ISSN 2079-7850 (Print)
ISSN 2587-6252 (Online)

Педиатр

Научно-практический журнал для врачей

https://journals.eco-vector.com/pediatr

Pediatrician (St. Petersburg)

Том (Volume) 12
Выпуск (Issue) 6
2021

2021
ТОМ 12 Volume
Выпуск 6 Issue

Педиатр

Научно-практический журнал для врачей
https://journals.eco-vector.com/pediatr

Редакционная коллегия

Дмитрий Олегович Иванов (главный редактор) — доктор медицинских наук, проф., ректор ФГБОУ ВО «СПбГПМУ» МЗ РФ (Санкт-Петербург).

Р.А. Насыров (зам. гл. редактора) — доктор медицинских наук, проф. ФГБОУ ВО «СПбГПМУ» МЗ РФ (Санкт-Петербург).

Ю.С. Александрович (зам. гл. редактора) — доктор медицинских наук, проф. ФГБОУ ВО «СПбГПМУ» МЗ РФ (Санкт-Петербург).

А.Г. Васильев (ведущий редактор) — доктор медицинских наук, проф. ФГБОУ ВО «СПбГПМУ» МЗ РФ (Санкт-Петербург).

М.А. Пахомова (технический редактор) — ФГБОУ ВО «СПбГПМУ» МЗ РФ (Санкт-Петербург).

В.А. Аверин — доктор психологических наук, проф. ФГБОУ ВО «СПбГПМУ» МЗ РФ (Санкт-Петербург).

В.Г. Арсентьев — доктор медицинских наук, доцент. ФГБВОУ ВО «Военно-медицинская академия им. С.М. Кирова» МО РФ (Санкт-Петербург).

В.Г. Баиров — доктор медицинских наук, проф. ФГБУ «СЗФМИЦ им. В.А. Алмазова» (Санкт-Петербург).

А.А. Баранов — академик РАН, доктор медицинских наук, проф., директор ФГБУ «Научный центр здоровья детей» (Москва).

Д. Венто — доцент (Италия).

А.В. Губин — доктор медицинских наук, проф., директор ФГБУ «НМИЦ ТО им. Н.Н. Приорова» МЗ РФ (Москва).

В.А. Илюхина — доктор биологических наук, проф. Институт мозга человека им. Н.П. Бехтеревой РАН (Санкт-Петербург).

Е.Н. Имянитов — член-корреспондент РАН, доктор медицинских наук, проф. ФГБОУ ВО «СПбГПМУ» МЗ РФ (Санкт-Петербург).

Е.А. Корниенко — доктор медицинских наук, проф. ФГБОУ ВО «СПбГПМУ» МЗ РФ (Санкт-Петербург).

Е.И. Краснощекова — доктор биологических наук. ФГБУ ВПО «СПбГУ» (Санкт-Петербург).

Л.С. Намазова-Баранова — академик РАН, доктор медицинских наук, проф. Российский национальный исследовательский медицинский университет им. Н.И. Пирогова (Москва).

В.И. Орел — доктор медицинских наук, проф. ФГБОУ ВО «СПбГПМУ» МЗ РФ (Санкт-Петербург).

И.Б. Осипов — доктор медицинских наук, проф. ФГБОУ ВО «СПбГПМУ» МЗ РФ (Санкт-Петербург).

В.Н. Панферов — доктор психологических наук, проф. РГПУ им. А.И. Герцена (Санкт-Петербург).

С.Т. Посохова — доктор психологических наук, проф. ФГБУ ВПО «СПбГУ» (Санкт-Петербург).

Н.В. Скрипченко — доктор медицинских наук, проф. ФГБУ ДНКЦИБ ФМБА России (Санкт-Петербург).

Editorial Board

Dmitry O. Ivanov (Head Editor) – Prof., MD, PhD (medicine), Rector. St. Petersburg State Pediatric Medical University (Saint Petersburg, Russia).

R.A. Nasyrov (Deputy Head Editor) – Prof., MD, PhD (medicine). St. Petersburg State Pediatric Medical University (Saint Petersburg, Russia).

Yu.S. Alexandrovich (Deputy Head Editor) – Prof., MD, PhD (medicine). St. Petersburg State Pediatric Medical University (Saint Petersburg, Russia).

A.G. Vasiliev (Leading Editor) – Prof., MD, PhD (medicine). St. Petersburg State Pediatric Medical University (Saint Petersburg, Russia).

M.A. Pakhomova – Technical Editor. St. Petersburg State Pediatric Medical University (Saint Petersburg, Russia).

V.A. Averin – Prof., PhD (psychology). St. Petersburg State Pediatric Medical University (Saint Petersburg, Russia).

V.G. Arsentiev — Associate Prof., PhD (medicine). Kirov Military Medical Academy (Saint Petersburg, Russia).

V.G. Bairov – Prof., MD, PhD (medicine). Almazov National Medical Research Center (Saint Petersburg, Russia).

A.A. Baranov – Member of RAS, Prof., MD, PhD (medicine), Director of Federal State Budget Institution "Science Center of Children's Health" (Moscow, Russia).

G. Vento – Assoc. Prof. MD, PhD (medicine) (Italy).

A.V. Gubin – Prof., MD, PhD (medicine), Director. N.N. Priorov National Medical Research Center of Traumatology and Orthopedics (Moscow, Russia).

V.A. Ilukhina – Prof., PhD (biology), Institute of the Human Brain N.P. Bekhtereva (Saint Petersburg, Russia).

E.N. Imyanitov – Member by Correspondence of RAS, Prof., MD, PhD (medicine). St. Petersburg State Pediatric Medical University (Saint Petersburg, Russia).

E.A. Kornienko – Prof., MD, PhD (medicine). St. Petersburg State Pediatric Medical University (Saint Petersburg, Russia).

E.I. Krasnoshekova — PhD (biology). Saint Petersburg State University (Saint Petersburg, Russia).

L.S. Namazova-Baranova – Member of RAS, Prof., MD, PhD (medicine). Pirogov Russian National Research Medical University (Moscow, Russia).

V.I. Oryol – Prof., MD, PhD (medicine). St. Petersburg State Pediatric Medical University (Saint Petersburg, Russia).

I.B. Osipov – Prof., MD, PhD (medicine). St. Petersburg State Pediatric Medical University (Saint Petersburg, Russia).

V.N. Panferov – Prof., PhD (psychology). RSPU A.I. Gertsen (Saint Petersburg, Russia).

S.T. Posokhova – Prof., PhD (psychology). Saint Petersburg State University (Saint Petersburg, Russia).

N.V. Skripchenko – Prof., MD, PhD (medicine). Children's scientific clinical center of infectious diseases (Saint Petersburg, Russia).

Рецензируемый научно-практический журнал
ПЕДИАТР
Pediatrician (St. Petersburg)
Основан в 2010 году в Санкт-Петербурге
ISSN 2079-7850
eISSN 2587-6252
Key title: Pediatr (Saint Petersburg)
Abbreviated key title: Pediatr (St.-Peterbg.)

Выходит 6 раз в год
Учредители: ФГБОУ ВО «Санкт-Петербургский государственный педиатрический медицинский университет» Минздрава России,
ООО «Эко-Вектор»

Журнал зарегистрирован Федеральной службой по надзору в сфере связи, информационных технологий и массовых коммуникаций (Роскомнадзор)
ПИ № ФС77-69634 от 05 мая 2017 г.

Подписка на печатную версию: Объединенный каталог «Пресса России» https://www.pressa-rf.ru
подписной индекс
70479 — на полугодие
81557 — на год

Журнал реферируется РЖ ВИНИТИ

Журнал входит в Перечень рецензируемых научных изданий, в которых должны быть опубликованы основные научные результаты диссертаций на соискание ученой степени кандидата наук, на соискание ученой степени доктора наук. Включен в RSCI*.

Издатель, учредитель:
ООО «Эко-Вектор»
Щепин Е.В. (генеральный директор)
Репьева Н.Н. (выпускающий редактор)
Смирнова И.В. (корректор)
Еленин В.А. (верстка)

Адрес редакции: Литовская ул., 2,
Санкт-Петербург, 194100;
тел: (812) 784-97-51, e-mail: nl@eco-vector.com

Address for correspondence:
2, Litovskaya St., St. Petersburg, 194100,
Russia. Tel/Fax: +7 (812) 784-97-51.

Проект реализован при финансовой поддержке Комитета по науке и высшей школе Правительства Санкт-Петербурга

Формат 60 × 90/8. Усл.-печ. л. 16,5.
Тираж 500 экз. Цена свободная.
Оригинал-макет изготовлен
ООО «Эко-Вектор»

ООО «Типография Экспресс В2В».
191180, Санкт-Петербург,
наб. реки Фонтанки, д. 104, лит. А, пом. 3Н, оф. 1.
Тел.: +7(812) 646-33-77. Заказ № 2-1961-Х.
Подписано в печать 29.12.2021

Полное или частичное воспроизведение материалов, содержащихся в настоящем издании, допускается только с письменного разрешения редакции.

Ссылка на журнал «Педиатр» обязательна.

* Постановление Правительства РФ от 20 марта 2021 г. № 426, вступившее в силу с 01.08.2021, об изменениях, которые вносятся в акты Правительства РФ: 1. В положении о присуждении ученых степеней, утвержденном постановлением Правительства РФ от 24.09.2013 г. «О порядке присуждения ученых степеней» ... а) пункт 11 дополнить абзацами следующего содержания: «К публикациям, в которых излагаются основные научные результаты диссертации, в рецензируемых изданиях приравниваются публикации ... в научных изданиях, индексируемых в наукометрической базе данных Russian Science Citation Index (RSCI)».

В.Н. Тимченко — доктор медицинских наук, проф. ФГБОУ ВО «СПбГПМУ» МЗ РФ (Санкт-Петербург).

А.Д. Харазова — доктор биологических наук, проф., зав. кафедрой. ФГБУ ВПО «СПбГУ» (Санкт-Петербург).

В.Г. Часныk — доктор медицинских наук, проф. ФГБОУ ВО «СПбГПМУ» МЗ РФ (Санкт-Петербург).

Редакционный совет

Г. Алиев — доктор биологических наук, проф., президент и исполнительный директор «Галли», Международный биомедицинский научно-исследовательский институт (Сан-Антонио, Техас, США).

Ф. Бистони — проф. Госпиталь Санта-Мария-Делла-Мизерикордия, Университет Перуджи (Перуджа, Италия).

В.В. Бржеский — доктор медицинских наук, проф. ФГБОУ ВО «СПбГПМУ» МЗ РФ (Санкт-Петербург).

Е.М. Булатова — доктор медицинских наук, проф. ФГБОУ ВО «СПбГПМУ» МЗ РФ (Санкт-Петербург).

И.А. Горьковая — доктор психологических наук, проф. ФГБОУ ВО «СПбГПМУ» МЗ РФ (Санкт-Петербург).

А. Гром — профессор, отделение ревматологии. Детский госпиталь (Цинцинати, США).

В.И. Гузева — доктор медицинских наук, проф. ФГБОУ ВО «СПбГПМУ» МЗ РФ (Санкт-Петербург).

М.Д. Дидур — доктор медицинских наук, проф., врио директора. Институт мозга человека им. Н.П. Бехтеревой РАН (Санкт-Петербург).

П.Дж.Дж. Зауер — проф. Университетский медицинский центр в Детском госпитале Беатрисы (Нидерланды).

Э.В. Земцовский — доктор медицинских наук, проф. ФГБУ «СЗФМИЦ им. В.А. Алмазова» МЗ РФ (Санкт-Петербург).

Н.Р. Карелина — доктор медицинских наук, проф. ФГБОУ ВО «СПбГПМУ» МЗ РФ (Санкт-Петербург).

Д.С. Коростовцев — доктор медицинских наук, проф. ФГБОУ ВО «СПбГПМУ» МЗ РФ (Санкт-Петербург).

Ю.В. Лобзин — академик РАН, доктор медицинских наук, проф., директор. ФГБУ ДНКЦИБ ФМБА России (Санкт-Петербург).

С.А. Лытаев — доктор медицинских наук, проф. ФГБОУ ВО «СПбГПМУ» МЗ РФ (Санкт-Петербург).

Г.Л. Микиртичан — доктор медицинских наук, проф. ФГБОУ ВО «СПбГПМУ» МЗ РФ (Санкт-Петербург).

А.В. Микляева — доктор психологических наук, доцент. РГПУ им. А.И. Герцена (Санкт-Петербург).

Ю.В. Наточин — академик РАН, доктор медицинских наук, проф. Институт эволюционной физиологии и биохимии им. И.М. Сеченова РАН (Санкт-Петербург).

С. Нехай — проф., Университет Говарда (США).

Г.А. Новик — доктор медицинских наук, проф. ФГБОУ ВО «СПбГПМУ» МЗ РФ (Санкт-Петербург).

А.Б. Пальчик — доктор медицинских наук, проф. ФГБОУ ВО «СПбГПМУ» МЗ РФ (Санкт-Петербург).

Ф.П. Романюк — доктор медицинских наук, проф. СЗГМУ им. И.И. Мечникова МЗ РФ (Санкт-Петербург).

Н.Д. Савенкова — доктор медицинских наук, проф. ФГБОУ ВО «СПбГПМУ» МЗ РФ (Санкт-Петербург).

А.С. Симаходский — доктор медицинских наук, проф. ПСПбГПМУ им. акад. И.П. Павлова (Санкт-Петербург).

И.Г. Солдатова — доктор медицинских наук, проф. Российский национальный исследовательский медицинский университет им. Н.И. Пирогова (Москва).

С.Л. Соловьева — доктор психологических наук, проф. СЗГМУ им. И.И. Мечникова МЗ РФ (Санкт-Петербург).

М.В. Столярова — доктор биологических наук, доцент. ФГБОУ ВО «СПбГПМУ» МЗ РФ (Санкт-Петербург).

Г.А. Суслова — доктор медицинских наук, проф. ФГБОУ ВО «СПбГПМУ» МЗ РФ (Санкт-Петербург).

Н. Татевиан — проф. Центр медицинских наук Техасского университета (Хьюстон, США).

Н.П. Шабалов — доктор медицинских наук, проф. ФГБВОУ ВО «Военно-медицинская академия им. С.М. Кирова» МО РФ (Санкт-Петербург).

В.К. Юрьев — доктор медицинских наук, проф. ФГБОУ ВО «СПбГПМУ» МЗ РФ (Санкт-Петербург).

V.N. Timchenko – Prof., MD, PhD (medicine). St. Petersburg State Pediatric Medical University (Saint Petersburg, Russia).

A.D. Harazova – Prof., PhD (biology). Saint Petersburg State University (Saint Petersburg, Russia)

V.G. Chasnyk – Prof., MD, PhD (medicine). St. Petersburg State Pediatric Medical University (Saint Petersburg, Russia).

Editorial Council

G. Aliev – Prof., PhD (biology), President and CEO "GALLY"
International Biomedical Research Institute Inc. (San Antonio, TX, USA)

F. Bistoni – Prof., MD, PhD. University of Perugia (Perugia, Italy).

V.V. Brzhesky – Prof., MD, PhD (medicine). St. Petersburg State Pediatric Medical University (Saint Petersburg, Russia).

E.M. Bulatova – Prof., MD, PhD (medicine). St. Petersburg State Pediatric Medical University (Saint Petersburg, Russia).

I.A. Gorkovaya — Prof., PhD (psychology). St. Petersburg State Pediatric Medical University (Saint Petersburg, Russia).

A. Grom – Prof., MD, PhD (medicine), Division of Rheumatology. Children's Hospital Medical Center (Cincinnati, USA).

V.I. Guzeva – Prof., MD, PhD (medicine). St. Petersburg State Pediatric Medical University (Saint Petersburg, Russia).

M.D. Didur – Prof., PhD (medicine), Acting Director. Institute of the Human Brain N.P. Bekhtereva (Saint Petersburg, Russia).

P.J.J. Sauer – Prof., MD, PhD. Beatrix Children's Hospital, University Medical Center (Netherlands).

E.V. Zemtsovsky – Prof., PhD (medicine). Almazov National Medical Research Center (Saint Petersburg, Russia).

N.R. Karelina – Prof., MD, PhD (medicine). St. Petersburg State Pediatric Medical University (Saint Petersburg, Russia).

D.S. Korostovtsev – Prof., MD, PhD (medicine). St. Petersburg State Pediatric Medical University (Saint Petersburg, Russia).

Yu.V. Lobzin – Member of RAS, Prof., MD, PhD (medicine), director of Children's Scientific Clinical Center of Infectious Diseases (Saint Petersburg, Russia).

S.A. Lytaev – Prof., MD, PhD (medicine). St. Petersburg State Pediatric Medical University (Saint Petersburg, Russia).

G.L. Mikirtichan – Prof., MD, PhD (medicine). St. Petersburg State Pediatric Medical University (Saint Petersburg, Russia).

A.V. Mikliaeva – Associate Prof., PhD (psychology). RSPU A.I. Gertsen (Saint Petersburg, Russia).

Yu.V. Natochin – Member of RAS, Prof., MD, PhD (medicine). Sechenov Institute of Evolutionary Physiology and Biochemistry RAS (Saint Petersburg, Russia).

S. Nekhai – Prof., MD, PhD. Howard University (USA).

G.A. Novik – Prof., MD, PhD (medicine). St. Petersburg State Pediatric Medical University (Saint Petersburg, Russia).

A.B. Pal'chik – Prof., MD, PhD (medicine). St. Petersburg State Pediatric Medical University (Saint Petersburg, Russia).

F.P. Romaniuk — Prof., PhD (medicine), North-Western State Medical University named after I.I. Mechnikov (Saint Petersburg, Russia).

N.D. Savenkova – Prof., MD, PhD (medicine). St. Petersburg State Pediatric Medical University (Saint Petersburg, Russia).

A.S. Simakhodskiy – Prof., PhD (medicine). Pavlov First Saint Petersburg State Medical University (Saint Petersburg, Russia).

I.G. Soldatova – Prof., MD, PhD (medicine). Pirogov Russian National Research Medical University (Moscow, Russia).

S.L. Solovieva – Prof., PhD (psychology). North-Western State Medical University named after I.I. Mechnikov (Saint Petersburg, Russia).

M.V. Stolyarova – Associate Prof., MD, PhD (biology). St. Petersburg State Pediatric Medical University (Saint Petersburg, Russia).

G.A. Suslova – Prof., MD, PhD (medicine). St. Petersburg State Pediatric Medical University (Saint Petersburg, Russia).

N. Tatevian – Prof., MD, PhD, University of Texas Health Sciences Center (Houston, USA).

N.P. Shabalov — Prof., PhD (medicine). Kirov Military Medical Academy (Saint Petersburg, Russia).

V.K. Yuryev – Prof., MD, PhD (medicine). St. Petersburg State Pediatric Medical University (Saint Petersburg, Russia).

◆ ПЕРЕДОВАЯ СТАТЬЯ

Ю.С. Сергеев, В.Г. Арсентьев, Н.П. Шабалов, Е.С. Анциферова

Недостаточность витамина D у детей раннего возраста. Реалии сегодняшнего дня 5

◆ EDITORIAL

Yu.S. Sergeev, V.G. Arsentev, N.P. Shabalov, E.S. Antsiferova

Vitamin D deficiency in young children. The realities of today 5

◆ ОРИГИНАЛЬНЫЕ СТАТЬИ

А.В. Захарова, В.В. Приц, А.В. Поздняков

Возможности количественной оценки регионарной легочной перфузии с использованием трехмерной сверхбыстрой динамической контрастной магнитно-резонансной томографии: предварительный опыт у 10 испытуемых 15

А.М. Сергеев, А.В. Поздняков, С.В. Гречаный, Э.Э. Атаманова, О.Ф. Позднякова, О.В. Шокин, В.И. Полищук

Протонная магнитно-резонансная спектроскопия у детей с задержкой психоречевого развития, ассоциированной с фокальной височной эпилепсией 27

Е.Р. Бычков, И.В. Карпова, С.Г. Цикунов, Д.В. Крицкая, А.А. Лебедев, И.Ю. Тиссен, С.С. Пюрвеев, П.Д. Шабанов

Действие острого психического стресса на обмен моноаминов в мезокортикальной и нигростриатной системах головного мозга крыс 35

Д.П. Гладин, Н.С. Козлова, А.М. Королюк, Н.Е. Баранцевич, И.А. Баранов, А.Р. Хайруллина, Е.П. Баранцевич

Динамика антибиотикорезистентности стафилококков в многопрофильном стационаре 43

Р.Т. Сулайманова, Р.М. Хайруллин, А.И. Лебедева, Л.И. Сулайманова, Э.Д. Асхабова

Морфологические особенности яичников потомства лабораторных мышей, которым вводили эстрогены во время беременности 55

◆ ORIGINAL STUDIES

A.V. Zakharova, V.V. Pritz, A.V. Pozdnyakov

Quantitative assessment of regional pulmonary perfusion using three-dimensional ultrafast dynamic contrast-enhanced magnetic resonance imaging: pilot study results in 10 patients 15

A.M. Sergeev, A.V. Pozdnyakov, S.V. Grechaniy, E.E. Atamanova, O.F. Pozdnyakova, O.V. Shokin, V. I. Polishchuk

Proton magnetic resonance spectroscopy in children with delayed mental and speech development associated with focal temporal lobe epilepsy 27

E.R. Bychkov, I.V. Karpova, S.G. Tsikunov, D.V. Krytskaya, A.A. Lebedev, I.Yu. Tissen, S.S. Pyurveev, P.D. Shabanov

The effect of acute mental stress on the exchange of monoamines in the mesocortical and nigrostriatal systems of the rat brain 35

D.P. Gladin, N.S. Kozlova, A.M. Korolyuk, N.E. Barantsevich, I.A. Baranov, A.R. Khairullina, E.P. Barantsevich

Dynamics of resistance to antibiotics in nosocomial staphylococci from multidisciplinary hospital 43

R.T. Sulaymanova, R.M. Khayrullin, A.I. Lebedeva, L.I. Sulaymanova, E.D. Askhabova

Maternal body estrogen exposure influences the mice offspring ovaries' morphology 55

◆ ОБЗОРЫ

Н.А. Белых, О.А. Соловьева, Н.А. Аникеева

Эпидемиологические и клинико-лабораторные особенности COVID-19 у пациентов детского возраста 63

Д.В. Заславский, И.Н. Чупров, Р.А. Насыров, О.Л. Красногорская, Е.С. Большакова, Е.С. Манылова, О.К. Минеева, Л.Н. Дроздова, К.В. Штернлихт, А.А. Сыдиков, К.А. Коваленко, А.П. Бражникова, Д.В. Козлова

Терапия псориаза — искусство, основанное на опыте? 77

◆ REVIEWS

N.A. Belykh, O.A. Solovyova, N.A. Anikeeva

Epidemiological and clinical and laboratory features of COVID-19 in pediatric patients 63

D.V. Zaslavsky, I.N. Chuprov, R.A. Nasyrov, O.L. Krasnogorskaya, E.S. Bolshakova, E.S. Manylova, O.K. Mineeva, L.N. Drozdova, K.V. Shternliht, A.A. Sidikov, K.A. Kovalenko, A.P. Brazhnikova, D.V. Kozlova

Is psoriasis therapy an art based on experience? 77

◆ КЛИНИЧЕСКИЙ СЛУЧАЙ

М.Э. Лозовская, Ю.А. Яровая, Е.Б. Васильева, Л.В. Клочкова, Е.А. Малышева, О.М. Носкова

Сочетание туберкулеза внутригрудных лимфатических узлов и острого лимфобластного лейкоза у ребенка 89

М.Ю. Фомина, Е.В. Гуменник, Д.Д. Коростовцев, М.В. Ковеленова

Особенности структурной эпилепсии у детей, перенесших геморрагический инсульт 97

◆ НАСЛЕДСТВЕННЫЕ БОЛЕЗНИ ОБМЕНА

В.Н. Горбунова, Н.В. Бучинская

Лизосомные болезни накопления.
Мукополисахаридозы IV, VI и VII типов — синдромы Моркио, Марото – Лами и Слая 107

◆ ИНФОРМАЦИЯ

Правила для авторов 127

◆ CLINICAL OBSERVATION

M.E. Lozovskaya, Yu.A. Yarovaya, E.B. Vasilieva, L.V. Klochkova, E.A. Malysheva, O.M. Noskova

Combination of tuberculosis of the intra thoracic lymph nodes and acute lymphoblastic leukemia in a child 89

M.Yu. Fomina, H.V. Gumennik, D.D. Korostovtsev, M.V. Kovelenova

Structural epilepsy in children who have suffered a hemorrhagic stroke 97

◆ CONGENITAL METABOLIC DISEASES

V.N. Gorbunova1, N.V. Buchinskaia

Lysosomal storage diseases.
Mucopolysaccharidosis types IV, VI, and VII – Morquio, Maroto – Lamy and Sly syndrome..... 107

◆ INFORMATION

Rules for authors 127

ПЕРЕДОВАЯ СТАТЬЯ

DOI: https://doi.org/10.17816/PED1265-14

НЕДОСТАТОЧНОСТЬ ВИТАМИНА D У ДЕТЕЙ РАННЕГО ВОЗРАСТА. РЕАЛИИ СЕГОДНЯШНЕГО ДНЯ

© Ю.С. Сергеев, В.Г. Арсентьев, Н.П. Шабалов, Е.С. Анциферова

Военно-медицинская академия им. С.М. Кирова, Санкт-Петербург, Россия

Для цитирования: Сергеев Ю.С., Арсентьев В.Г., Шабалов Н.П., Анциферова Е.С. Недостаточность витамина D у детей раннего возраста. Реалии сегодняшнего дня // Педиатр. – 2021. – Т. 12. – № 6. – С. 5–14. https://doi.org/10.17816/PED1265-14

Поступила: 05.10.2021 Одобрена: 23.11.2021 Принята к печати: 29.12.2021

В статье представлен обзор литературы, посвященный клиническим аспектам оценки недостаточности витамина D у детей раннего возраста по концентрации 25(OH)D (гидроксикальциферола) в сыворотке крови. Обзор знакомит специалистов педиатрического профиля с реальным положением вещей в оценке клинической значимости диагностики статуса витамина D, ее связи с проведением профилактики дефицитного рахита, путей коррекции и выбора дозы кальциферола. Для профилактики дефицитного рахита ежедневная доза 400 МЕ витамина D для детей раннего возраста эффективна и безопасна. Более высокие дотационные дозы кальциферола не показали свою высокую эффективность. Кроме того, они потенциально могут привести к токсическому уровню метаболитов витамина D в крови. При использовании более низких суточных доз (менее 400 МЕ) адекватный профилактический эффект может быть не достигнут. Уровень циркулирующего в сыворотке гидроксикальциферола, характеризующего статус витамина D в организме, не рекомендуется определять при рутинном обследовании и в качестве стандарта при диагностике дефицитного рахита у детей раннего возраста. Кальциферол обладает многосторонними эффектами, модулирует не только фосфорно-кальциевый обмен, но влияет и на другие системы и функции организма, в частности онтогенез и иммунную систему. По данным зарубежной литературы, все дети грудного возраста должны получать витамин D для профилактики рахита начиная с месячного возраста. Наиболее надежно это доказано для детей, относящихся к группам риска. Настоятельно рекомендуется универсальная добавка витамина D до 12-месячного возраста детям, находящимся на грудном или смешанном вскармливании. В возрасте старше 12 мес. рекомендовано дополнительное назначение витамина D детям из групп риска.

Ключевые слова: ранний возраст; витамин D; 25(OH)D (гидроксикальциферол); дефицитный рахит; профилактика.

VITAMIN D DEFICIENCY IN YOUNG CHILDREN. THE REALITIES OF TODAY

© Yurii S. Sergeev, Vadim G. Arsentev, Nikolai P. Shabalov, Elena S. Antsiferova

S.M. Kirov Military Medical Academy, Saint Petersburg, Russia

For citation: Sergeev YuS, Arsentev VG, Shabalov NP, Antsiferova ES. Vitamin D deficiency in young children. The realities of today. *Pediatrician (St. Petersburg).* 2021;12(6):5-14. https://doi.org/10.17816/PED1265-14

Received: 05.10.2021 Revised: 23.11.2021 Accepted: 29.12.2021

The article presents a review of the literature on the clinical aspects of assessing vitamin D deficiency in young children by the concentration of 25(OH)D (hydroxycalciferol) in blood serum. The purpose of the review was to familiarize pediatric specialists with the real state of affairs in assessing the clinical significance of diagnosing vitamin D status, its relationship with the prevention of deficient rickets, ways of correcting and choosing the dose of calciferol. A daily dose of 400 IU of vitamin D for young children is effective and safe in preventing deficient rickets. Higher subsidized doses of calciferol have not been shown to be more effective. In addition, they can potentially lead to toxic levels of vitamin D metabolites in the blood. When using lower daily doses (less than 400 IU), an adequate prophylactic effect may not be achieved. Determination of the level of circulating serum hydroxycalciferol, which characterizes the status of vitamin D in the body, is not recommended for routine examination and as a standard for diagnosing deficient rickets in young children. Calciferol has multilateral effects, modulates not only phosphorus-calcium metabolism, but also affects other systems and functions of the body, in particular, ontogenesis and the immune system. According to foreign literature, all infants should receive vitamin D for the prevention of rickets, treatment from the age of one month. This is most reliably identified for children, probably at risk. Convincing data indicating a positive protective effect on diabetes mellitus D on unforeseen pathology, for example, the frequency of exclusion of pneumonia, infectious diarrhea, atopic dermatitis in infancy, has not yet been obtained.

Keywords: early age; vitamin D; 25(OH)D (hydroxycalciferol); deficiency rickets; prevention.

В последние годы в мире значительно повысился интерес к изучению витамина D (кальциферола), его многогранной роли в обеспечении жизнедеятельности организма. Особенно это коснулось изучения обеспеченности детского организма этим витамином и необходимости коррекции статуса кальциферола при его недостаточности. Естественно, что такое повышенное внимание затронуло и ранний детский возраст. Это связано с проводимыми во многих странах активными мероприятиями, направленными на профилактику, прежде всего, дефицитного рахита в этой возрастной группе. Такая заинтересованность в существенной степени связана с появившейся не так давно практической возможностью объективно оценивать обеспеченность организма кальциферолами путем определения концентрации его метаболита 25(OH)D (гидроксикальциферола D_2 и D_3), циркулирующего в сыворотке крови. Не исключено, что интерес к данной проблеме в определенной мере подогревается корпорациями, производящими препараты витамина D.

Данный обзор знакомит специалистов педиатрического профиля с реальным положением вещей на сегодняшний день в мире и в отечественном здравоохранении по оценке клинической значимости диагностики статуса витамина D по циркулирующему в крови ребенка уровню 25(OH)D и путей коррекции в случаях недостаточности этого статуса. В качестве примера клинического проявления недостаточности витамина D выбран дефицитный рахит. Это связано с тем, что, несмотря на множество публикаций, посвященных широкому спектру биологической активности кальциферолов, влияющих на различные функции организма, в том числе ребенка (иммунитет, процессы онтогенеза и пр.), убедительных научных подтверждений, с позиций доказательной медицины, связи дефицита витамина D с другой не рахитической патологией до настоящего времени нет. Вместе с тем некоторые клинические аспекты связи статуса витамина D с рахитом до настоящего времени остаются спорными. Ряд устоявшихся мнений, особенно бытующих в отечественной педиатрии применительно к этой патологии, вообще не имеет научного обоснования. В обзоре рассмотрены и некоторые аспекты возможного влияния профилактических доз витамина D на процессы роста ребенка, его заболеваемость рядом инфекционных и неинфекционных заболеваний.

В подборе публикаций для обзора нами использована стандартная стратегия поиска в научных электронных базах: Medline, GoogleScholar («Академия Google») и eLibrary.ru. Поиск и отбор литературных источников, соответствующих цели, проводили также на сайтах организаций, учреждений, сообществ, участвующих в разработке рекомендаций, анализирующих текущую литературу и составляющих систематические обзоры, в частности, в доступной (открытой) части Кокрейновской библиотеки. Отбирали прежде всего качественные клинические исследования, по своему методическому уровню отвечающие современным требованиям и критериям доказательности полученных результатов [2]. Приоритет отдавали отдельным рандомизированным клиническим испытаниям (РКИ), результатам систематических обзоров, метаанализов, публикациям Кокрейновского сотрудничества. Нашему анализу подверглись также современные национальные и межнациональные клинические рекомендации, структура которых отвечала современным требованиям доказательной медицины.

Клинические аспекты оценки статуса витамина D в раннем детстве

Появление возможности определять уровни 25(OH)D в сыворотке крови создало предпосылки для использования оценки статуса витамина D в организме и в популяции по концентрации этого метаболита на практике. Это привело к появлению множества предложений по коррекции содержания витамина D в организме, в том числе у детей раннего возраста, основанных только на показателях недостаточного содержания циркулирующего 25(OH)D. В большинстве случаев такие советы в дальнейшем не нашли подтверждения проведенными РКИ. Кроме того, эпидемиологические исследования показали широкую распространенность таких отклонений во всех возрастных группах в различных популяциях мира, как в экономических развитых, так и в развивающихся странах, как в северных, так и в тропических регионах [4, 10, 25, 28, 32]. Несмотря на очевидную связь, до настоящего времени доказательств абсолютной дозозависимой реакции изменения сывороточной концентрации 25(OH)D от приема препаратов витамина не получено [31]. Содержание 25(OH)D обусловлено как исходным уровнем этого предшественника активного метаболита D, так и дозой вводимого препарата, количеством вырабатываемого конечного активного эндогенного метаболита — $1,25(OH)_2D_3$, демографическими особенностями и рядом других факторов [25, 30, 31, 33, 34]. Кроме того, значения этого метаболита зависят от метода определения, сезонности, характера фонового заболевания и терапии, получаемой по его поводу, особенно в слу-

чаях мальабсорбции. В соответствии с рекомендациями по определению уровня этого вещества, если ребенок получал тот или иной препарат D или подвергался облучению ультрафиолетом, то оценку статуса витамина D следует проводить не ранее трех месяцев после отмены таких воздействий. Таким образом, фармакокинетика витамина D и его показатели в крови зависят от многих факторов, влияющих на абсорбцию, распределение, метаболизм и выведение, а также от путей поступления этого витамина. Показано, что все перечисленные звенья кинетики являются в значительной степени генетически детерминированными процессами [1, 8, 10, 12, 31, 38]. Сывороточная концентрация 25(OH)D, имея многофакторную (полигенную) природу, не всегда тесно ассоциируется с возникновением дефицитного рахита. Крайне важно понимать, что 25(OH)D не синоним и не маркер физиологической функции витамина D, поскольку он не является основной активной формой витамина D [7]. В одном из обзоров продемонстрировано отсутствие значимой корреляции между сывороточным уровнем 25(OH)D и концентрацией конечного метаболита витамина D — $1,25(OH)_2D$ [31]. Нередко, в случаях низкого содержания 25(OH)D в организме ребенка заболевание не развивается и, наоборот, достаточное содержание этого метаболита в ряде случаев не препятствует развитию дефицитного рахита, особенно у недоношенных детей [7, 28]. Известно, что основной причиной развития дефицитного рахита у преждевременно рожденных детей является дефицит кальция, фосфора и магния, а не кальциферола. В этой связи в настоящее время не рекомендуется рутинно определять показатель концентрации 25(OH)D при обследовании детей и, тем более, при диагностике дефицитного рахита [27, 28].

Длительное время продолжалась дискуссия по ранжированию статуса витамина D в организме ребенка по уровню сывороточной концентрации 25(OH)D [27]. Тем не менее в последнее время по такому распределению выработано согласие [27, 28]. Согласно консенсусу, обеспеченность организма ребенка кальциферолами считается достаточной, если суммарная концентрация 25(OH)D (D_2 и D_3) составляет более 50 нмоль/л (20 нг/мл). Уровень 30–50 нмоль/л (12–20 нг/мл) свидетельствует о недостаточности кальциферолов в организме, а при содержании 25(OH)D в сыворотке ниже 30 нмоль/л (12 нг/мл) констатируется дефицит этого витамина. Концентрацию, превышающую 250 нмоль/л (100 нг/мл), расценивают как избыточную, а если она сопровождается гиперкальциемией, гиперкальциурией при угнетении паратгормона, диагностируют интоксикацию кальциферолом. Таким образом, базируясь на представленных современных данных, можно констатировать, что определение концентрации циркулирующего в сыворотке 25(OH)D и ее трактовка целесообразны, прежде всего для оценки статуса витамина D у индивида и в популяции, но не для индивидуального выбора профилактической дозы кальциферола и, тем более, для диагностики рахита.

Вопросам, посвященным недостаточности витамина D, ее профилактике и лечению, если судить по публикациям, в настоящее время в мире уделяется большое внимание. Это обусловлено, как уже упоминалось, установлением многофункциональной роли кальциферолов в жизнедеятельности организма, с одной стороны, и возможностью лабораторно оценивать индивидуальный статус этого витамина — с другой. Показано, что витамин D, помимо гомеостаза кальция и фосфатов, необходим для развития скелета, успешной деятельности активированных B- и T-лимфоцитов, выработки инсулина, секреции тиреотропного гормона и сокращений миокарда [41]. Однако закономерно, что основное место в таких публикациях отводится дефицитному рахиту, как патологии, наиболее тесно ассоциированной с недостатком кальциферола в раннем детстве. Недостаток витамина D у младенцев традиционно объясняется низким его содержанием в грудном молоке и естественной ограниченностью солнечного облучения [23]. В последнее время некоторые публикации указывают на рост регистрации дефицитного рахита у детей даже в экономически развитых странах, в частности в Великобритании, Канаде и США [24, 40, 42, 43, 45]. Определенный вклад в это явление вносят миграционные потоки семей с темным цветом кожи, наиболее подверженных дефициту витамина D в условиях ограниченной инсоляции.

Эпитет «дефицитный» пришел на смену определению «витамин D-дефицитный» в связи с тем, что, как уже упоминалось, существенную роль в возникновении рахита играют не только дефицит витамина D, но и недостаточное поступление кальция, фосфора и магния [6, 28, 40].

Наиболее упоминаемые вопросы в современных публикациях, посвященных раннему возрасту, следующие: какая доза витамина D более эффективна и безопасна для профилактики рахита и других заболеваний у детей раннего возраста? до какого возраста детям целесообразно принимать с профилактической целью препараты витамина D? Поиски ответов на эти вопросы представлены в данном обзоре.

Профилактика недостаточности витамина D в раннем детстве. Выбор дозы

При выборе источников, посвященных данному вопросу, мы отдавали предпочтение современным публикациям, отвечающим требованиям, предъявляемым к исследовательской работе, то есть обладающим минимальной вероятностью допущения систематических ошибок [2]. В обзор сознательно включены публикации, касающиеся регионов, по условиям проживания близких к нашему климату (Финляндия, Великобритания, Канада, Германия и пр.). Нуждаемость ребенка грудного возраста, находящегося на естественном вскармливании, в дотации кальциферолом подтверждается всеми изученными нами работами. Проанализированы и приводятся результаты РКИ, направленных на оценку эффективности и безопасности различных доз витамина D у детей раннего возраста. В качестве примера приводим испытания, проведенные в странах, схожих с Российской Федерацией по климатогеографическим характеристикам.

В Финляндии проведено двойное слепое РКИ среди детей, находящихся на грудном вскармливании [19]. Испытуемые были разбиты на 3 группы, в зависимости от суточной дозы витамина D_3: 400, 1200 и 1600 МЕ. Все дети получали препарат с двухнедельного возраста. Сравнительная оценка проведена через 12 нед. профилактики. Авторы не нашли различий по показателям обмена кальция и фосфора, а также по состоянию костной системы, оцененной компьютерной томографией.

Подобное двойное слепое РКИ проведено в Канаде среди детей, разделенных на 4 группы в зависимости от дневной дозы витамина D_3: 400, 800, 1200 и 1600 МЕ [13]. Все испытуемые находились на грудном вскармливании с однотипным характером и сроками введения прикорма. Наблюдение осуществлялось в течение 12 мес. Авторы пришли к выводу, что дозировки витамина D выше 400 МЕ в день не дают дополнительных преимуществ в минерализации костей. Эти же сравниваемые группы в трехлетнем возрасте по своим антропометрическим показателям, составу тела, характеристикам костной системы также не различались [13, 18]. В свою очередь, канадские исследователи на основании сывороточного уровня 25(OH)D продемонстрировали отсутствие различий в профилактическом эффекте при приеме препаратов эрго- и холекальциферола [13–15].

В систематическом обзоре Кокрейновского сообщества, проведенном с метаанализом, продемонстрирована эффективность дозы витамина D, равная 400 МЕ, для грудных детей, в том числе из группы риска [36]. В других обзорах также содержатся сведения, характеризующие положение с дотацией кальциферолами детей раннего возраста в других регионах мира [26, 28, 29, 32]. В имеющихся публикациях отсутствуют данные о возможном токсическом эффекте используемой профилактической дозы, равной 400 МЕ. В Кокрейновском обзоре, посвященном безопасности профилактических доз витамина D, приводятся данные об отсутствии риска развития гиперкальциурии, гиперкальциемии, гиперфосфатемии и гипопаратиреоза. Авторы сравнивали действия обычных общепринятых доз витамина D с эффектами плацебо [20].

Итоговые сведения о влиянии различных профилактических доз кальциферола на показатели фосфорно-кальциевого обмена и минерализацию костей представлены в ряде обзоров, в том числе в Глобальном консенсусе по предупреждению и лечению дефицитного рахита [13, 26, 28]. По результатам этих обзоров можно сделать вывод, что отсутствуют какие-либо доказательства, что более высокие суточные дозы витамина D, превышающие общепринятую рекомендуемую дозу 400 МЕ, влияют на какие-либо долгосрочные значимые результаты. Большее количество может привести к таким концентрациям 25(OH)D в сыворотке, которое, как сообщается, потенциально связано с побочными эффектами.

В то время как абсолютное большинство исследований подтверждает полезность добавки витамина D в течение первых 12 мес. жизни, убедительные доказательства полезности дотации детям после года отсутствуют. Это связано с трудностями оценки влияния в этом возрасте факторов риска, учета потребления витамина D с содержащими его продуктами, с воздействием солнца и пр. [23]. Дотация кальциферолами, как уже упоминалось, особенно важна для детей из группы риска. К факторам риска развития дефицитного рахита относят следующие [23, 28]:

У новорожденных и детей грудного возраста:

- дефицит витамина D во время вынашивания и кормления у матери (ограниченное пребывание на солнце, темный цвет кожи, ношение чадры, повторные роды, низкое пищевое потребление кальциферола);
- продолжительное исключительно грудное вскармливание без добавок витамина D;
- недоношенность, низкая длина тела, не соответствующая сроку гестации.

У детей после 12 мес.:

- ограниченное пребывание на солнце, темный цвет кожи, культурологические обычаи (закрытая одежда и т. д.);

- сниженное поступление пищевого витамина D (длительное исключительно грудное вскармливание без прикормов, недостаток в рационе продуктов, богатых кальциферолом и кальцием, голодание);
- хронические заболевания органов пищеварения (мальабсорбция, экзокринная недостаточность поджелудочной железы, обструкция желчевыводящих путей), нарушение гидроксилирования метаболитов витамина D (хронические заболевания печени или почек);
- ятрогенные факторы (прием препаратов: рифампицина, изониазида, антиконвульсантов).

Конечной целью научных доказательств эффективности и безопасности лекарственных средств становится их практическая применимость. В этом смысле представляет интерес анализ клинических рекомендаций по профилактическому использованию кальциферолов у детей раннего возраста в различных регионах. В настоящее время в мире существует достаточное количество клинических рекомендаций, как национального, так и глобального (многонационального) характера, основные положения которых базируются на современных принципах доказательной медицины. Мы посчитали интересным сравнение советов по суточному профилактическому использованию витамина D, содержащихся в этих источниках, с отечественными указаниями, представленными в Национальной программе [5].

США, AAP (Американская академия педиатрии): 400 МЕ в первый год жизни, независимо от типа вскармливания. После года также 400 МЕ [41].

Северная Америка, IOM (Институт медицины, США): 400 МЕ. После года 600 МЕ дотацией либо за счет пищевых продуктов [21].

Регион DACH (Германия, Австрия, Швейцария), Сообщество нутрициологов DACH: 400 МЕ в первый год жизни, затем 800 МЕ [16].

Евросоюз, EFSA (Европейское агентство по безопасности пищевых продуктов): 400 МЕ до годовалого возраста, затем 600 МЕ [39].

Северный регион Европы, EFSA (Европейское агентство по безопасности пищевых продуктов): 400 МЕ на первом году жизни и в дальнейшем [11].

Великобритания, SACN (Научно-консультативный комитет по питанию Объединенного Королевства): 200–400 МЕ на первом году жизни, затем 400 МЕ [22, 35].

Япония: от рождения до 6 мес. 100 МЕ; 6–12 мес. 200 МЕ. После 1 года 100–220 МЕ [37].

ВОЗ (Всемирная организация здравоохранения): 200 МЕ в первый год жизни, в дальнейшем также 200 МЕ [29, в тексте источника ссылки на рекомендации ФАО/ВОЗ от 2004 г.].

Глобальный консенсус по предупреждению и лечению дефицитного рахита (в консенсусе принимали участие представители Азиатско-Тихоокеанского региона, Японии, Латинской Америки, Австралии, Индии, Африки, Китая, Британского содружества и Европы): 400 МЕ первые 12 мес., независимо от типа вскармливания, затем 600 МЕ дотацией либо за счет пищевых продуктов [28].

Российская Федерация, Национальная программа: 1000 МЕ на первом году жизни или 1500 МЕ (для детей 6–12-месячного возраста Европейского Севера России). В дальнейшем 1000 МЕ [5].

Приведенные данные демонстрируют почти полное единодушие среди зарубежных стран в дозе дотации витамином D детей, особенно на первом году жизни. Исключение составляют Япония и Россия. Низкие рекомендуемые профилактические дозы кальциферола японским детям можно объяснить национальными особенностями питания, свойственными как кормящим матерям, так и детям после 1 года жизни. Широкое использование в питании морепродуктов и ряда овощей, богатых витаминами D_3 и D_2, а также кальцием, в значительной степени удовлетворяют потребности ребенка, в том числе через материнское молоко. В то же время дозы, рекомендуемые отечественной программой, вызывают сомнения с точки зрения надежности и обоснованности. Это связано со сложностью анализа данной публикации. В документе, в отличие от зарубежных, отсутствуют ссылки на публикации первичных материалов, на основании которых формировались рекомендации. Эти ссылки отсутствуют не только в самой программе, но и в публикации, предшествующей данному документу [3]. Речь идет о фактических данных, полученных в различных регионах России. В этой связи нам не удалось, с позиций современных требований, оценить методический уровень этих оригинальных исследований, обоснованность полученных результатов, а также надежность и корректность выводов. Кроме того, в программе отсутствуют сведения, доказывающие преимущество по эффективности и безопасности предлагаемых профилактических доз витамина D над общепринятой ранее в нашей стране схемой профилактики.

Как уже говорилось, кальциферол обладает многосторонними эффектами, модулирует не только фосфорно-кальциевый обмен, но влияет и на другие системы и функции организма, в частности онтогенез и иммунную систему. В этой связи представили интерес исследования, направленные на изучение действия витамина D на течение заболеваний. В Кокрейновском систематическом обзоре [20]

анализировалось возможное влияние добавок витамина D на линейный рост детей. В обзор включено 60 РКИ. Авторы пришли к мнению, что доказательств таких влияний нет. В том же обзоре рассматривалась связь добавок витамина D с заболеваниями атопической природы (аллергический ринит, бронхиальная астма), сахарным диабетом I типа и другой аутоиммунной патологией. Достоверного влияния дотации кальциферола на эти заболевания не отмечено. Позже схожие результаты продемонстрированы двумя двойными слепыми РКИ с плацебо [9, 17]. РКИ, проведенное в Австралии, не обнаружило различий в частоте возникновения атопического дерматита и сенсибилизации у детей первых шести месяцев жизни, получавших дотацию кальциферола в дозе 400 МЕ, по сравнению с плацебо [33]. Другой обзор из Кокрейновской библиотеки рассматривал влияние дотации витамином D на заболеваемость инфекционной патологией детей на протяжении от рождения до пятилетнего возраста. В качестве объектов изучения были выбраны пневмония и кишечные инфекции. Авторы пришли к выводу, что доказательств положительного влияния добавок витамина D на заболеваемость этой патологией нет [44].

Итак, по данным зарубежной литературы, все дети грудного возраста должны получать витамин D для профилактики рахита, начиная с месячного возраста. Наиболее надежно это доказано для детей, относящихся к группам риска. Убедительных данных, свидетельствующих о положительном предохраняющем влиянии добавок витамина D на другую патологию, например, частоту возникновения пневмонии, инфекционной диареи, атопического дерматита в младенческом возрасте к настоящему времени не получено. Ежедневная доза витамина D в 400 МЕ для детей раннего возраста показала свою эффективность и безопасность для профилактики дефицитного рахита. Более высокие дотационные дозы кальциферола не показали эффективности по сравнению с общепринятым режимом. Кроме того, они потенциально могут привести к токсическому уровню метаболитов витамина D в крови и гиперкальциемии. При использовании более низких суточных доз (менее 400 МЕ) адекватный профилактический эффект может быть не достигнут.

Настоятельно рекомендуется универсальная добавка витамина D до 12-месячного возраста детям, находящимся на грудном или смешанном вскармливании. Единого мнения о необходимости дополнительной дотации детям, находящимся на искусственном вскармливании адаптированными смесями, обогащенными кальциферолом, нет. В возрасте старше 12 мес. рекомендуется дополнительное назначение витамина D детям из групп риска. Однако еще нет убедительных доказательств, подтверждающих объективность порога в 12 мес. Создается впечатление, что этот возраст взят произвольно, поэтому можно признать целесообразной дотацию витамина D до возраста 24 мес. Определение уровня циркулирующего в сыворотке крови метаболита 25(OH)D, характеризующего статус витамина D, не рекомендовано использовать ни в качестве рутинного метода обследования детей, ни для диагностики дефицитного рахита у детей раннего возраста.

ДОПОЛНИТЕЛЬНАЯ ИНФОРМАЦИЯ

Вклад авторов. Все авторы подтверждают соответствие своего авторства международным критериям ICMJE (все авторы внесли существенный вклад в разработку концепции, проведение исследования и подготовку статьи, прочли и одобрили финальную версию перед публикацией).

Конфликт интересов. Авторы декларируют отсутствие явных и потенциальных конфликтов интересов, связанных с публикацией настоящей статьи.

Источник финансирования. Авторы заявляют об отсутствии внешнего финансирования при проведении исследования.

СПИСОК ЛИТЕРАТУРЫ

1. Арсентьев В.Г., Баранов В.С., Шабалов Н.П. Наследственные нарушения соединительной ткани как конституциональная основа полиорганной патологии у детей. 2-е изд., испр. и доп. Санкт Петербург: СпецЛит, 2019. 239 с.
2. Гринхальх Т. Основы доказательной медицины. Пер. с англ. 4-е изд. / под ред. И.Н. Денисова, К.И. Саиткулова, В.П. Леонова. Москва: ГЭОТАР-Медиа, 2019. 34 с.
3. Захарова И.Н., Мальцев С.В., Боровик Т.Э., и др. Результаты многоцентрового исследования «РОДНИЧОК» по изучению недостаточности витамина D у детей раннего возраста в России // Педиатрия. Журнал им. Г.Н. Сперанского. 2015. Т. 94, № 1. С. 62–67.
4. Кириченко Н.Н., Закревский В.В., Коновалова И.А., и др. Лабораторная оценка витаминной обеспеченности организма военнослужащих в Арктической зоне Российской Федерации // Вестник Российской Военно-медицинской академии. 2018. Т. 4, № 64. С. 86–89.
5. Национальная программа «Недостаточность витамина D у детей и подростков Российской Федерации: современные подходы к коррекции». Союз педиатров России. Москва: ПедиатрЪ, 2018. 96 с. 6.

6. Сергеев Ю.С. Клинический диагноз в педиатрии (формулировки, классификации): руководство для врачей. 2-е изд., испр. и доп. Москва: ГЭОТАР-Медиа, 2021. 384 с. DOI: 10.33029/9704-6292-8-CDP-2021-1-384
7. Abrams SA. Vitamin D in Preterm and Full-Term Infants // Ann Nutr Metab. 2020. Vol. 76, (Suppl 2). P. 6–14. DOI: 10.1159/000508421
8. Aloia J.F., Patel M., Dimaano R., et al. Vitamin D intake to attain a desired serum 25-hydroxyvitamin D concentration // Am J Clin Nutr. 2008. Vol. 87, No. 6. P. 1952–1958. DOI: 10.1093/ajcn/87.6.1952
9. Crowe F.L., Mughal M.Z., Maroof Z., et al. Vitamin D for Growth and Rickets in Stunted Children: A Randomized Trial // Pediatrics. 2021. Vol. 147, No. 1. P. e20200815. DOI: 10.1542/peds.2020-0815
10. Di Marco N., Kaufman J., Rodda C.P. Shedding Light on Vitamin D Status and Its Complexities during Pregnancy, Infancy and Childhood: An Australian Perspective // Int J Environ Res Public Health. 2019. Vol. 16, No. 4. P. 538. DOI: 10.3390/ijerph16040538
11. EFSA Panel on Dietetic Products, Nutrition, and Allergies (NDA). Scientific opinion on dietary reference values for vitamin D // EFSA J. 2016. Vol. 14, No. 10. P. e045471. DOI: 10.2903/j.efsa.2016.4547
12. El Kholy M., Elsedfy H., Fernández-Cancio M., et al. Nutritional rickets: vitamin D, calcium, and the genetic make-up // Pediatr Res. 2017. Vol. 81, No. 2. P. 356–363. DOI: 10.1038/pr.2016.222
13. Gallo S., Comeau K., Vanstone C., et al. Effect of different dosages of oral vitamin D supplementation on vitamin D status in healthy, breastfed infants // JAMA. 2013. Vol. 309, No. 17. P. 1785–1792. DOI: 10.1001/jama.2013.3404
14. Gallo S., Phan A., Vanstone C.A., et al. The change in plasma 25-hydroxyvitamin D did not differ between breastfed infants that received a daily supplement of ergocalciferol or cholecalciferol for 3 months // J Nutr. 2013. Vol. 143, No. 2. P. 148–153. DOI: 10.3945/jn.112.167858
15. Gallo S, Hazell T, Vanstone C., et al. Vitamin D supplementation in breastfed infants from Montréal, Canada: 25-hydroxyvitamin D and bone health effects from a follow-up study at 3 years of age // Osteoporos Int. 2016. Vol. 27, No. 8. P. 2459–2466. DOI: 10.1007/s00198-016-3549-z
16. German Nutrition Society. New reference values for vitamin D // Ann Nutr Metab. 2012. Vol. 60, No. 4. P. 241–246.
17. Hauta-Alus H.H., Holmlund-Suila E.M., Kajantie E., et al. The Effects of Vitamin D Supplementation During Infancy on Growth During the First 2 Years of Life // J Clin Endocrinol Metab. 2021. Vol. 106, No. 3. P. e1140–e1155.
18. Hazell T., Gallo S., Vanstone C., et al. Vitamin D supplementation trial in infancy: body composition effects at 3 years of age in a prospective follow-up study from Montréal // Pediatr Obes. 2017. Vol. 12, No. 1. P. 38–47. DOI: 10.1111/ijpo.12105
19. Holmlund-Suila E., Viljakainen H., Hytinantti T., et al. High-dose vitamin d intervention in infants — effects on vitamin d status, calcium homeostasis, and bone strength // J Clin Endocrinol Metab. 2012. Vol. 97, No. 11. P. 4139–4147. DOI: 10.1210/jc.2012-1575
20. Huey SL., Acharya N., Silver A., et al. Effects of oral vitamin D supplementation on linear growth and other health outcomes among children under five years of age // Cochrane Database Syst Rev. 2020. Vol. 12, No. 12. P. CD012875. DOI: 10.1002/14651858.CD012875.pub2
21. Institute of Medicine (US) Committee to Review Dietary Reference Intakes for Vitamin D and Calcium. Dietary Reference Intakes for Calcium and Vitamin D. Ross A.C., Taylor C.L., Yaktine A.L., Del Valle H.B., editors. Washington (DC): National Academies Press (US), 2011.
22. Julies P., Lynn R.M., Pall K., et al. Nutritional rickets under 16 years: UK surveillance results // Arch Dis Child. 2020. Vol. 105, No. 6. P. 587–592. DOI: 10.1136/archdischild-2019-317934
23. Jullien S. Vitamin D prophylaxis in infancy // BMC Pediatr. 2021. Vol. 21, (Suppl 1) P. 319. DOI: 10.1186/s12887-021-02776-z
24. Ladhani S., Srinivasan L., Buchanan C., Allgrove J. Presentation of vitamin D deficiency // Arch Dis Child. 2004. Vol. 89, No. 8. P. 781–784. DOI: 10.1136/adc.2003.031385
25. Lips P, Cashman K.D, Lamberg-Allardt C., et al. Current vitamin D status in European and Middle East countries and strategies to prevent vitamin D deficiency: a position statement of the European Calcified Tissue Society // Eur J Endocrinol. 2019. Vol. 180, No. 4. P. 23–54. DOI: 10.1530/EJE-18-0736
26. Mimouni FB., Huber-Yaron A., Cohen S. Vitamin D requirements in infancy: a systematic review // Curr Opin Clin Nutr Metab Care. 2017. Vol. 20, No. 3. P. 232–236. DOI: 10.1097/MCO.0000000000000368
27. Moon R.J., Harvey N.C., Davies J.H., Cooper C. Vitamin D and skeletal health in infancy and childhood // Osteoporos Int. 2014. Vol. 25, No. 12. P. 2673–2684. DOI: 10.1007/s00198-014-2783-5
28. Munns CF., Shaw N., Kiely M., et al. Global consensus recommendations on prevention and management of nutritional rickets // J Clin Endocrinol Metab. 2016. Vol. 101, No. 2. P. 394–415.
29. Nutritional rickets: a review of disease burden, causes, diagnosis, prevention and treatment. World Health Organization. 2019. 63 p. Режим доступа: https://apps.who.int/iris/bitstream/handle/10665/329859/9789241516587-eng.pdf. Дата обращения: 09.10.2021.

30. Paradowski P.T., Domagalski K., Sypniewska G. Low Serum 25-hydroxyvitamin D Level Does Not Adversely Affect Bone Turnover in Prepubertal Children // Nutrients. 2021. Vol. 13, No. 10. P. 3324. DOI: 10.3390/nu13103324
31. Ramasamy I. Vitamin D Metabolism and Guidelines for Vitamin D Supplementation // Clin Biochem Rev. 2020. Vol. 41, No. 3. P. 103–126. DOI: 10.33176/AACB-20-00006
32. Roth D.E., Abrams S.A., Aloia J., et al. Global prevalence and disease burden of vitamin D deficiency: a roadmap for action in low- and middle-income countries // Ann N Y Acad Sci. 2018. Vol. 1430, No. 1. P. 44–79. DOI: 10.1111/nyas.13968
33. Rueter K., Black L.J., Jones A., et al. Analytical Bias in the Measurement of Plasma 25-Hydroxyvitamin D Concentrations in Infants // Int J Environ Res Public Health. 2020. Vol. 17, No. 2. P. 412. DOI: 10.3390/ijerph17020412
34. Rueter K., Jones AP., Siafarikas A., et al. In "High-Risk" Infants with Sufficient Vitamin D Status at Birth, Infant Vitamin D Supplementation Had No Effect on Allergy Outcomes: A Randomized Controlled Trial // Nutrients. 2020. Vol. 12, No. 6. P. 1747. DOI: 10.3390/nu12061747
35. Scientific Advisory Committee on Nutrition (SACN). Vitamin D and Health. 2016. 304 p. Режим доступа: https://assets.publishing.service.gov.uk/government/uploads/system/uploads/attachment_data/file/537616/SACN_Vitamin_D_and_Health_report.pdf. Дата обращения: 09.10.2021.
36. Tan M.L., Abrams S.A., Osborn D.A. Vitamin D supplementation for term breastfed infants to prevent vitamin D deficiency and improve bone health // Cochrane Database Syst Rev. 2020. Vol. 12. No. 12. P. CD013046. DOI: 10.1002/14651858.CD013046.pub2
37. Tanaka K., Terao J., Shidoji Y., et al. Dietary reference intakes for Japanese 2010: fat-soluble vitamins // J Nutr Sci Vitaminol. 2013. Vol. 59, No. 6. P. 584–595. DOI: 10.3177/jnsv.59.584
38. Taylor S.N. Vitamin D in Toddlers, Preschool Children, and Adolescents // Ann NutrMetab. 2020. Vol. 76, Suppl 2. P. 30–41.
39. Turck D., Bresson J., Burlingame B., et al. Scientific opinion on dietary reference values for vitamin D EFSA Panel on Dietetic Products, Nutrition, and Allergie s(NDA) // EFSA J. 2016. P. 179. DOI: 10.2903/j.efsa.2016.NNN40.
40. Uday S., Högler W. Nutritional Rickets and Osteomalacia in the Twenty-first Century: Revised Concepts, Public Health, and Prevention Strategies // Curr Osteoporos Rep. 2017. Vol. 15, No. 4. P. 293–302. DOI: 10.1007/s11914-017-0383-y
41. Wagner C.L., Greer F.R. Section on breastfeeding and committee on nutrition. Prevention of rickets and vitamin D deficiency in infants, children, and adolescents // Pediatrics. 2008. Vol. 122, No. 5. P. 1142–52. DOI: 10.1542/peds.2008-1862
42. Ward L.M., Gaboury I., Ladhani M., Zlotkin S. Vitamin D-deficiency rickets among children in Canada // CMAJ. 2007. Vol. 177, No. 2. P. 161–166. DOI: 10.1503/cmaj.061377
43. Weisberg P., Scanlon K.S., Li R., Cogswell M.E. Nutritional rickets among children in the United States: review of cases reported between 1986 and 2003 // Am J Clin Nutr. 2004. Vol. 80, (6 Suppl). P. 1697S-1705S. DOI: 10.1093/ajcn/80.6.1697S44.
44. Yakoob M.Y., Salam R.A., Khan F.R., Bhutta Z.A. Vitamin D supplementation for preventing infections in children under five years of age // Cochrane Database Syst Rev. 2016. Vol. 11, No. 11. P. CD008824. DOI: 10.1002/14651858.CD008824.pub2
45. Yousef S., Manuel D., Colman I., et al. Vitamin D Status among First-Generation Immigrants from Different Ethnic Groups and Origins: An Observational Study Using the Canadian Health Measures Survey // Nutrients. 2021. Vol. 13, No. 8. P. 2702. DOI: 10.3390/nu13082702

REFERENCES

1. Arsentev VG, Baranov VS, Shabalov NP. Nasledstvennye narusheniya soedinitel'noi tkani kak konstitutsional'naya osnova poliorgannoi patologii u detei. 2-e izd., ispr. i dop. Saint Petersburg: SpetsLit; 2019. 239 p. (In Russ.)
2. Grinhalh T. How to Read a Paper. The basics of evidence-based medicine. Transl. from Engl. 4st Edition. Denisova IN, Saitkulova KI, Leonova VP, Eds. Moscow: GEOTAR-Media; 2019. 34 p. (In Russ.)
3. Zaharova IN, Malcev SV, Borovik TE, et al. Results of a multicenter research "RODNICHOK" for the study of vitamin D insufficiency in infants in Russia. *Pediatria. Journal named after G.N. Speransky*. 2015;94(1):62–67. (In Russ.)
4. Kirichenko NN, Zakrevskij VV, Konovalova IA, et al. Laboratory assessment of vitamin sufficiency of the body of military personnel in the Arctic zone of the Russian Federation. *Bulletin of the Russian Military Medical Academy*. 2018;4(64):86–89. (In Russ.)
5. Natsional'naya programma "Nedostatochnost' vitamina D u detei i podrostkov Rossiiskoi Federatsii: sovremennye podkhody k korrektsii". Soyuz pediatrov Rossii. Moscow: Pediatr; 2018. 96 p. (In Russ.)
6. Sergeev Yu.S. Clinical diagnosis in pediatrics (formulations, classifications): a guide for physicians. 2nd ed. Moscow: GEOTAR-Media; 2021. 384 p. (In Russ.) DOI: 10.33029/9704-6292-8-CDP-2021-1-384
7. Abrams SA. Vitamin D in Preterm and Full-Term Infants. *Ann Nutr Metab*. 2020;76(Suppl. 2):6–14. DOI: 10.1159/000508421
8. Aloia JF, Patel M, Dimaano R, et al. Vitamin D intake to attain a desired serum 25-hydroxyvitamin D con-

centration. *Am J Clin Nutr*. 2008;87(6):1952–1958. DOI: 10.1093/ajcn/87.6.1952
9. Crowe FL, Mughal MZ, Maroof Z, et al. Vitamin D for Growth and Rickets in Stunted Children: A Randomized Trial. *Pediatrics*. 2021;147(1):e20200815. DOI: 10.1542/peds.2020-0815
10. Di Marco N, Kaufman J, Rodda CP. Shedding Light on Vitamin D Status and Its Complexities during Pregnancy, Infancy and Childhood: An Australian Perspective. *Int J Environ Res Public Health*. 2019;16(4):538. DOI: 10.3390/ijerph16040538
11. EFSA Panel on Dietetic Products, Nutrition, and Allergies (NDA). Scientific opinion on dietary reference values for vitamin D. *EFSA J*. 2016;14(10): e045471. DOI: 10.2903/j.efsa.2016.4547
12. El Kholy M, Elsedfy H, Fernández-Cancio M, et al. Nutritional rickets: vitamin D, calcium, and the genetic make-up. *Pediatr Res*. 2017;81(2):356–363. DOI: 10.1038/pr.2016.222
13. Gallo S, Comeau K, Vanstone C, et al. Effect of different dosages of oral vitamin D supplementation on vitamin D status in healthy, breastfed infants. *JAMA*. 2013;309(17): 1785–1792. DOI: 10.1001/jama.2013.3404
14. Gallo S, Phan A, Vanstone CA, et al. The change in plasma 25-hydroxyvitamin D did not differ between breastfed infants that received a daily supplement of ergocalciferol or cholecalciferol for 3 months. *J Nutr*. 2013;143(2):148–153. DOI: 10.3945/jn.112.167858
15. Gallo S, Hazell T, Vanstone C, et al. Vitamin D supplementation in breastfed infants from Montréal, Canada: 25-hydroxyvitamin D and bone health effects from a follow-up study at 3 years of age. *Osteoporos Int*. 2016;27(8): 2459–2466. DOI: 10.1007/s00198-016-3549-z
16. German Nutrition Society. New reference values for vitamin D. *Ann Nutr Metab*. 2012;60(4):241–246.
17. Hauta-Alus HH, Holmlund-Suila EM, Kajantie E, et al. The Effects of Vitamin D Supplementation During Infancy on Growth During the First 2 Years of Life. *J Clin Endocrinol Metab*. 2021;106(3):e1140–e1155.
18. Hazell T, Gallo S, Vanstone C, et al. Vitamin D supplementation trial in infancy: body composition effects at 3 years of age in a prospective follow-up study from Montréal. *Pediatr Obes*. 2017;12(1):38–47. DOI: 10.1111/ijpo.12105
19. Holmlund-Suila E, Viljakainen H, Hytinantti T, et al. High-dose vitamin d intervention in infants — effects on vitamin d status, calcium homeostasis, and bone strength. *J Clin Endocrinol Metab*. 2012;97(11): 4139–4147. DOI: 10.1210/jc.2012-1575
20. Huey SL, Acharya N, Silver A, et al. Effects of oral vitamin D supplementation on linear growth and other health outcomes among children under five years of age. *Cochrane Database Syst Rev*. 2020;12(12):CD012875. DOI: 10.1002/14651858.CD012875.pub2
21. Institute of Medicine (US) Committee to Review Dietary Reference Intakes for Vitamin D and Calcium. Dietary Reference Intakes for Calcium and Vitamin D. Ross AC, Taylor CL, Yaktine AL, Del Valle HB, editors. Washington (DC): National Academies Press (US); 2011.
22. Julies P, Lynn RM, Pall K, et al. Nutritional rickets under 16 years: UK surveillance results. *Arch Dis Child*. 2020;105(6):587–592. DOI: 10.1136/archdischild-2019-317934
23. Jullien S. Vitamin D prophylaxis in infancy. *BMC Pediatr*. 2021;21(Suppl 1):319. DOI: 10.1186/s12887-021-02776-z
24. Ladhani S, Srinivasan L, Buchanan C, Allgrove J. Presentation of vitamin D deficiency. *Arch Dis Child*. 2004;89(8):781–784. DOI: 10.1136/adc.2003.031385
25. Lips P, Cashman KD, Lamberg-Allardt C, et al. Current vitamin D status in European and Middle East countries and strategies to prevent vitamin D deficiency: a position statement of the European Calcified Tissue Society. *Eur J Endocrinol*. 2019;180(4):23–54. DOI: 10.1530/EJE-18-0736
26. Mimouni FB, Huber-Yaron A, Cohen S. Vitamin D requirements in infancy: a systematic review. *Curr Opin Clin Nutr Metab Care*. 2017;20(3):232–236. DOI: 10.1097/MCO.0000000000000368
27. Moon RJ, Harvey NC, Davies JH, Cooper C. Vitamin D and skeletal health in infancy and childhood. *Osteoporos Int*. 2014;25(12):2673–2684. DOI: 10.1007/s00198-014-2783-5
28. Munns CF, Shaw N, Kiely M, et al. Global consensus recommendations on prevention and management of nutritional rickets. *J Clin Endocrinol Metab*. 2016;101(2):394–415.
29. Nutritional rickets: a review of disease burden, causes, diagnosis, prevention and treatment. World Health Organization. 2019. 63 p. Available from: https://apps.who.int/iris/bitstream/handle/10665/329859/9789241516587-eng.pdf
30. Paradowski PT, Domagalski K, Sypniewska G. Low Serum 25-hydroxyvitamin D Level Does Not Adversely Affect Bone Turnover in Prepubertal Children. *Nutrients*. 2021;13(10):3324. DOI: 10.3390/nu13103324
31. Ramasamy I. Vitamin D Metabolism and Guidelines for Vitamin D Supplementation. *Clin Biochem Rev*. 2020;41(3):103–126. DOI: 10.33176/AACB-20-00006
32. Roth DE, Abrams SA, Aloia J, et al. Global prevalence and disease burden of vitamin D deficiency: a roadmap for action in low- and middle-income countries. *Ann NY Acad Sci*. 2018;1430(1):44–79. DOI: 10.1111/nyas.13968
33. Rueter K, Black LJ, Jones A, et al. Analytical Bias in the Measurement of Plasma 25-Hydroxyvitamin D Concentrations in Infants. *Int J Environ Res Public Health*. 2020;17(2):412. DOI: 10.3390/ijerph17020412
34. Rueter K, Jones AP, Siafarikas A, et al. In "High-Risk" Infants with Sufficient Vitamin D Status at Birth, Infant

Vitamin D Supplementation Had No Effect on Allergy Outcomes: A Randomized Controlled Trial. *Nutrients*. 2020;12(6):1747. DOI: 10.3390/nu12061747
35. Scientific Advisory Committee on Nutrition (SACN) Vitamin D and Health. 2016. 304 p. Available from: https://assets.publishing.service.gov.uk/government/uploads/system/uploads/attachment_data/file/537616/SACN_Vitamin_D_and_Health_report.pdf
36. Tan ML, Abrams SA, Osborn DA. Vitamin D supplementation for term breastfed infants to prevent vitamin D deficiency and improve bone health. *Cochrane Database Syst Rev.* 2020;12:CD013046. DOI: 10.1002/14651858.CD013046.pub2
37. Tanaka K, Terao J, Shidoji Y, et al. Dietary reference intakes for Japanese 2010: fat-soluble vitamins. *J Nutr Sci Vitaminol*. 2013;59(6):584–595. DOI: 10.3177/jnsv.59.584
38. Taylor SN. Vitamin D in Toddlers, Preschool Children, and Adolescents. *Ann Nutr Metab*. 2020;76 (Suppl 2):30–41.
39. Turck D, Bresson J, Burlingame B, et al. Scientific opinion on dietary reference values for vitamin D EFSA Panel on Dietetic Products, Nutrition, and Allergies (NDA). *EFSA J*. 2016;179. DOI: 10.2903/j.efsa.2016.NNN
40. Uday S, Högler W. Nutritional Rickets and Osteomalacia in the Twenty-first Century: Revised Concepts, Public Health, and Prevention Strategies. *Curr Osteoporos Rep*. 2017;15(4):293–302. DOI: 10.1007/s11914-017-0383-y
41. Wagner CL, Greer FR. Section on breastfeeding and committee on nutrition. Prevention of rickets and vitamin D deficiency in infants, children, and adolescents. *Pediatrics*. 2008;122(5):1142–1152. DOI: 10.1542/peds.2008-1862
42. Ward LM, Gaboury I, Ladhani M, Zlotkin S. Vitamin D-deficiency rickets among children in Canada. *CMAJ*. 2007;177(2):161–166. DOI: 10.1503/cmaj.061377
43. Weisberg P, Scanlon KS, Li R, Cogswell ME. Nutritional rickets among children in the United States: review of cases reported between 1986 and 2003. *Am J ClinNutr*. 2004;80(Suppl 6):1697–1705. DOI: 10.1093/ajcn/80.6.1697S44.
44. Yakoob MY, Salam RA, Khan FR, Bhutta ZA. Vitamin D supplementation for preventing infections in children under five years of age. *Cochrane Database Syst Rev*. 2016;11(11): CD008824. DOI: 10.1002/14651858.CD008824.pub2
45. Yousef S, Manuel D, Colman I, et al. Vitamin D Status among First-Generation Immigrants from Different Ethnic Groups and Origins: An Observational Study Using the Canadian Health Measures Survey. *Nutrients*. 2021;13(8):2702. DOI: 10.3390/nu13082702

◆ Информация об авторах

Юрий Степанович Сергеев — канд. мед. наук, доцент кафедры детских болезней. ФГБВОУ ВПО «Военно-медицинская академия им. С.М. Кирова» Министерства обороны России, Санкт-Петербург, Россия. E-mail: uriysergeev@yandex.ru

Вадим Геннадиевич Арсентьев — д-р мед. наук, профессор, заведующий кафедрой детских болезней. ФГБВОУ ВПО «Военно-медицинская академия им. С.М. Кирова» Министерства обороны России, Санкт-Петербург, Россия. E-mail: rainman63@mail.ru

Николай Павлович Шабалов — д-р мед. наук, профессор кафедры детских болезней. ФГБВОУ ВПО «Военно-медицинская академия им. С.М. Кирова» Министерства обороны России, Санкт-Петербург, Россия. E-mail: npshabalov@yandex.ru

Елена Спиридоновна Анциферова — канд. мед. наук, старший преподаватель кафедры детских болезней. ФГБВОУ ВПО «Военно-медицинская академия им. С.М. Кирова» Министерства обороны России, Санкт-Петербург, Россия. E-mail: elena.ants3@gmail.com

◆ Information about the authors

Yurii S. Sergeev – MD, PhD, Associate Professor, Department of Children's Diseases. S.M. Kirov Military Medical Academy, Saint Petersburg, Russia. E-mail: uriysergeev@yandex.ru

Vadim G. Arsentev – MD, PhD, Dr. Sci. (Med.), Professor, Head, Department of Children's Diseases. S.M. Kirov Military Medical Academy, Saint Petersburg, Russia. E-mail: rainman63@mail.ru

Nikolai P. Shabalov – MD, PhD, Dr. Sci. (Med.), Professor, Department of Children's Diseases. S.M. Kirov Military Medical Academy. Saint Petersburg, Russia. E-mail: npshabalov@yandex.ru

Elena S. Antsiferova – MD, PhD, Senior teacher, Department of Children's Diseases. S.M. Kirov Military Medical Academy, Saint Petersburg, Russia. E-mail: elena.ants3@gmail.com

DOI: https://doi.org/10.17816/PED12615-26

ВОЗМОЖНОСТИ КОЛИЧЕСТВЕННОЙ ОЦЕНКИ РЕГИОНАРНОЙ ЛЕГОЧНОЙ ПЕРФУЗИИ С ИСПОЛЬЗОВАНИЕМ ТРЕХМЕРНОЙ СВЕРХБЫСТРОЙ ДИНАМИЧЕСКОЙ КОНТРАСТНОЙ МАГНИТНО-РЕЗОНАНСНОЙ ТОМОГРАФИИ: ПРЕДВАРИТЕЛЬНЫЙ ОПЫТ У 10 ИСПЫТУЕМЫХ

© А.В. Захарова [1, 2], В.В. Приц [3], А.В. Поздняков [1, 4]

[1] Санкт-Петербургский государственный педиатрический медицинский университет, Санкт-Петербург, Россия;
[2] Городская многопрофильная больница № 2, Санкт-Петербург, Россия;
[3] Городская Мариинская больница, Санкт-Петербург, Россия;
[4] Российский научный центр радиологии и хирургических технологий им. акад. А.М. Гранова, Санкт-Петербург, Россия

Для цитирования: Захарова А.В., Приц В.В., Поздняков А.В. Возможности количественной оценки регионарной легочной перфузии с использованием трехмерной сверхбыстрой динамической контрастной магнитно-резонансной томографии: предварительный опыт у 10 испытуемых // Педиатр. – 2021. – Т. 12. – № 6. – С. 15–26. https://doi.org/10.17816/PED12615-26

Поступила: 19.10.2021 Одобрена: 17.11.2021 Принята к печати: 29.12.2021

Актуальность. В настоящее время ведется изучение новых и адаптация уже существующих методов лучевой диагностики для оценки физиологических параметров легких. Необходимы дальнейшие исследования методики трехмерной сверхбыстрой магнитно-резонансной томографии легких в качестве нового диагностического метода, позволяющего оценивать региональные количественные параметры перфузии в легочной ткани.

Цель исследования — оценить региональные различия в количественных параметрах легочной перфузии у 10 добровольцев, не имеющих признаков интерстициального поражения легких по данным компьютерной томографии, а также клинико-лабораторным данным.

Материалы и методы. Проведено обследование 10 добровольцев без признаков интерстициального поражения легких с применением трехмерной сверхбыстрой динамической контрастной магнитно-резонансной томографии на базе градиентных 3D-T1-взвешенных изображений. На основе динамических серий изображений получены значения PBF (скорость кровотока), PBV (объем кровотока) и MTT (среднее время пассажа) для выбранных областей интереса. Для вычислений использовали входную артериальную функцию AIF, а также кривые зависимости интенсивности от времени.

Результаты. Значения PBF, MTT и PBV показали достоверные различия между центральными и периферическими отделами легочных долей. Математическая модель, использованная при количественной оценке регионарной легочной перфузии, позволяет использовать ее для определения достоверности значений PBF, MTT и PBV.

Заключение. Трехмерная сверхбыстрая магнитно-резонансная последовательность позволяет количественно оценивать перфузионные параметры для легочной ткани вне зависимости от физиологических особенностей механизмов кровоснабжения различных зон легких.

Ключевые слова: легкое; магнитный резонанс; МР; перфузия; гадолиний; динамическое контрастное усиление.

QUANTITATIVE ASSESSMENT OF REGIONAL PULMONARY PERFUSION USING THREE-DIMENSIONAL ULTRAFAST DYNAMIC CONTRAST-ENHANCED MAGNETIC RESONANCE IMAGING: PILOT STUDY RESULTS IN 10 PATIENTS

© Anna V. Zakharova [1, 2], Victoria V. Pritz [3], Alexander V. Pozdnyakov [1, 4]

[1] St. Petersburg State Pediatric Medical University, Saint Petersburg, Russia;
[2] City Multidisciplinary Hospital No. 2, Saint Petersburg, Russia;
[3] City Mariinsky Hospital, Saint Petersburg, Russia;
[4] Academician A.M. Granov Russian Scientific Center for Radiology and Surgical Technologies, Saint Petersburg, Russia

For citation: Zakharova AV, Pritz VV, Pozdnyakov AV. Quantitative assessment of regional pulmonary perfusion using three-dimensional ultrafast dynamic contrast-enhanced magnetic resonance imaging: pilot study results in 10 patients. *Pediatrician (St. Petersburg).* 2021;12(6):15-26. https://doi.org/10.17816/PED12615-26

Received: 19.10.2021 Revised: 17.11.2021 Accepted: 29.12.2021

Background. Currently there is a high demand in reliable noninvasive diagnostic technique assessing the physiological parameters of the lungs. We are exploring the three-dimensional ultrafast MRI sequence as a novel diagnostic modality allowing the assessment of regional quantitative perfusion parameters in pulmonary tissue.

Aim. To assess regional differences in quantitative pulmonary perfusion parameters in 10 volunteers with no evidence of interstitial lung disease by computed tomography, clinical, and laboratory data.

Materials and methods. 10 volunteers with no signs of interstitial lung disease were examined by three-dimensional ultrafast dynamic contrast-enhanced MR imaging using 3D T1-weighted images. The values of pulmonary blood flow (PBF), mean transit time (MTT), and pulmonary blood volume (PBV) for the targeted regions of interest were calculated based on the dynamic image series. For calculations, arterial input function (AIF) was used, as well as the time-intensity curves.

Results. The values of PBF, MTT, and PBV showed statistically significant differences between central and peripheral sections of lungs. Provided model can be implemented for quantitative assessment of regional pulmonary perfusion allows it to be used to determine the reliability of PBF, MTT and PBV values.

Conclusions. Three-dimensional ultrafast MRI sequence is a novel diagnostic modality allowing the assessment of regional quantitative pulmonary perfusion parameters in pulmonary tissue, regardless of physiological features of blood supply mechanisms in different lung regions.

Keywords: lung; magnetic resonance; MR; perfusion; gadolinium; dynamic contrast enhancement.

АКТУАЛЬНОСТЬ

При легочных заболеваниях достаточно частым случаем становится сохранение кровотока при снижении уровня вентиляции — так называемое перфузионно-вентиляционное несовпадение [11]. Поэтому важно оценить количественно характеристики перфузии и вентиляции, как в совокупности, так и по отдельности. Совокупные значения данных параметров оцениваются методом однофотонной эмиссионной компьютерной томографии, совмещенной с компьютерной томографией, (ОФЭКТ/КТ) с использованием меченых радионуклидом эритроцитов или макроагрегатов сывороточного альбумина, Xe-133 и 15O-вода [31, 36–38, 43]. Однако оценка перфузии может быть проведена с использованием двухэнергетической рентгеновской КТ с контрастным усилением [45]. Реализация обоих методов сопряжена с использованием ионизирующего излучения, к тому же эти методы имеют относительно низкое временно́е разрешение, связанное с наличием «мертвого» времени детектора, относительно низким пространственным разрешением, и различное энергетическое разрешение детекторов ионизирующих излучений.

В настоящее время существует ряд исследований, описывающих возможности двумерной динамической контрастной магнитно-резонансной томографии (МРТ) для оценки значений потока крови в легких PBF [17, 18, 25]. По сравнению с радиоизотопными исследованиями двумерный динамический МР-метод с динамическим контрастированием обеспечивает более высокое временное и пространственное разрешение без использования ионизирующего излучения. Двумерный динамический МР-метод представляет собой набор серий 2D-T1-взвешенных изображений. При этом изображения получают непрерывно в определенном интервале времени после введения контрастного препарата. Данный метод позволяет оценить характер накопления в различные моменты времени. Однако с учетом требований к временному разрешению изображения имеют низкое соотношение сигнал/шум и низкое пространственное разрешение. Помимо этих недостатков метод двумерной динамической контрастной МР-визуализации в случае исследования легких не позволяет одновременно оценить регионарную легочную перфузию ввиду неоднородности поля, что способствовало дальнейшему техническому развитию и усовершенствованию данной методики [28].

На текущий момент появляются новые диагностические возможности МРТ, отвечающие различным физиологическим задачам и, как следствие, позволяющие оценивать многие физиологические параметры. Использование динамической серии трехмерных (3D) T1-взвешенных последовательностей на основе градиентного эхо со сверхкороткими значениями TR и TE позволяет получать данные с необходимым временным и пространственным разрешением для построения перфузионных карт [32, 33].

В экспериментальных работах ряда исследователей [22, 29, 44] в качестве физиологической модели для расчетов была использована концепция первого пассажа контрастного препарата, хорошо зарекомендовавшая себя для оценки состояния центральной нервной системы при ишемических или объемных поражениях головного мозга. Особенность этих работ в том, что использование гамма-распределения не являлось допустимым при аппроксимации кривой зависимости интенсивности сигнала от времени. В ряде работ показано, что МР-перфузия легких с расчетом количественных параметров кровотока

достаточно эффективна, что было подтверждено на модели легочной эмболии свиньи [18, 19, 26].

В настоящем исследовании мы расширили эту апробированную двумерную методику до 3D-сверхбыстрой динамической контрастной МР-визуализации у здоровых добровольцев.

Целью данного исследования была количественная оценка региональных различий параметров легочной перфузии у здоровых добровольцев методом 3D-сверхбыстрой динамической контрастной МРТ с расчетом значений легочного кровотока (pulmonary blood flow — PBF), среднего времени пассажа (mean transit time — MTT) и объема легочной крови (pulmonary blood volume — PBV).

МАТЕРИАЛЫ И МЕТОДЫ ИССЛЕДОВАНИЯ

3D-Динамическая контрастная МР-томография [24] была выполнена 10 здоровым добровольцам, без признаков перенесенной вирусной (COVID-19) пневмонии в анамнезе и на момент исследования без хронических заболеваний легких. Возраст пациентов на момент дебюта заболевания варьировал от 24 до 58 лет (средний возраст — 38,5 ± 13,3 года). Во всех случаях исследование начинали с рутинной МРТ легких, а затем переходили к исследованию с использованием гадолиний-содержащего контрастного вещества (Gadoteridol) [41].

Проводилась перфузионная МРТ в режиме динамической восприимчивости контраста (DSC — dynamic susceptibility contrast), для которой было выбрано название 4D_LUNG_PERFUSION, представляющая собой набор серий T1-взвешенных 3D-последовательностей, построенных на основе последовательностей типа градиент–эхо, ориентированных в косо-корональной плоскости (срезы ориентировались параллельно грудине с учетом вариантов строения грудного отдела позвоночника); параметры последовательности представлены в табл. 1. Зона исследования включает все отделы легких: верхние и нижние с обеих сторон, среднюю долю правого и язычковые сегменты левого.

С помощью автоматического инжектора Medrad пациентам внутривенно через внутривенный катетер 18, расположенный в антекубитальной ямке, вводили гадолиний-содержащий контрастный препарат гадотериол с концентрацией 273,3 мг/мл в дозе 1,0 мл, с постоянной скоростью введения 3,5 мл/с и последующим введением изотонического раствора натрия хлорида в объеме 40 мл с той же скоростью. При первом пассаже болюса контрастного вещества по сосудистой системе многократно регистрировались изображения на 40 различных уровнях с получением 7 динамических изображений на каждом уровне. Изображения первого пассажа были получены перед инъекцией контрастного вещества для определения базовой линии интенсивности МР-сигнала. С момента введения

Таблица 1 / Table 1

Характеристика параметров методики перфузионной магнитно-резонансной томографии в режиме динамической восприимчивости контраста на томографе Ingenia Philips 1,5 Тесла
Technical parameters of the dynamic contrast susceptibility (DSC) MRI sequences on the Ingenia Philips 1.5 Tesla MR scanner

Параметры / Parameters	4D_LUNG_PERFUSION
Ориентация срезов / Orientation of slices	Корональная / Coronal
Импульсная последовательность / Pulse sequence	TFE
TR/TE, мс / TR/TE, ms	3,5/1,57
Матрица / Matrix	132 × 117 × 40
Размер вокселя, мм (сагитт × попер × верт) / Voxel size, mm (sag × tra × vert)	3,03 × 2,99 × 8,00
Толщина среза, мм / Slice thickness, mm	4
NSA	1
Полное время сканирования, с / Full scan time, sec	18
Общее количество серий в наборе / Total number of series in the set	22
Время контрольного скана с полным заполнением к-пространства, с / Time of the control scan with full filling of the к-space, sec	2,5
Временное разрешение, с / Temporary resolution, sec	0,6

Примечание. При построении физиологической модели для оценки перфузии считается, что в исследуемой области отсутствует «мертвое пространство» [9], а также артериально-венозные шунты [7]. Вклад интенсивности за счет трофического кровотока [39] в данной работе считается пренебрежимо малым и не учитывается.
Note. In the physiological model for evaluating perfusion it is assumed that there is no “dead space” in the regions of interest [9], as well as arterial-venous shunts [7]. The contribution of intensity due to trophic blood flow (via bronchial arteries) [39] in this work is considered negligible and is not taken into account.

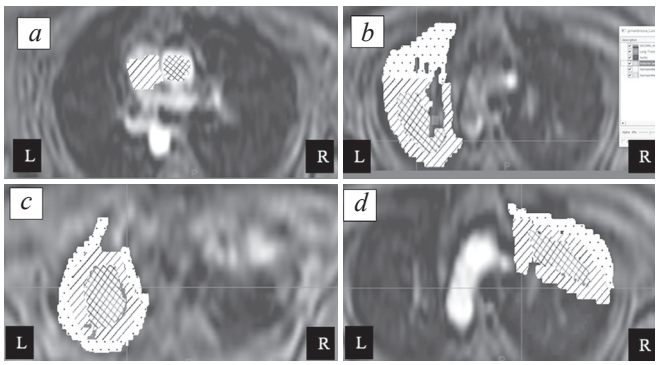

Рис. 1. Аксиальные реконструкции серий изображений с динамическим контрастным усилением. *a* — Выбор ROI в области легочного ствола и восходящего отдела аорты для качественной оценки пригодности данных; *b*, *c* — выбор зон интереса в левом легком: продемонстрированы периферические и центральные отделы верхушечно-заднего сегмента левого легкого на разных уровнях; *d* — то же для правого легкого с отдельным рассмотрением в верхней доле верхушечного и заднего сегментов. Следует обратить внимание, что данные изображения являются зеркально отраженными относительно классической ориентации компьютерных и магнитно-резонансных изображений

Fig. 1. Axial reconstructions of image with dynamic contrast enhancement. *a* – Selection of ROI in the area of the pulmonary trunk and ascending aorta for a qualitative assessment of the suitability of the data; *b*, *c* – Selection of areas of interest in the left lung: peripheral and central sections of the apical-posterior segment of the left lung at different levels are demonstrated; *d* – the same for the right lung with separate examination in the upper lobe of the apical and posterior segments. These are mirror images of classic-oriented CT/MRI projections

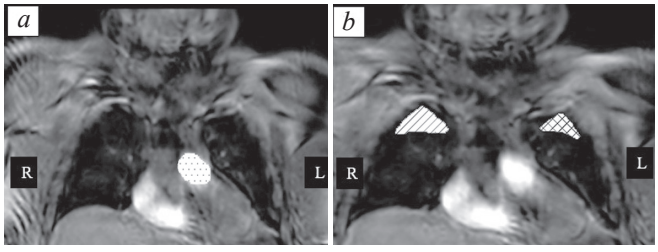

Рис. 2. Корональные реконструкции серий изображений с динамическим контрастным усилением. *a* — Выбор ROI для определения функции AIF. При выборе данной области интереса следует использовать MPR-реконструкции для исключения из зоны интереса легочных артерий; *b* — выбор областей интереса в корональной плоскости для сравнения с приведенными в литературе данными

Fig. 2. Coronal reconstructions of image with dynamic contrast enhancement. *a* – The choice of ROI for AIF. When selecting this area of interest, MPR reconstructions should be used to exclude pulmonary arteries from the area of interest; *b* – selection of areas of interest in the coronal plane for comparison with the published data

контрастного вещества перфузионное исследование заняло 18 с.

Для оценки перфузии использовали следующие предположения:

1) выбранная область интереса (Region Of Interest — ROI) имеет один исток и один сток для контрастного препарата;
2) возможно выделить крупный питающий сосуд, позволяющий получить график зависимости интенсивность – время для получения соответствующих входных данных;
3) полученный график зависимости должен иметь участки возрастания и убывания, причем значения интенсивности в нулевой и конечных точках должны быть приблизительно равны, что свидетельствовало бы об отсутствии накопления контрастного препарата.

Для анализа данных, полученных в ходе обследования, использовали два подхода: качественный — на основе числовых данных зависимости интенсивности от времени в выбранной зоне интереса; полуколичественный — с постпроцессингом в программе Firevoxel с последующей обработкой данных на базе пакета Matlab [8] и его встроенных функций.

Проводили анализ для соответствующих ROI, которые выбирались в двух плоскостях (рис. 1, 2). Выбор ROI проходил с учетом кровоснабжения верхушек легких, при этом рассматривались сегменты верхушек легких с отдельным изучением центральной и периферической зон.

Вначале рассматривали уровень легочного ствола и восходящего отдела аорты для оценки референсной функции (рис. 1, *a*, *b*). Следует отметить, что критерием отбора изображений было отсутствие пика у кривых зависимости интенсивности сигнала от времени, например, в случаях более раннего контрастирования или проявления индивидуальных физиологических особенностей. Подобным образом были исключены из рассмотрения полученные данные четырех обследуемых; пригодными для дальнейшего анализа были признаны данные 10 добровольцев (общее количество обследованных добровольцев — 14 человек).

Далее зоны интереса выбирали в верхушечных сегментах от уровня дуги аорты и выше с интервалом 1,5–2 см в зависимости от антропометрических параметров пациента. Всего оценивали четыре уровня: первый на уровне дуги аорты, последний в верхушке легкого, без выделения периферического отдела.

Подобный выбор зоны интереса логически обосновывается тем, что периферические отделы кровоснабжаются хуже и должны иметь более среднее время пассажа.

При последующей постобработке были получены относительные и нормированные значения, а также графики зависимости относительной интенсивности.

Помимо вышеописанного выбора зоны интереса рассматривались ROI, ориентированные в корональной плоскости. Подобный выбор зоны интереса в меньшей степени отражает физиологические особенности кровоснабжения легких, поэтому данную проекцию использовали только для расчета функции артериального входа (arterial input function — AIF).

Достаточно большая площадь ROI обусловлена тем, что для проведения последующих математических расчетов требуется гладкость функции [20], и подобный размер ROI позволяет сгладить кривые зависимости интенсивность – время за счет усреднения интенсивности от большого количества вокселей.

Региональные различия средних значений PBF, PBV и MTT оценивали с помощью классических методов статистического анализа с использованием коэффициента Стьюдента для соответствующей доверительной вероятности.

РЕЗУЛЬТАТЫ

Получены данные МР-перфузии 10 добровольцев (табл. 2–4).

Время пассажа у легочного ствола ниже, чем у паренхимы легкого, так как легочный ствол

Таблица 2 / Table 2

Полученные значения среднего времени пассажа контрастного препарата (MTT) в выбранных зонах интереса
The obtained values of the average passage time of the contrast agent (MTT) in the selected areas of interest

Зона интереса / Area of interest	Среднее значение, с / Average value, sec	Погрешность, с / Error rate, sec	Доверительная вероятность / Confidence probability
MTT общее / MTT total	7,15	1,20	0,68
MTT ствол легочной артерии / MTT pulmonary trunk	5,28	0,40	0,68
MTT центральных отделов долей легкого / MTT of central regions of pulmonary lobes	7,21	1,23	0,68
MTT периферических отделов долей легкого / MTT of peripheral regions of pulmonary lobes	7,15	1,28	0,68

Таблица 3 / Table 3

Полученные значения перфузии легочной ткани (PBF) в выбранных зонах интереса
The obtained values of pulmonary tissue perfusion (PBF) in the selected areas of interest

Зона интереса / Area of interest	Среднее значение / Average value	Погрешность / Error rate	Доверительная вероятность / Confidence probability	Минимальное значение / Minimum value	Максимальное значение / Maximum value
PBF в периферических отделах / PBF in peripheral regions	55,4	10,20	0,046	42,4	70,2
PBF в центральных отделах / PBF in central regions	102,61	11,81	0,046	74,3	166
PBF с ROI в корональной проекции / PBF with ROI in coronal plane	78,21	12,2	0,046	50	90

Таблица 4 / Table 4

Полученные значения объема кровотока на 100 мл легочной ткани (PBV) в центральных и периферических отделах легких
The obtained values of blood flow volume per 100 ml of lung tissue (PBV) in the central and peripheral regions of lungs

Отделы легких / Lung regions	PBV, мл/100 мл легочной ткани / PBV, ml/100 ml of lung tissue	Относительная погрешность / Relative error	Абсолютная погрешность / Absolute error
Центральные отделы / Central regions	12,33	0,21	2,54
Периферические отделы / Peripheral regions	6,60	0,31	2,04

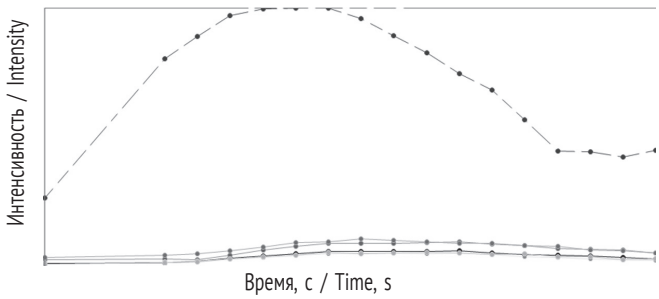

Рис. 3. Кривые зависимости интенсивности сигнала от времени в зоне интереса. Пунктирной линией отображается сигнал, полученный для ROI в области легочного ствола. Остальные линии — области интереса, выбранные в легочной паренхиме. Изображение получено встроенными средствами FireVoxel

Fig. 3. Time-intensity curves in the area of interest. The signal received for ROI in the area of the pulmonary trunk is depicted as the dashed line. Other lines are the areas of interest selected in the pulmonary parenchyma. The image obtained with integrated FireVoxel tools

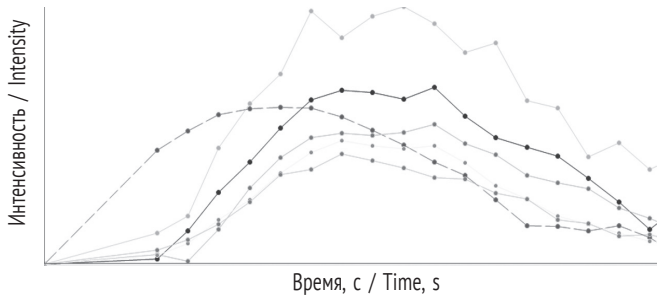

Рис. 4. Графики зависимости относительного содержания контрастного препарата в зоне интереса. Пунктирной линией обозначена зона интереса в области легочного ствола, остальные линии — зоны интереса, выбранные в легочной паренхиме

Fig. 4. Graphs of the dependence of the relative content of the contrast agent in the area of interest. The dashed line corresponds to the pulmonary trunk. Other lines reflect signal intensity in different ROI in pulmonary parenchyma

характеризуется практически постоянным объемом, то есть движение крови обусловлено только гидростатическим давлением, значение которого уменьшается в процессе тока крови [3]. Значения времени пассажа в центральных и периферических отделах приблизительно одинаковы, а экспериментальные диапазоны данных пересекаются, и полученные значения несколько выше, чем для легочного ствола. Полученные данные говорят о том, что емкостные характеристики сосудов центральных и периферических долей легких приблизительно одинаковы.

Значения PBF и PBV (табл. 3 и 4) ниже в периферических отделах, что с учетом данных табл. 2 свидетельствует о том, что снижение показателя PBF происходит за счет снижения PBV и графически отражается в меньшем диапазоне изменения интенсивности в периферических отделах. Это можно объяснить тем, что в центральных отделах легких присутствуют достаточно крупные артериолы, участвующие в кровоснабжении периферических долей, но которые тем не менее не могут быть исключены из зоны рассмотрения из-за малого калибра.

Таким образом, полученные результаты демонстрируют целесообразность использования трехмерной сверхбыстрой динамической контрастной МР-визуализации для оценки разницы параметров кровотока здоровой легочной ткани.

На рис. 3 и 4 представлены кривые контрастирования (зависимости интенсивности сигнала от времени) и графики зависимости относительного содержания контрастного препарата в зоне интереса.

На рис. 4 наглядно продемонстрировано, что использование полуколичественных методов с вычислением относительной контрастности несколько неверно, так как относительное изменение интенсивности сигнала для участков легочной паренхимы может превышать таковое для легочного ствола за счет неоднородности легочной ткани вследствие наличия воздушных полостей. В данном случае следует пользоваться следующим приближением:

$$C(t) \propto S(t) - S(0),$$

где C —концентрация контрастного препарата, S — интенсивность сигнала, t — время прохождения контрастного препарата.

Следует также отметить тот факт, что так как величина гематокрита может различаться для легочного ствола, артерий и артериол легких, это следует учитывать при расчете относительной концентрации [13, 19].

ОБСУЖДЕНИЕ

Физиологические основы построения математической модели перфузии легких

Малый круг кровообращения вмещает весь объем сердечного выброса как в состоянии покоя, так и при напряжении. В покое кровоток легких неоднороден и направлен в нижние зоны, при напряжении происходит расширение и включение в циркуляцию ранее не задействованных сосудов [2]. В настоящее время каждый сосуд характеризуется резистентностью и емкостью. Легочное сосудистое сопротивление характеризуется как отношение разницы давлений в легочной артерии и левом предсердии и скорости легочного кровотока. Однако легочный кровоток нельзя считать ламинарным,

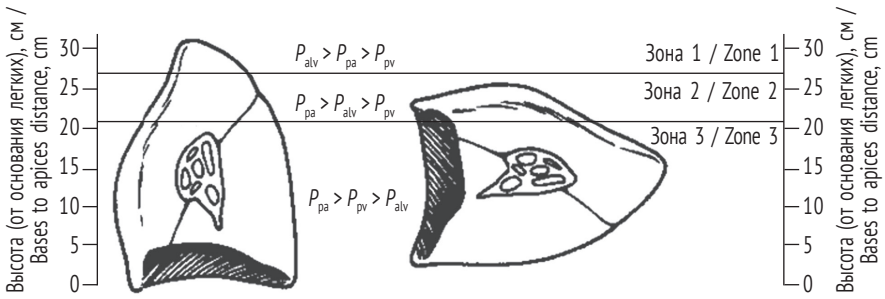

Рис. 5. Схематическое изображение функциональных зон в положении лежа и стоя [14]. P_{alv} — альвеолярное давление; P_{pa} — давление легочное артериальное; P_{pv} — давление легочное венозное

Fig. 5. Schematical representation of functional zones in the supine and standing positions [14]. P_{alv} – alveolar pressure; P_{pa} — pulmonary arterial pressure; P_{pv} — pulmonary venus pressure

а легочные сосуды, скорее, относятся к емкостным, нежели резистивным [3]. Таким образом, величина сосудистого сопротивления будет непостоянной, что позволяет рассуждать о перфузии в терминах теории обработки сигналов, рассматривая характеристики ткани как передаточную функцию.

Принято выделять четыре зоны легких — функциональные зоны Веста, которые учитывают наличие давления как причины тока крови [42]. Соответственно, выделяют альвеолярное, легочное артериальное и легочное венозное давление [4, 15, 16].

Величина зон Веста имеет тесную взаимосвязь с положением тела и глубиной вдоха. На рис. 5 представлено схематическое изображение зон Веста, при этом зона 4 (области легких со сниженным кровотоком, где сопротивление кровотоку создают экстраальвеолярные сосуды) не обозначена, так как исчезает с глубоким вдохом [4]. Кроме того, в положении лежа бóльшая часть легких соответствует зоне 3, зона 1 отсутствует, а зона 2 приходится на передние отделы легких [5], поэтому для анализа кровотока у здоровых добровольцев в рамках данного исследования (исследование проводилось на вдохе, лежа на спине) была выбрана верхушка легких, где давление в легочной артерии больше легочного венозного давления и, в свою очередь, выше альвеолярного. Таким образом, в данной зоне кровоток определяется разницей между давлением в легочных артериях и легочных венах, что делает правомерным обычные расчеты легочного сосудистого сопротивления, ранее подробно рассмотренные в работах L. Axel [12]. Увеличение или уменьшение кровотока в данной зоне приводит к расширению уже открытых капилляров [4]. Следовательно, зона интереса должна быть выбрана с учетом данных особенностей, и наиболее показательным будет выбор зоны интереса ниже верхушки легкого на 1–2 см по вертикали.

Легкое — это орган с двойной системой кровоснабжения, имеет два артериальных входа, при этом первый вход, обеспечивающий функцию газообмена, осуществляется через систему легочных артерий и легочных вен, в то время как трофика органа происходит за счет бронхиальных артерий и бронхиальных вен. В бронхиальные артерии поступает насыщенная кислородом кровь из большого круга, калибр данных сосудов достаточно невелик, поэтому вклад трофического кровотока пренебрежимо мал за счет небольших объемов крови и наличия временной задержки [39].

По определению перфузия является физической неизмеряемой величиной, которая представляет собой объем крови, проходящий через 100 мл паренхимы той или иной ткани за минуту. При анализе данных КТ и МРТ [12] принято использовать следующие параметры:

- PBV — объем легочного кровотока, который представляет собой объем крови, проходящий через выбранную зону интереса за все время наблюдения;
- MTT — среднее время пассажа, представляющее собой среднее время, требующееся молекуле контраста или частицам крови, чтобы достигнуть зоны интереса;
- PBF — величина, пропорциональная перфузии, а также объему крови, который проходит через выбранный ROI за единицу времени, нормированную на ее объем. Данная величина является относительной, так как для вычисления точных величин необходимо знание гематологических параметров крови, которые могут варьировать в достаточно широком диапазоне и не могут быть определены непосредственно перед обследованием.

Существующая концепция теории разбавления контрастного препарата (англ. — Indicator dilution theory) [28] использует для оценки перфузии ткани объем и скорость кровотока на 100 мл ткани

органа, причем единицей измерения времени служит минута, однако среднее время пассажа выражается в секундах.

$$C_{ROI}(t) = C_{AIF}(t) \otimes h(t) = \int_0^t C_{AIF}(\tau) \cdot h(t-\tau) d\tau,$$

где C — концентрация контрастного препарата, t — время наблюдения от начала введения контрастного препарата, h — функция, соответствующая плотности распределения времени прохождения частиц до исследуемой области по времени, τ — переменная, по которой проводится интегрирование (время наблюдения от начала введения контрастного препарата), d — дифференциал.

Практические подходы для решения данного уравнения и извлечения из него интересующих физиологических параметров предложены в ряде работ [27, 33, 34] и достаточно широко распространены в настоящее время при работе с центральной нервной системой.

Помимо этого, возможно использование полуколичественных подходов, рассматривающих функцию $h(t)$ как вероятность для частицы пройти зону интереса за время t, и, соответственно, вычислять среднее время пассажа как первый момент данной функции. В работах [28, 34, 35] указывается, что для дальнейших расчетов удобно строить передаточную функцию вида

$$R(t) = 1 - \int_0^t h(\tau) d\tau$$

[где R — резидуальная (остаточная) функция, t — время наблюдения от начала введения контрастного препарата, h — функция, соответствующая плотности распределения времени прохождения частиц до исследуемой области по времени, τ — переменная, по которой проводится интегрирование (время наблюдения от начала введения контрастного препарата), d — дифференциал], которые возможно осуществлять как с использованием моделей, так и без них [21, 30].

В случае расчетов без использования моделей требуется решить матричное уравнение [10]:

$$A \cdot b = c,$$

где матрица A и вектор c строятся из входных данных, а вектор b содержит передаточную функцию и значение для скорости кровотока. Для решения данного уравнения используется алгебраический подход с сингулярным разложением матрицы A.

Для получения графика зависимости концентрации контрастного препарата учитывался тот факт, что при его малых концентрациях концентрация прямо пропорциональна интенсивности сигнала [40]. Для приведения экспериментальных данных к нужному виду можно воспользоваться формулой:

$$C(t) \propto \frac{S(t)}{S(0)} - 1,$$

где C — концентрация контрастного препарата, S — интенсивность сигнала, t — время прохождения контрастного препарата.

В нашей работе проанализирована зависимость интенсивности сигнала от времени в легочной артерии, а также оценена зависимость интенсивности сигнала в верхушках легких с включением в исследование гравитационно-зависимых зон легких. При данном подходе кривая зависимости интенсивности сигнала в выбранной зоне интереса от времени не аппроксимируется никакой специальной функцией [1], например функцией AIF для легочного ствола или гамма-функцией по аналогии с центральной нервной системой.

При использовании полуколичественного подхода производится вычисление относительных значений объема и кровотока с использованием методов численного интегрирования. С их помощью возможно определение относительного значения объема крови, которое вычисляется как площадь подграфика исследуемой кривой зависимости интенсивности от времени, получаемого по методу трапеций [6]. В данной модели в качестве результатов получены относительные (то есть в условных величинах) значения объема и скорости кровотока, однако значения среднего времени прохождения контрастного препарата абсолютны.

Кроме полуколичественной модели использовали метод расчета скорости кровотока с помощью функции обратной свертки и сингулярного разложения матрицы, построенной из графика зависимости интенсивность – время для легочного ствола, как продемонстрировано в работе [30], с той разницей, что для построения кривых использована зависимость концентрация – интенсивность для T1-изображений с низкой концентрацией контрастного препарата, а также с поправкой на величину гематокрита в крупных (легочный ствол) и мелких сосудах (ветви легочных артерий, артериолы и пр.).

Приведенные ранее данные H. Hatabu и соавт. [18] в настоящем исследовании подтверждены численными расчетами. В табл. 3 продемонстрированы значения PBF, которые согласуются с ранее полученными данными из мировой литературы для коронального выбора ROI [20]. Полученные значения попадают в экспериментальный диапазон.

Расхождения в данных можно объяснить тем, что при расчетах возможно вводить пороговое значение для сингулярной диагональной матрицы, которая

используется при вычислениях, что продемонстрировано в работе [30]. Помимо этого, для данного метода продемонстрированы некоторые расхождения в воспроизводимости результатов, как показано в [26]. Кроме того, по аналогии с центральной нервной системой, с внесением поправки на так называемую утечку контрастного препарата [23], модель может быть использована для пациентов с интерстициальными заболеваниями легких, что будет выполнено в дальнейших исследованиях.

ЗАКЛЮЧЕНИЕ

Таким образом, использованная модель продемонстрировала свою эффективность, и потенциально ее можно применять для пациентов с интерстициальными изменениями в легких.

ДОПОЛНИТЕЛЬНАЯ ИНФОРМАЦИЯ

Вклад авторов. Все авторы подтверждают соответствие своего авторства международным критериям ICMJE (все авторы внесли существенный вклад в разработку концепции, проведение исследования и подготовку статьи, прочли и одобрили финальную версию перед публикацией).

Конфликт интересов. Авторы декларируют отсутствие явных и потенциальных конфликтов интересов, связанных с публикацией настоящей статьи.

Источник финансирования. Авторы заявляют об отсутствии внешнего финансирования при проведении исследования.

СПИСОК ЛИТЕРАТУРЫ

1. Багров В.Г., Белов В.В., Задорожный В.Н., и др. Методы математической физики. III. Специальные функции. Томск: Изд-во НТЛ, 2002. 352 с.
2. Гайдес М.А. Регуляция вентиляции и перфузии в легких // Medicina-Online.Ru. 2006. Режим доступа: http://www.medicina-online.ru/articles/40247/
3. Герман И.П. Физика организма человека: пер. с англ. Долгопрудный: Интеллект, 2014. 991 с.
4. Гриппи МА. Патофизиология легких. 2-е изд. Москва: Изд-во БИНОМ, 2016. 304 с.
5. Дзгоев Л.Б. Четырехфазная модель дыхания (новое в физиологии дыхания человека) // Владикавказский медико-биологический вестник. 2002. Т. 2, № 3. С. 5–30.
6. Зенков А.В. Численные методы. Москва: Юрайт, 2019. 122 с.
7. Колос А.И., Сайгельдина Л.Л., Жайноров Н.Е., и др. Артериовенозные шунты легких: трудности диагностики и лечебной тактики // Клиническая Медицина Казахстана. 2015. № 4 (38). С. 74–78.
8. Кондрашов В.Е., Королев С.Б. MATLAB как система программирования научно-технических расчетов. Москва: Мир, Ин-т стратегической стабильности Минатома РФ, 2002. 350 с.
9. Конторович М.Б., Зислин Б.Д., Чистяков А.В., и др. Дыхательное мертвое пространство и реализация физиологических эффектов высокочастотной струйной вентиляции легких // Казанский медицинский журнал. 2009. Т. 90, № 3. С. 313–318.
10. Мамонов СС. Решение матричных уравнений // Вестник Рязанского государственного университета им. С.А. Есенина. 2009. Т. 1. С. 115–136.
11. Науменко Ж.К., Черняк А.В., Неклюдова Г.В., и др. Вентиляционно-перфузионное отношение // Практическая пульмонология. 2018. № 4. С. 86–90.
12. Axel L. Cerebral blood flow determination by rapid-sequence computed tomography: theoretical analysis // Radiology. 1980. Vol. 137, No. 3. P. 679–686. DOI: 10.1148/radiology.137.3.7003648
13. Engblom H., Kanski M., Kopic S., et al. Importance of standardizing timing of hematocrit measurement when using cardiovascular magnetic resonance to calculate myocardial extracellular volume (ECV) based on pre- and post-contrast T1 mapping // J Cardiovasc Magn Reson. 2018. Vol. 20, No. 1. P. 46. DOI: 10.1186/s12968-018-0464-9
14. Fishman A.P. Pulmonary diseases and disorders. 2nd ed. New York: McGraw-Hill, 1988.
15. Hakim T.S., Dean G.W., Lisbona R. Effect of body posture on spatial distribution of pulmonary blood flow // J Appl Physiol (1985). 1988. Vol. 64, No. 3. P. 1160–1170. DOI: 10.1152/jappl.1988.64.3.1160
16. Hakim T.S., Lisbona R., Dean G.W. Gravity-independent inequality in pulmonary blood flow in humans // J Appl Physiol (1985). 1987. Vol. 63, No. 3. P. 1114–1121. DOI: 10.1152/jappl.1987.63.3.1114
17. Hatabu H., Gaa J., Kim D., et al. Pulmonary perfusion: qualitative assessment with dynamic contrast-enhanced MRI using ultra-short TE and inversion recovery turbo FLASH // Magn Reson Med. 1996. Vol. 36, No. 4. P. 503–508. DOI: 10.1002/mrm.1910360402
18. Hatabu H., Tadamura E., Levin D.L., et al. Quantitative assessment of pulmonary perfusion with dynamic contrast-enhanced MRI // Magn Reson Med. 1999. Vol. 42, No. 6. P. 1033–1038. DOI: 10.1002/(sici)1522-2594(199912)42:6<1033::aid-mrm7>3.0.co;2-7
19. Hermann I., Uhrig T., Chacon-Caldera J., Akçakaya M. Towards measuring the effect of flow in blood T1 assessed in a flow phantom and *in vivo* // Physics in Medicine and Biology. 2020. Vol. 65. P. 095001.
20. Janson N. Non-linear dynamics of biological systems // Contemporary Physics. 2012. Vol. 53, No. 2. P. 137–168. DOI: 10.1080/00107514.2011.644441
21. Jerosch-Herold M., Wilke N., Stillman A.E. Magnetic resonance quantification of the myocardial perfusion reserve with a Fermi function model for constrained

deconvolution // Med Phys. 1998. Vol. 25, No. 1. P. 73–84. DOI: 10.1118/1.598163
22. Kikuchi K., Murase K., Miki H et al. Quantitative evaluation of mean transit times obtained with dynamic susceptibility contrast-enhanced MR imaging and with (133)Xe SPECT in occlusive cerebrovascular disease // AJR Am J Roentgenol. 2002. Vol. 179, No. 1. P. 229–235. DOI: 10.2214/ajr.179.1.1790229
23. Korfiatis P., Hu L., Kelm Z., Erickson B. A DSC Digital Brain Phantom for Assessment of Leakage Correction Methods. Proceedings of the Radiological Society of North America and Scientific Assembly and Annual Meeting. 2013.
24. Larsson H.B.W., Hansen A.E., Berg HK., et al. Dynamic contrast-enhanced quantitative perfusion measurement of the brain using T1-weighted MRI at 3T // J Magn Reson Imaging. 2008. Vol. 27, No. 4. P. 754–762. DOI: 10.1002/jmri.21328
25. Levin D.L., Chen Q., Zhang M., et al. Evaluation of regional pulmonary perfusion using ultrafast magnetic resonance imaging // Magn Reson Med. 2001. Vol. 46, No. 1. P. 166–171. DOI: 10.1002/mrm.1172
26. Ley-Zaporozhan J., Molinari F., Risse F., et al. Repeatability and reproducibility of quantitative whole-lung perfusion magnetic resonance imaging // J Thorac Imaging 2011. Vol. 26, No. 3. P. 230–239. DOI: 10.1097/RTI.0b013e3181e48c36
27. Malkov V., Rogers D., Jaffray D. TH-AB-BRA-05: Lung Cannot Be Treated as Homogeneous in Radiation Transport Simulations in Magnetic Fields // Medical Physics. 2016. Vol. 43, No. 6. P. 3854–3854.
28. Meier P., Zierler K.L. On the theory of the indicator-dilution method for measurement of blood flow and volume // J Appl Physiol. 1954. Vol. 6, No. 12. P. 731–744. DOI: 10.1152/jappl.1954.6.12.731
29. Murase K., Kikuchi K., Miki H., et al. Determination of arterial input function using fuzzy clustering for quantification of cerebral blood flow with dynamic susceptibility contrast-enhanced MR imaging // J Magn Reson Imaging. 2001. Vol. 13, No. 5. P. 797–806. DOI: 10.1002/jmri.1111
30. Murase K., Shinohara M., Yamazaki Y. Accuracy of deconvolution analysis based on singular value decomposition for quantification of cerebral blood flow using dynamic susceptibility contrast-enhanced magnetic resonance imaging // Phys Med Biol. 2001. Vol. 46, No. 12. P. 3147–3159. DOI: 10.1088/0031-9155/46/12/306
31. Nyrén S., Mure M., Jacobsson H., et al. Pulmonary perfusion is more uniform in the prone than in the supine position: scintigraphy in healthy humans // J Appl Physiol (1985). 1999. Vol. 86. P. 1135–1141. DOI: 10.1152/jappl.1999.86.4.1135
32. Ohno Y., Hatabu H., Takenaka D., et al. Contrast-enhanced MR perfusion imaging and MR angiography: utility for management of pulmonary arteriovenous malformations for embolotherapy // Eur J Radiol. 2002. Vol. 41. P. 136–146. DOI: 10.1016/s0720-048x(01)00419-3
33. Ohno Y., Hatabu H., Takenaka D., et al. Solitary pulmonary nodules: potential role of dynamic MR imaging in management initial experience // Radiology. 2002. Vol. 224, No. 2. P. 503–511. DOI: 10.1148/radiol.2242010992
34. Ostergaard L., Sorensen A.G., Kwong K.K., et al. High resolution measurement of cerebral blood flow using intravascular tracer bolus passages. Part II: Experimental comparison and preliminary results // Magn Reson Med. 1996. Vol. 36, No. 5. P. 726–736. DOI: 10.1002/mrm.1910360511
35. Ostergaard L., Weisskoff R.M., Chesler D.A., et al. High resolution measurement of cerebral blood flow using intravascular tracer bolus passages. Part I: Mathematical approach and statistical analysis // Magn Reson Med. 1996. Vol. 36. No. 5. P. 715–725. DOI: 10.1002/mrm.1910360510
36. Pistolesi M., Miniati M., Di Ricco G., et al. Perfusion lung imaging in the adult respiratory distress syndrome // J Thorac Imaging. 1986. Vol. 1, No. 3. P. 11–24. DOI: 10.1097/00005382-198607000-00004
37. Schuster D.P. ARDS: clinical lessons from the oleic acid model of acute lung injury // Am J Respir Crit Care Med. 1994. Vol. 149, No. 1. P. 245–260. DOI: 10.1164/ajrccm.149.1.8111590
38. Schuster D.P., Kaplan J.D., Gauvain K., et al. Measurement of regional pulmonary blood flow with PET // J Nucl Med. 1995. Vol. 36, No. 3. P. 371–377.
39. Wagner E.M. Bronchial Circulation // Encyclopedia of Respiratory Medicine. 2006. P. 255–259. DOI: 10.1016/B0-12-370879-6/00503-2
40. Wake N., Chandarana H., Rusinek H., et al. Accuracy and precision of quantitative DCE-MRI parameters: How should one estimate contrast concentration? // Magn Reson Imaging. 2018. Vol. 52. P. 16–23. DOI: 10.1016/j.mri.2018.05.007
41. Weinmann H.J., Brasch R.C., Press W.R., et al. Characteristics of gadolinium-DTPA complex: a potential NMR contrast agent // AJR Am J Roentgenol. 1984. Vol. 142, No. 3. P. 619–624. DOI: 10.2214/ajr.142.3.619
42. West J.B. Regional differences in the lung // Chest. 1978. Vol. 74, No. 4. P. 426–437. DOI: 10.1378/chest.74.4.426
43. Wilson J.E., Bynum L.J., Ramanathan M. Dynamic measurement of regional ventilation and perfusion of the lung with Xe-133 // J Nucl Med. 1977. Vol. 18, No. 7. P. 660–668.
44. Zhang L.J., Zhou C.S., Schoepf U.J., et al. Dual-energy CT lung ventilation/perfusion imaging for diagnosing pulmonary embolism // Eur Radiol. 2013. Vol. 23, No. 10. P. 2666–2675. DOI: 10.1007/s00330-013-2907-x
45. Zierler K. Indicator dilution methods for measuring blood flow, volume, and other properties of biological systems: a brief history and memoir // Ann Biomed Eng. 2000. Vol. 28, No. 8. P. 836–848. DOI: 10.1114/1.1308496

REFERENCES

1. Bagrov VG, Belov VV, Zadorozhnyy VN, et al. Metody matematicheskoy fiziki. III. Spetsial'nye funktsii Tomsk: Izd-vo NTL; 2002. 352 p. (In Russ.)
2. Gaydes MA. Regulyatsiya ventilyatsii i perfuzii v legkikh. *Medicina-Online.Ru*. 2006. (In Russ.) Режим доступа: http://www.medicina-online.ru/articles/40247.
3. German IP. The physics of humans body. Dolgoprudnyy: Intellekt; 2014. 991 p. (In Russ.)
4. Grippi MA. Patofiziologiya legkikh. 2nd ed. Moscow: Izdatel'stvo BINOM; 2016. 304 p. (In Russ.)
5. Dzgoev LB. Chetyrekhfaznaya model' dykhaniya (novoe v fiziologii dykhaniya cheloveka). *Vladikavkazskiy mediko-biologicheskiy vestnik*. 2002:2(3):5–30. (In Russ.)
6. Zenkov A.V. Chislennye metody. Moscow: Izdatel'stvo Yurayt, 2019. 122 p. (In Russ.)
7. Kolos AI, Saygel'dina LL, Zhaynorov NE, et al. Pulmonary arteriovenous shunt: the difficulty of diagnosis and treatment tactics. *Klinicheskaya Meditsina Kazakhstana*. 2015;(4(38)):74–78. (In Russ.)
8. Kondrashov VE, Korolev SB. MATLAB kak sistema programmirovaniya nauchno-tekhnicheskikh raschetov Moscow: Mir, In-t strategicheskoy stabil'nosti Minatoma RF; 2002. 350 p. (In Russ.)
9. Kontorovich MB, Zislin BD, Chistyakov AV, et al. The respiratory dead space and realization of physiological effects of high frequency stream pulmonary ventilation. *Kazan Medical journal*. 2009;90(3):313–318. (In Russ.)
10. Mamonov SS. Solving of matrix equations. *Bulletin of Ryazan State University Named For S.A. Yessenin*. 2009;1:115–136. (In Russ.)
11. Naumenko ZhK, Chernyak AV, Neklyudova GV, et al. Ventilation-perfusion ratio. *Prakticheskaya Pul'monologiya*. 2018;(4):86–90. (In Russ.)
12. Axel L. Cerebral blood flow determination by rapid-sequence computed tomography: theoretical analysis. *Radiology*. 1980;137(3):679–686. DOI: 10.1148/radiology.137.3.7003648
13. Engblom H, Kanski M, Kopic S, et al. Importance of standardizing timing of hematocrit measurement when using cardiovascular magnetic resonance to calculate myocardial extracellular volume (ECV) based on pre- and post-contrast T1 mapping. *J Cardiovasc Magn Reson*. 2018;20(1):46. DOI: 10.1186/s12968-018-0464-9
14. Fishman AP. Pulmonary diseases and disorders. 2nd ed. New York: McGraw-Hill, 1988.
15. Hakim TS, Dean GW, Lisbona R. Effect of body posture on spatial distribution of pulmonary blood flow. *J Appl Physiol (1985)*. 1988;64(3):1160–1170. DOI: 10.1152/jappl.1988.64.3.1160
16. Hakim TS, Lisbona R, Dean GW. Gravity-independent inequality in pulmonary blood flow in humans. *J Appl Physiol (1985)*. 1987;63(63):1114–1121. DOI: 10.1152/jappl.1987.63.3.1114
17. Hatabu H, Gaa J, Kim D, et al. Pulmonary perfusion: qualitative assessment with dynamic contrast-enhanced MRI using ultra-short TE and inversion recovery turbo FLASH. *Magn Reson Med*. 1996;36(4):503–508. DOI: 10.1002/mrm.1910360402
18. Hatabu H, Tadamura E, Levin DL, et al. Quantitative assessment of pulmonary perfusion with dynamic contrast-enhanced MRI. *Magn Reson Med*. 1999;42(6):1033–1038. DOI: 10.1002/(sici)1522-2594(199912)42:6<1033::aid-mrm7>3.0.co;2-7
19. Hermann I, Uhrig T, Chacon-Caldera J, Akçakaya M. Towards measuring the effect of flow in blood T1 assessed in a flow phantom and *in vivo*. *Phys Med Biol*. 2020;65:095001.
20. Janson N. Non-linear dynamics of biological systems. *Contemporary Physics*. 2012;53(2):137–168. DOI: 10.1080/00107514.2011.644441
21. Jerosch-Herold M, Wilke N, Stillman AE. Magnetic resonance quantification of the myocardial perfusion reserve with a Fermi function model for constrained deconvolution. *Med Phys*. 1998;25(1):73–84. DOI: 10.1118/1.598163
22. Kikuchi K, Murase K, Miki H, et al. Quantitative evaluation of mean transit times obtained with dynamic susceptibility contrast-enhanced MR imaging and with (133)Xe SPECT in occlusive cerebrovascular disease. *AJR Am J Roentgenol*. 2002;179(1):229–235. DOI: 10.2214/ajr.179.1.1790229
23. Korfiatis P, Hu L, Kelm Z, et al. A DSC Digital Brain Phantom for Assessment of Leakage Correction Methods. Proceedings of the Radiological Society of North America and Scientific Assembly and Annual Meeting. 2013.
24. Larsson HBW, Hansen AE, Berg HK, et al. Dynamic contrast-enhanced quantitative perfusion measurement of the brain using T1-weighted MRI at 3T. *J Magn Reson Imaging*. 2008;27(4):754–762. DOI: 10.1002/jmri.21328
25. Levin DL, Chen Q, Zhang M, et al. Evaluation of regional pulmonary perfusion using ultrafast magnetic resonance imaging. *Magn Reson Med* 2001;46(1):166–171. DOI: 10.1002/mrm.1172
26. Ley-Zaporozhan J, Molinari F, Risse F, et al. Repeatability and reproducibility of quantitative whole-lung perfusion magnetic resonance imaging. *J Thorac Imaging*. 2011;26(3):230–239. DOI: 10.1097/RTI.0b013e3181e48c36
27. Malkov V, Rogers D, Jaffray D. TH-AB-BRA-05: Lung Cannot Be Treated as Homogeneous in Radiation Transport Simulations in Magnetic Fields. *Medical Physics*. 2016; 43(6):3854–3854.

28. Meier P, Zierler KL. On the theory of the indicator-dilution method for measurement of blood flow and volume. *J Appl Physiol*. 1954;6(12):731–744. DOI: 10.1152/jappl.1954.6.12.731
29. Murase K, Kikuchi K, Miki H, et al. Determination of arterial input function using fuzzy clustering for quantification of cerebral blood flow with dynamic susceptibility contrast-enhanced MR imaging. *J Magn Reson Imaging*. 2001;13(5):797–806. DOI: 10.1002/jmri.1111
30. Murase K, Shinohara M, Yamazaki Y. Accuracy of deconvolution analysis based on singular value decomposition for quantification of cerebral blood flow using dynamic susceptibility contrast-enhanced magnetic resonance imaging. *Phys Med Biol*. 2001;46(12): 3147–3159. DOI: 10.1088/0031-9155/46/12/306
31. Nyrén S, Mure M, Jacobsson H, et al. Pulmonary perfusion is more uniform in the prone than in the supine position: scintigraphy in healthy humans. *J Appl Physiol (1985)*. 1999;86:1135–1141. DOI: 10.1152/jappl.1999.86.4.1135
32. Ohno Y, Hatabu H, Takenaka D, et al. Contrast-enhanced MR perfusion imaging and MR angiography: utility for management of pulmonary arteriovenous malformations for embolotherapy. *Eur J Radiol*. 2002;41:136–146. DOI: 10.1016/s0720-048x(01)00419-3
33. Ohno Y, Hatabu H, Takenaka D, et al. Solitary pulmonary nodules: potential role of dynamic MR imaging in management initial experience. *Radiology*. 2002;224(2): 503–511. DOI: 10.1148/radiol.2242010992
34. Ostergaard L, Sorensen AG, Kwong KK, et al. High resolution measurement of cerebral blood flow using intravascular tracer bolus passages. Part II: Experimental comparison and preliminary results. *Magn Reson Med*. 1996;36(5):726–736. DOI: 10.1002/mrm.1910360511
35. Ostergaard L, Weisskoff RM, Chesler DA, et al. High resolution measurement of cerebral blood flow using intravascular tracer bolus passages. Part I: Mathematical approach and statistical analysis. *Magn Reson Med*. 1996;36:715–725.
36. Pistolesi M, Miniati M, Di Ricco G, et al. Perfusion lung imaging in the adult respiratory distress syndrome. *J Thorac Imaging*. 1986;1(3):11–24. DOI: 10.1097/00005382-198607000-00004
37. Schuster DP. ARDS: clinical lessons from the oleic acid model of acute lung injury. *Am J Respir Crit Care Med*. 1994;149(1):245–260. DOI: 10.1164/ajrccm.149.1.8111590
38. Schuster DP, Kaplan JD, Gauvain K, et al. Measurement of regional pulmonary blood flow with PET. *J Nucl Med*. 1995;36(3):371–377.
39. Wagner EM. Bronchial Circulation. *Encyclopedia of Respiratory Medicine*. 2006:255–259. DOI: 10.1016/B0-12-370879-6/00503-2
40. Wake N, Chandarana H, Rusinek H, et al. Accuracy and precision of quantitative DCE-MRI parameters: How should one estimate contrast concentration? *Magn Reson Imaging*. 2018;52:16–23. DOI: 10.1016/j.mri.2018.05.007
41. Weinmann HJ, Brasch RC, Press WR, et al. Characteristics of gadolinium-DTPA complex: a potential NMR contrast agent. *AJR Am J Roentgenol*. 1984;142(3):619–624. DOI: 10.2214/ajr.142.3.619
42. West JB. Regional differences in the lung. *Chest*. 1978;74(4):426–437. DOI: 10.1378/chest.74.4.426
43. Wilson JE, Bynum LJ, Ramanathan M. Dynamic measurement of regional ventilation and perfusion of the lung with Xe-133. *J Nucl Med*. 1977;18(7):660–668.
44. Zhang LJ, Zhou CS, Schoepf UJ, et al. Dual-energy CT lung ventilation/perfusion imaging for diagnosing pulmonary embolism. *Eur Radiol*. 2013;23:2666–2675. DOI: 10.1007/s00330-013-2907-x
45. Zierler K. Indicator dilution methods for measuring blood flow, volume, and other properties of biological systems: a brief history and memoir. *Ann Biomed Eng*. 2000;28(8):836–848. DOI: 10.1114/1.1308496

◆ Информация об авторах

Анна Валерьевна Захарова — ассистент кафедры медицинской биофизики, ФГБОУ ВО «Санкт-Петербургский государственный педиатрический медицинский университет» Минздрава России, Санкт-Петербург; врач-рентгенолог отдела лучевой диагностики, СПбГБУЗ «Городская многопрофильная больница № 2», Санкт-Петербург, Россия. E-mail: ellin-ave@yandex.ru

Виктория Владимировна Приц — медицинский физик отделения лучевой диагностики. СПбГБУЗ «Городская Мариинская больница», Санкт-Петербург, Россия. E-mail: brockendex.666@gmail.com

Александр Владимирович Поздняков — д-р мед. наук, профессор, заведующий отделением лучевой диагностики. ФГБОУ ВО «Санкт-Петербургский государственный педиатрический медицинский университет» Минздрава России, Санкт-Петербург, Россия. E-mail: pozdnyakovalex@yandex.ru

◆ Information about the authors

Anna V. Zakharova – Assistant Professor of the Department of Medical Biophysics. St. Petersburg State Pediatric Medical University, Ministry of Healthcare of the Russian Federation, Saint Petersburg; Radiologist, Department of Radiology Diagnostics of St. Petersburg State Medical Institution "City Multidisciplinary Hospital No. 2", Saint Petersburg, Russia. E-mail: ellin-ave@yandex.ru.

Victoria V. Prits – Medical Physicist, Department of Radiology Diagnostics of St. Petersburg State Medical Institution "City Mariinsky Hospital", Saint Petersburg, Russia. E-mail: brockendex.666@gmail.com

Alexander V. Pozdnyakov – MD, PhD, Dr. Med. Sci., Professor, Head of the Department of Radiology Diagnostic. St. Petersburg State Pediatric Medical University, Ministry of Healthcare of the Russian Federation, Saint Petersburg, Russia. E-mail: pozdnyakovalex@ yandex.ru

DOI: https://doi.org/10.17816/PED12627-34

ПРОТОННАЯ МАГНИТНО-РЕЗОНАНСНАЯ СПЕКТРОСКОПИЯ У ДЕТЕЙ С ЗАДЕРЖКОЙ ПСИХОРЕЧЕВОГО РАЗВИТИЯ, АССОЦИИРОВАННОЙ С ФОКАЛЬНОЙ ВИСОЧНОЙ ЭПИЛЕПСИЕЙ

© А.М. Сергеев [1], А.В. Поздняков [1, 2], С.В. Гречаный [1], Э.Э. Атаманова [5], О.Ф. Позднякова [1, 2, 3], О.В. Шокин [1, 4], В.И. Полищук [1]

[1] Санкт-Петербургский государственный педиатрический медицинский университет, Санкт-Петербург, Россия;
[2] Российский научный центр радиологии и хирургических технологий им. акад. А.М. Гранова, Санкт-Петербург, Россия;
[3] Северо-Западный государственный медицинский университет им. И.И. Мечникова, Санкт-Петербург, Россия;
[4] Институт физиологии им. И.П. Павлова Российской академии наук, Санкт-Петербург, Россия;
[5] Клиника «Доктрина», Санкт-Петербург, Россия

Для цитирования: Сергеев А.М., Поздняков А.В., Гречаный С.В., Атаманова Э.Э., Позднякова О.Ф., Шокин О.В., Полищук В.И. Протонная магнитно-резонансная спектроскопия у детей с задержкой психоречевого развития, ассоциированной с фокальной височной эпилепсией // Педиатр. – 2021. – Т. 12. – № 6. – С. 27–34. https://doi.org/10.17816/PED12627-34

Поступила: 12.10.2021 Одобрена: 23.11.2021 Принята к печати: 29.12.2021

Актуальность. Одна из причин задержки психоречевого развития — эпилепсия, среди форм которой особое место занимает фокальная височная эпилепсия. Изучение биомаркеров рассматриваемого патологического состояния с помощью протонной магнитно-резонансной спектроскопии как показателей, поддающихся объективной оценке и измерению, определяет практическую актуальность данной работы.

Цель исследования — определить роль и место протонной магнитно-резонансной спектроскопии в клинической практике у детей с задержкой психоречевого развития, ассоциированной с височной эпилепсией.

Материалы и методы. Исследовано 37 детей в возрасте от 2 до 10 лет, из них 15 детей с диагнозом «Задержка психоречевого развития, структурная фокальная височная эпилепсия» вошли в первую группу сравнения. Вторую группу сравнения составили 12 детей без патологии центральной нервной системы, проходящие обследование методом протонной магнитно-резонансной спектроскопии для исключения соматических заболеваний. Третью группу сравнения составили 10 детей со структурной фокальной височной эпилепсией, без задержки психоречевого развития.

Обсуждение. Для определения концентрации нейрометаболитов в тканях головного мозга у пациентов использовали мультивоксельную протонную магнитно-резонансную спектроскопию (методом PRESS). У пациентов с задержкой психоречевого развития, ассоциированной с височной эпилепсией, выявилось снижение соотношения концентраций NAA/Cr ($p < 0,05$) в постцентральной извилине справа, височной доле справа и гиппокампах и внутренней капсуле с обеих сторон за счет снижения концентрации N-ацетиласпартата; увеличение соотношения концентраций Cho/Cr ($p < 0,05$) в префронтальной коре, постцентральных извилинах и внутренней капсуле с обеих сторон за счет повышения концентрации холина. У двух пациентов также обнаружены пики липидов на стороне поражения при сопоставлении с данными электроэнцефалограммы.

Заключение. Протонная магнитно-резонансная спектроскопия с учетом выявленных метаболических изменений у пациентов с задержкой психоречевого развития, ассоциированной с височной эпилепсией, может быть использована как дополнительный метод дифференциальной диагностики с другими формами задержки психоречевого развития.

Ключевые слова: задержка психического развития; задержка речевого развития; эпилепсия; магнитно-резонансная томография; протонная магнитно-резонансная спектроскопия.

PROTON MAGNETIC RESONANCE SPECTROSCOPY IN CHILDREN WITH DELAYED MENTAL AND SPEECH DEVELOPMENT ASSOCIATED WITH FOCAL TEMPORAL LOBE EPILEPSY

© Artur M. Sergeev [1], Alexander V. Pozdnyakov [1, 2], Severin V. Grechaniy [1], Elina E. Atamanova [5], Olga F. Pozdnyakova [1, 2, 3], Oleg V. Shokin [1, 4], Vladimir I. Polishchuk [1]

[1] St. Petersburg State Pediatric Medical University, Saint Petersburg, Russia;
[2] Academician A.M. Granov Russian Scientific Center of Radiology and Surgical Technologies, Saint Petersburg, Russia;
[3] North-Western State Medical University named after I.I. Mechnikov, Saint Petersburg, Russia;
[4] I.P. Pavlov Institute of Physiology of the Russian Academy of Sciences, Saint Petersburg, Russia;
[5] Clinic "Doctrine", Saint Petersburg, Russia

For citation: Sergeev AM, Pozdnyakov AV, Grechaniy SV, Atamanova EE, Pozdnyakova OF, Shokin OV, Polishchuk VI. Proton magnetic resonance spectroscopy in children with delayed mental and speech development associated with focal temporal lobe epilepsy. *Pediatrician (St. Petersburg)*. 2021;12(6):27-34. https://doi.org/10.17816/PED12627-34

Received: 12.10.2021 Revised: 23.11.2021 Accepted: 29.12.2021

Background. The delays in mental and speech development are caused by epilepsy, and a special place among the forms of which is focal temporal epilepsy. The study of biomarkers of the considered pathological condition using proton magnetic resonance spectroscopy as indicators amenable to objective assessment and measurement determines the practical relevance of this work.
Aim. The aim of the study was to determine the role and place of proton magnetic resonance spectroscopy in clinical practice in children with mental and speech retardation associated with temporal lobe epilepsy.
Materials and methods. 37 children aged 2 to 10 years were studied. Of these, 15 children with a diagnosis of "mental and speech development delay, structural focal temporal epilepsy" were included in the first comparison group. The second comparison group consisted of 12 children without CNS pathology undergoing 1H-MRI examination to exclude somatic diseases. The third comparison group consisted of 10 children with "structural focal temporal epilepsy", without mental and speech development delay.
Discussion. Multivoxel proton magnetic resonance spectroscopy (method PRESS) was used to determine the concentration of neurometabolites in the brain tissues of patients. In patients with mental and speech development delay associated with temporal epilepsy, a decrease in the ratio of NAA/Cr concentrations ($p < 0.05$) was revealed in the postcentral gyrus on the right, temporal lobe on the right and hippocampus and inner capsule on both sides, due to a decrease in the concentration of N-acetylaspartate; an increase in the ratio of Cho/Cr concentrations ($p < 0.05$) in the prefrontal cortex, postcentral gyrus and inner capsule on both sides, due to an increase in the concentration of choline. Two patients also showed lipid peaks on the lesion side when compared with EEG data.
Conclusions. The revealed metabolic changes in patients with delayed mental and speech development associated with temporal lobe epilepsy may be useful as an additional method of differential diagnosis with other forms of mental and speech development delay.

Keywords: mental retardation; speech delays; epilepsy; magnetic resonance imaging; proton magnetic resonance spectroscopy.

АКТУАЛЬНОСТЬ

Задержка психоречевого развития (ЗПРР) — это группа заболеваний, которая обусловлена различными причинами и включает в себя задержку психического и речевого развития. Нарушение формирования и развития основных психических функций у ребенка, таких как память, внимание, мышление, эмоционально-волевая сфера, навыков, задержки в интеллектуальном росте и нарушения познавательной деятельности относится к задержке психического развития. Задержка речевого развития — это более позднее овладение детьми устной речью, с последующими возможными проблемами в освоении навыков чтения и письма, что вызывает сложности в усвоении школьного материала и отражается на общей успеваемости ребенка. Одной из причин возникновения ЗПРР является эпилепсия, особое место среди форм которой занимает фокальная височная эпилепсия [2, 3].

В России в среднем около 5–10 % детей имеют проблемы с речью. В других странах этот показатель может достигать 30 % [5]. В настоящее время наблюдается рост интереса к ранней диагностике нарушения речевого развития у детей.

Большинство научных работ, как правило, посвящены выявлению классических форм эпилепсии. Однако в этих работах не проводилось сопоставление полученных данных с нарушением психоречевого развития. Диагностика пациентов опиралась только на выявление очага эпилептиформной активности. С развитием технологий молекулярной нейровизуализации, к которым относится метод протонной магнитно-резонансной спектроскопии (^{1}H-МРС), появилась возможность определить место и роль ^{1}H-МРС в клинической практике у пациентов этой группы.

Цель исследования — определить роль и место протонной магнитно-резонансной спектроскопии в клинической практике у детей с задержкой психоречевого развития, ассоциированной с височной эпилепсией.

МАТЕРИАЛЫ И МЕТОДЫ ИССЛЕДОВАНИЯ

Исследовано 37 детей в возрасте от 2 до 10 лет. Из них 15 детей в возрасте от 2 до 8 лет [средний возраст 4,6 года (*SD* 2,028); 8 мальчиков, 7 девочек] с диагнозом «Задержка психоречевого развития, структурная фокальная височная эпилепсия» вошли в первую группу сравнения. Вторую группу сравнения составили 12 детей в возрасте от 3 до 10 лет [средний возраст 5 лет (*SD* 2,065); 7 мальчиков, 5 девочек] без патологии центральной нервной системы ЦНС, проходящие ^{1}H-МРС-обследование для исключения соматических заболеваний. Третью группу сравнения составили 10 детей в возрасте от 4 до 9 лет [средний возраст 6 лет (*SD* 1,699); 6 мальчиков, 4 девочек] со структурной фокальной височной эпилепсией, без задержки психоречевого развития.

Критерии включения: 1) пациенты, проходившие плановое обследование в частном неврологическом центре с жалобами на отсутствие речи и задержку сроков психического развития; 2) возраст до 10 лет; 3) пациенты, не имеющие противо-

показаний к выполнению процедуры ^{1}H-МРС, то есть внутривенному наркозу. Критерии невключения: 1) пациенты с грубыми органическими поражениями головного мозга, включая гидроцефалию, аномалии развития мозга, генетические синдромы (хромосомные, метаболические и др.) и пр.; 2) пациенты, находящиеся в неустойчивой ремиссии.

У всех пациентов была выполнена электроэнцефалография (ЭЭГ) с последующим определением типичного для эпилепсии паттерна. Для исключения органических поражений головного мозга использовали рутинную магнитную резонансную томографию (томограф фирмы Philips Ingenia 1.5 Тл) с применением стандартных протоколов исследования (Т1-ВИ, Т2-ВИ, Flair-ВИ, DWI). Для определения концентрации нейрометаболитов в тканях головного мозга у пациентов использовали мультивоксельную ^{1}H-МРС (методом PRESS) в префронтальной коре, области постцентральных извилин, височных долей, внутренней капсуле и гиппокампах с обеих сторон. При расчете соотношения концентрации основных метаболитов опирались на показатели N-ацетиласпартата (NAA) и креатина (Cr) с характерными для них химическими сдвигами на 2,0 и 3,0 ppm соответственно. Для анализа спектрограмм использовали программный пакет для ^{1}H-МРС Philips IntelliSpace Portal. Статистическую обработку и анализ данных исследования осуществляли с помощью программ Microsoft Office Excel.

РЕЗУЛЬТАТЫ ИССЛЕДОВАНИЯ

У пациентов с ЗПРР, ассоциированной с фокальной височной эпилепсией, при рутинной магнитно-резонансной томографии были выявлены следующие изменения: у одного пациента обнаружены признаки дисмиелинизации в области островков височных долей, у восьмерых — расширение периваскулярных пространств, у шестерых — признаки незавершенной миелинизации, у троих — кисты прозрачной перегородки.

На рис. 1 представлены результаты изменения концентрации основных метаболитов характерных для пациентов с ЗПРР, ассоциированной с фокальной височной эпилепсией.

У двух пациентов с ЗПРР, ассоциированной с височной эпилепсией, у которых обнаружился пик липидов на стороне поражения, выявлены следующие изменения основных метаболитов (рис. 2).

Данные соотношения концентраций метаболитов, полученные с помощью программы PRESS, у детей с диагнозом «Задержка психоречевого развития, структурная фокальная височная эпилепсия» из первой группы сравнения и детей без патологии центральной нервной системы из второй группы сравнения представлены в табл. 1.

У детей с ЗПРР, ассоциированной с височной эпилепсией, при сравнении с группой детей без патологии центральной нервной системы выявились следующие изменения в метаболизме: снижение соотношения концентраций NAA/Cr ($p < 0,05$)

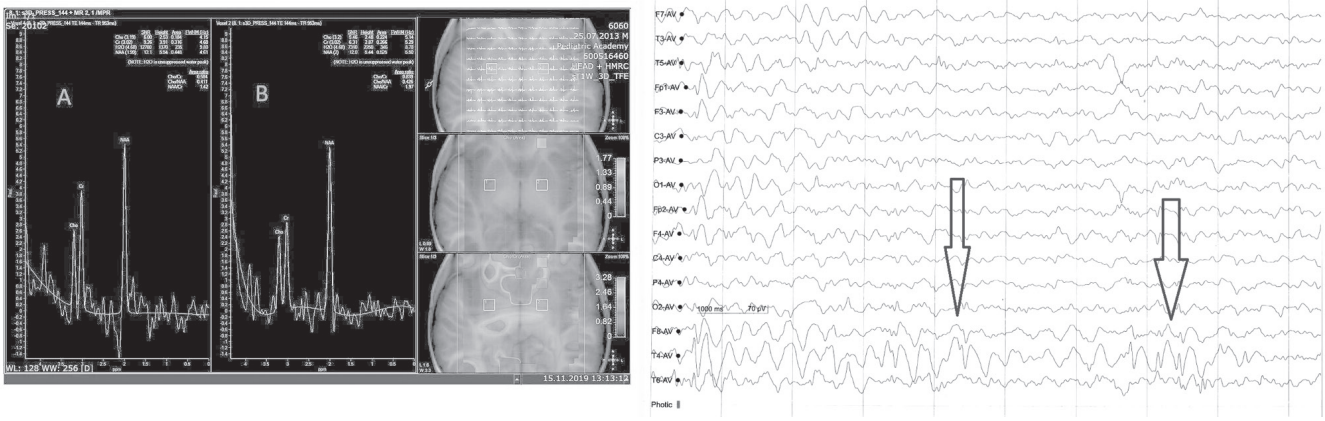

Рис. 1. Слева: протонная магнитно-резонансная спектроскопия головного мозга пациента с задержкой психоречевого развития, ассоциированной с фокальной височной эпилепсией. Область исследования: полюсы височных долей. Отмечается латерализация патологии в правой височной доле в виде снижения концентрации N-ацетиласпартата (А). Показатели метаболитов в левой височной доле в пределах нормальных величин (В). Справа: на электроэнцефалограмме выявлена эпилептиформная активность в височной области справа (стрелки), без генерализации

Fig. 1. Left: ^{1}H-MRC of the brain of a patient with mental and speech development delay associated with focal temporal lobe epilepsy. Field of study: poles of the temporal lobes. There is a lateralization of pathology in the right temporal lobe in the form of a decrease in the concentration of N-acetylaspartate (A). The indicators of metabolites in the left temporal lobe are within normal values (B). Right: this patient's EEG revealed epileptiform activity in the temporal region on the right (arrows), without generalization

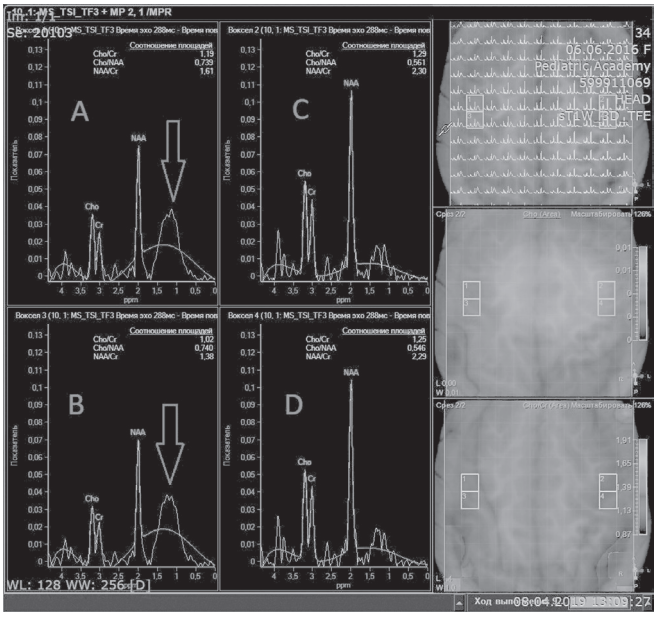

Рис. 2. Протонная магнитно-резонансная спектроскопия головного мозга пациента с задержкой психоречевого развития, ассоциированной с фокальной височной эпилепсией. Область исследования: центральные и постцентральные извилины с обеих сторон. Отмечается латерализация патологии в правых лобной и теменной долях со снижением концентрации N-ацетиласпартата (A, B). Визуализируются пики липидов (стрелки). В левых отделах головного мозга данных изменений не наблюдается (C, D). С двух сторон прослеживается увеличение концентрации холина

Fig. 2. ^{1}H-MRC of the brain of a patient with mental and speech development delay associated with focal temporal lobe epilepsy. Research area: central and postcentral gyri on both sides. There is a lateralization of pathology in the right frontal and parietal lobes with a decrease in the concentration of N-acetylaspartate (A, B). Lipid peaks are visualized (arrows). In the left parts of the brain, these changes are not observed (C, D). There is also an increase in the concentration of choline on both sides

в постцентральной извилине справа, височной доле справа и гиппокампах и внутренней капсуле с обеих сторон за счет снижения концентрации N-ацетиласпартата; увеличение соотношения концентраций Cho/Cr ($p < 0,05$) в префронтальной коре, постцентральных извилинах и внутренней капсуле с обеих сторон за счет повышения концентрации холина. У двух пациентов обнаружились пики липидов на стороне поражения при сопоставлении с данными электроэнцефалограммы. Остальные изменения в соотношениях метаболитов оказались статистически не значимы ($p > 0,05$).

Данные соотношения концентраций метаболитов, полученные с помощью программы PRESS, у детей с диагнозом «Задержка психоречевого развития, структурная фокальная височная эпилепсия» из первой группы сравнения и детей со структурной фокальной височной эпилепсией без задержки психоречевого развития из третьей группы сравнения представлены в табл. 2.

У детей с ЗПРР, ассоциированной с височной эпилепсией, при сравнении с третьей группой детей со структурной фокальной височной эпилепсией без задержки психоречевого развития определились следующие альтерации метаболизма в головном мозге: соотношения концентраций NAA/Cr ($p < 0,05$) в гиппокампе справа и во внутренней капсуле слева были снижены; соотношения концентраций Cho/Cr ($p < 0,05$) в гиппокампе слева и внутренней капсуле с обеих сторон, наоборот, повышены. Остальные изменения в соотношениях метаболитов оказались статистически незначимы ($p > 0,05$).

По данным ЭЭГ отмечался патологический паттерн, свойственный для фокальной височной эпилепсии. Данные показывают наличие корреляции между ^{1}H-МРС и ЭЭГ.

ОБСУЖДЕНИЕ И ВЫВОДЫ

Как правило, в исследованиях, посвященных изучению эпилепсии, основное внимание уделяется только выявлению патологического очага эпилептиформной активности. Данные о взаимосвязи подобных проявлений с течением задержки психоречевого развития не представлены. При обсуждении материала пришлось учитывать вышеуказанные сложности.

У пациентов с ЗПРР, ассоциированной с фокальной височной эпилепсией, было отмечено снижение соотношений концентраций NAA/Cr за счет уменьшения концентрации N-ацетиласпартата в постцентральной извилине справа и правой височной доле, что, наиболее вероятно, указывает на нейрональную дисфункцию данных областей и латерализацию процесса.

В большинстве случаев у пациентов с эпилепсией, которым проводили ^{1}H-МРС головного мозга, точно так же отмечалась латерализация показателей со снижением соотношения концентрации NAA/Cr на стороне поражения [12]. Подобные изменения были получены в исследовании 100 пациентов с височной эпилепсией. У пациентов наблюдалось снижение концентрации N-ацетиласпартата в определенном по данным ЭЭГ очаге по сравнению с контралатеральной стороной. Степень асимметрии коррелировала с уменьшением концентрации N-ацетиласпаратата и патологическим паттерном ЭЭГ [9, 10]. В другой работе определили, что снижение концентрации N-ацетиласпартата не

Таблица 1 / Table 1

Средние значения соотношения метаболитов у пациентов из первой и второй групп сравнения
Average values of the ratio of metabolites in patients from the first and second comparison groups

Область головного мозга / Brain area	Первая группа / First group NAA/Cr (*SD*)	Вторая группа / Second group NAA/Cr (*SD*)	Первая группа / First group Cho/NAA (*SD*)	Вторая группа / Second group Cho/NAA (*SD*)	Первая группа / First group Cho/Cr (*SD*)	Вторая группа / Second group Cho/Cr (*SD*)
Префронтальная кора (справа) / Prefrontal cortex (right)	1,56 (0,732)	2 (0,162), $p = 0,183$	1,08 (0,442)	0,84 (0,231), $p = 0,152$	1,33 (0,42)	0,96 (0,166), $\mathbf{p = 0,01}$
Префронтальная кора (слева) / Prefrontal cortex (left)	1,69 (0,755)	2,12 (0,181), $p = 0,167$	1,14 (0,553)	0,8 (0,229), $p = 0,2$	1,38 (0,477)	1 (0,172), $\mathbf{p = 0,037}$
Постцентральная извилина (справа) / Postcentral gyrus (right)	1,59 (0,699)	2,09 (0,183), $\mathbf{p = 0,041}$	1,16 (0,594)	0,77 (0,226), $p = 0,236$	1,46 (0,356)	0,92 (0,175), $\mathbf{p = 0,021}$
Постцентральная извилина (слева) / Postcentral gyrus (left)	1,62 (0,676)	1,98 (0,181), $p = 0,217$	1,11 (0,545)	0,9 (0,267), $p = 0,323$	1,25 (0,375)	0,88 (0,165), $\mathbf{p = 0,01}$
Височная доля (справа) / Temporal lobe (right)	1,52 (0,463)	1,99 (0,223), $\mathbf{p = 0,05}$	1,06 (0,404)	0,85 (0,197), $p = 0,152$	1,14 (0,394)	0,95 (0,299), $p = 0,347$
Височная доля (слева) / Temporal lobe (left)	1,67 (0,474)	1,89 (0,205), $p = 0,09$	1,12 (0,457)	0,9 (0,241), $p = 0,256$	1,36 (0,517)	1,06 (0,222), $p = 0,126$
Гиппокамп (справа) / Hippocampus (right)	1,47 (0,516)	1,95 (0,214), $\mathbf{p = 0,01}$	1,03 (0,361)	0,78 (0,18), $p = 0,126$	1,08 (0,247)	0,98 (0,186), $p = 0,277$
Гиппокамп (слева) / Hippocampus (left)	1,69 (0,58)	2,17 (0,23), $\mathbf{p = 0,032}$	1,2 (0,520)	0,89 (0,246), $p = 0,152$	1,26 (0,394)	0,99 (0,19), $p = 0,067$
Внутренняя капсула (справа) / Internal capsule (right)	1,59 (0,46)	2,06 (0,226), $\mathbf{p = 0,05}$	0,95 (0,39)	0,79 (0,183), $p = 0,456$	1,28 (0,236)	1,02 (0,191), $\mathbf{p = 0,09}$
Внутренняя капсула (слева) / Internal capsule (left)	1,58 (0,334)	1,92 (0,176), $\mathbf{p = 0,03}$	0,99 (0,339)	0,75 (0,219), $p = 0,075$	1,34 (0,279)	0,97 (0,175), $\mathbf{p = 0,01}$

Примечание. Для сопоставления использовали *U*-индекс Манна – Уитни. Выделенные значения коэффициента корреляции (*p*) статистически значимые ($p < 0,5$) для данных областей сравнения. *Note.* The Mann–Whitney *U*-index was used for comparison. The selected values of the correlation coefficient (*p*) are statistically significant ($p < 0.5$) for these comparison areas

только выявляется в ипсилатеральном гиппокампе, но и согласуется с данными позитронно-эмиссионной томографии совмещенной с компьютерной томографией, указывающими на вовлеченные в патологические процессы лимбические и подкорковые ядра [8].

В нашем случае у пациентов с ЗПРР, ассоциированной с фокальной височной эпилепсией, отмечались метаболические альтерации в гиппокампах, а также во внутренней капсуле с обеих сторон, где проходят основные проводящие пути головного мозга.

Так, с помощью ^{1}H-МРС удалось латерализовать эпилептический очаг у 19 пациентов. Однако у 57,5 % пациентов из этой группы был выявлен мезиально-височный склероз [8].

В другом исследовании 30 пациентов с височной эпилепсией были обследованы с помощью ^{1}H-МРС. С помощью индекса асимметрии ^{1}H-МРС удалось латерализовать процесс у 26 пациентов, из них 16 случаев были латерализованы справа и 10 случаев слева. У оставшихся 4 пациентов не удалось провести латерализацию [6].

При эпилептиформной активности, наиболее вероятно, происходят нарушения в нейромедиаторных системах с последующим истощением концентрации метаболитов. Это приводит к разрыву нейрональных связей не только в корковых центрах праксиса, гнозиса, но и в центрах речи, вызывая характерные для ЗПРР нарушения [1, 13].

Помимо снижения концентрации N-ацетиласпартата у обследованных пациентов с ЗПРР, ассоциированной с височной эпилепсией, отмечалось изменение соотношения концентраций Cho/Cr в префронтальной коре, области постцентральных извилин и внутренней капсуле с обеих сторон за счет увеличения концентрации холина, отвечающего функционированию лимбической и окололимбической системы, что, может быть, связано с нарушениями высших психических функций [4, 11]. У двух пациентов также обнаружились пики липидов на стороне поражения, что только подтверждает факт повреждения нейронов. Подобные изменения были выявлены у 46 пациентов с височной эпилепсией в гиппокампах при помощи ^{1}H-МРС, где отмечалось значительное повышение концентрации лактата, мио-инозитола, соотношения холина к креатину, глутамина и глутамата на стороне поражения [7].

Таблица 2 / Table 2

Средние значения соотношения метаболитов у пациентов из первой и третьей групп сравнения
The average values of the ratio of metabolites in patients from the first and third comparison groups

Область головного мозга / Brain area	Первая группа / First group NAA/Cr (*SD*)	Третья группа / Third group NAA/Cr (*SD*)	Первая группа / First group Cho/NAA (*SD*)	Третья группа / Third group Cho/NAA (*SD*)	Первая группа / First group Cho/Cr (*SD*)	Третья группа / Third group Cho/Cr (*SD*)
Префронтальная кора (справа) / Prefrontal cortex (right)	1,56 (0,732)	1,97 (0,226), $p = 0,261$	1,08 (0,442)	0,88 (0,193), $p = 0,261$	1,33 (0,42)	1,05 (0,362), $p = 0,144$
Префронтальная кора (слева) / Prefrontal cortex (left)	1,69 (0,755)	1,98 (0,269), $p = 0,723$	1,14 (0,553)	0,87 (0,34), $p = 0,311$	1,38 (0,477)	1,1 (0,349), $p = 0,103$
Постцентральная извилина (справа) / Postcentral gyrus (right)	1,59 (0,699)	1,9 (0,298), $p = 0,311$	1,16 (0,594)	0,88 (0,451), $p = 0,285$	1,46 (0,356)	0,97 (0,258), $p = 0,167$
Постцентральная извилина (слева) / Postcentral gyrus (left)	1,62 (0,676)	1,93 (0,386), $p = 0,338$	1,11 (0,545)	0,93 (0,565), $p = 0,461$	1,25 (0,375)	1,02 (0,319), $p = 0,160$
Височная доля (справа) / Temporal lobe (right)	1,52 (0,463)	1,58 (0,193), $p = 0,261$	1,06 (0,404)	0,85 (0,263), $p = 0,238$	1,14 (0,394)	0,94 (0,368), $p = 0,129$
Височная доля (слева) / Temporal lobe (left)	1,67 (0,474)	1,9 (0,141), $p = 0,129$	1,12 (0,457)	0,97 (0,471), $p = 0,367$	1,36 (0,517)	1,04 (0,442), $p = 0,091$
Гиппокамп (справа) / Hippocampus (right)	1,47 (0,516)	1,87 (0,182), **$p = 0,023$**	1,03 (0,361)	0,9 (0,368), $p = 0,355$	1,08 (0,247)	0,92 (0,147), $p = 0,103$
Гиппокамп (слева) / Hippocampus (left)	1,69 (0,58)	1,95 (0,299), $p = 0,338$	1,2 (0,520)	1,06 (0,492), $p = 0,495$	1,26 (0,394)	0,98 (0,244), **$p = 0,048$**
Внутренняя капсула (справа) / Internal capsule (right)	1,59 (0,46)	1,89 (0,338), $p = 0,062$	0,95 (0,39)	0,77 (0,235), $p = 0,338$	1,28 (0,236)	1,07 (0,176), **$p = 0,031$**
Внутренняя капсула (слева) / Internal capsule (left)	1,58 (0,334)	1,85 (0,302), **$p = 0,026$**	0,99 (0,339)	0,82 (0,181), $p = 0,129$	1,34 (0,279)	1,08 (0,257), **$p = 0,026$**

Примечание. Для сопоставления использовали *U*-индекс Манна – Уитни. Выделенные значения коэффициента корреляции (*p*) статистически значимые ($p < 0,5$) для данных областей сравнения. *Note.* The Mann–Whitney *U*-index was used for comparison. The selected values of the correlation coefficient (*p*) are statistically significant ($p < 0.5$) for these comparison areas

ЗАКЛЮЧЕНИЕ

Следует отметить, что при сравнении концентраций основных метаболитов у детей с ЗПРР, ассоциированной с фокальной височной эпилепсией, с другими группами пациентов, были выявлены значимые изменения метаболизма в головном мозге. Несмотря на это, утверждать, что снижение концентрации N-ацетиласпартата является патогномоничным для данной патологии не представляется возможным. N-ацетиласпартат позволяет только латерализовать очаг эпилептиформной активности в головном мозге, как и у пациентов с классической фокальной эпилепсией, что не является специфическим признаком ЗПРР, ассоциированной с фокальной височной эпилепсией. Повышение концентрации холина во внутренней капсуле с обеих сторон на фоне снижения концентрации N-ацетиласпаратата — отличительная характеристика для пациентов с ЗПРР, ассоциированная с фокальной височной эпилепсией. Это может быть связано с нарушениями высших психических функций за счет повреждения нейронов, отвечающих за лимбическую и ололимбическую системы. У двух пациентов также обнаружились пики липидов на стороне поражения, что только подтверждает факт повреждения нейронов.

Таким образом, ^{1}H-МРС с учетом выявленных метаболических изменений у пациентов с задержкой психоречевого развития, ассоциированной с височной эпилепсией, может быть применена как дополнительный метод дифференциальной диагностики с другими формами задержки психоречевого развития.

ДОПОЛНИТЕЛЬНАЯ ИНФОРМАЦИЯ

Вклад авторов. Все авторы подтверждают соответствие своего авторства международным критериям ICMJE (все авторы внесли существенный вклад в разработку концепции, проведение исследования и подготовку статьи, прочли и одобрили финальную версию перед публикацией).

Конфликт интересов. Авторы декларируют отсутствие явных и потенциальных конфликтов интересов, связанных с публикацией настоящей статьи.

Источник финансирования. Авторы заявляют об отсутствии внешнего финансирования при проведении исследования.

СПИСОК ЛИТЕРАТУРЫ

1. Гузева В.И., Артемьева С.Б., Батышева Т.Т., и др. Детская неврология: клинические рекомендации. Москва: МК, 2014. 328 с.
2. Гузева О.В., Гузева В.И., Гузева В.В., и др. Результаты оценки качества лечения и жизни детей с эпилепсией // Педиатр. 2017. Т. 8, № 2. С. 32–43. DOI: 10.17816/PED8232-43
3. Заваденко Н.Н. Нарушения нервно-психического развития у детей с эпилепсией // Эпилепсия и пароксизмальные состояния. 2016. Т. 8, № 1. С. 50–54. DOI: 10.17749/2077-8333.2016.8.1.050-054
4. Макаров Л.М., Поздняков А.В., Разинова А.А., и др. Морфометрический анализ структур головного мозга // Визуализация в медицине. 2021. Т. 3, № 3. С. 23–29.
5. Ягунова К.В., Гайнетдинова Д.Д. Речевые нарушения у детей раннего и дошкольного возраста // Российский вестник перинатологии и педиатрии. 2018. Т. 63, № 6. С. 23–30.
6. Aun A.A.K., Mostafa A.A., Aboul Fotouh A.M., et al. Role of magnetic resonance spectroscopy (MRS) in nonlesional temporal lobe epilepsy // The Egyptian Journal of Radiology and Nuclear Medicine. 2016. Vol. 47. P. 217–231. DOI: 10.1016/j.ejrnm.2015.09.008
7. Aydin H., Oktay N.A., Kizilgoz V., et al. Value of Proton-MR-Spectroscopy in the Diagnosis of Temporal Lobe Epilepsy; Correlation of Metabolite Alterations with Electroencephalography // Iran J Radiol. 2012. Vol. 9, No. 1. P. 1–11. DOI: 10.5812/iranjradiol.6686
8. Azab S.F., Sherief L.M., Saleh S.H., et al. Childhood temporal lobe epilepsy: correlation between electroencephalography and magnetic resonance spectroscopy: a case–control study // Ital J Pediatr. 2015. Vol. 41. P. 32. DOI: 10.1186/s13052-015-0138-2
9. Breiter S.N., Arroyo S., Mathews V.P., et al. Proton MR spectroscopy in patients with seizure disorders // AJNR Am J Neuroradiol. 1994. Vol. 15, No. 2. P. 373–384.
10. Cendes F., Caramanos Z., Andermann F., et al. Proton magnetic resonance spectroscopic imaging and magnetic resonance imaging volumetry in the lateralization of temporal lobe epilepsy: a series of 100 patients // Ann Neurol. 1997. Vol. 42, No. 5. P. 737–746. DOI: 10.1002/ana.410420510
11. Garcia P.A., Laxer K.D., van der Grond J., et al. Proton magnetic resonance spectroscopic imaging in patients with frontal lobe epilepsy // Ann Neurol. 1995. Vol. 37, No. 2. P. 279–281. DOI: 10.1002/ana.410370222
12. Hugg J.W., Laxer K.D., Matson G.B., et al. Neuron loss localizes human temporal lobe epilepsy by *in vivo* proton magnetic resonance spectroscopic imaging // Ann Neurol. 1993. Vol. 34, No. 6. P. 788–794. DOI: 10.1002/ana.410340606
13. Lin K., Carrete Junior H., Lin J., et al. Proton magnetic resonance spectroscopy study of juvenile myoclonic epilepsy patients suggests involvement of a specific neuronal network // J Epilepsy Clin Neurophysiol. 2008. Vol. 14, No. 3. P. 99–100. DOI: 10.1590/S1676-26492008000300003

REFERENCES

1. Guzeva VI, Artem'eva SB, Batysheva TT, et al. Detskaya nevrologiya: Klinicheskie rekomendacii. Moscow: MK; 2014. 328 p. (In Russ.)
2. Guzeva OV, Guzeva VI, Guzeva VV, et al. Results of evaluation of the quality of treatment and life of children with epilepsy. *Pediatrician (St. Petersburg)* 2017;8(2):32–43. (In Russ.) DOI: 10.17816/PED8232-43
3. Zavadenko NN. Neurodevelopmental disorders in children with epilepsy. *Epilepsy and paroxysmal conditions*. 2016;8(1):50–54. (In Russ.) DOI: 10.17749/2077-8333.2016.8.1.050-054
4. Makarov LM, Pozdnyakov AV, Razinova AA, et al. Morphometric analysis of brain structures. *Visualization in Medicine*. 2021;3(3):23–29. (In Russ.)
5. Yagunova KV, Gaynetdinova DD. Speech disorders in young and preschool children. *Bulletin of Perinatology and Pediatrics*. 2018;63(6):23–30. (In Russ.)
6. Aun AAK, Mostafa AA, Aboul Fotouh AM, et al. Role of magnetic resonance spectroscopy (MRS) in nonlesional temporal lobe epilepsy. *Egypt J Radiol Nucl Med*. 2016;47(1):217–231. DOI: 10.1016/j.ejrnm.2015.09.008
7. Aydin H, Oktay NA, Kizilgoz V, et al. Value of Proton-MR-Spectroscopy in the Diagnosis of Temporal Lobe Epilepsy; Correlation of Metabolite Alterations with Electroencephalography. *Iran J Radiol*. 2012;9(1):1–11. DOI: 10.5812/iranjradiol.6686
8. Azab SF, Sherief LM, Saleh SH, et al. Childhood temporal lobe epilepsy: correlation between electroencephalography and magnetic resonance spectroscopy: a case–control study. *Ital J Pediatr*. 2015;41:32. DOI: 10.1186/s13052-015-0138-2
9. Breiter SN, Arroyo S, Mathews VP, et al. Proton MR spectroscopy in patients with seizure disorders. *AJNR Am J Neuroradiol*. 1994;15(2):373–384.
10. Cendes F, Caramanos Z, Andermann F, et al. Proton magnetic resonance spectroscopic imaging and magnetic resonance imaging volumetry in the lateralization of temporal lobe epilepsy: a series of 100 patients. *Ann Neurol*. 1997;42(5):737–746. DOI: 10.1002/ana.410420510
11. Garcia PA, Laxer KD, van der Grond J, et al. Proton magnetic resonance spectroscopic imaging in patients with frontal lobe epilepsy. *Ann Neurol*. 1995;37(2):279–281. DOI: 10.1002/ana.410370222

12. Hugg JW, Laxer KD, Matson GB, et al. Neuron loss localizes human temporal lobe epilepsy by *in vivo* proton magnetic resonance spectroscopic imaging. *Ann Neurol*. 1993;34(6):788–794. DOI: 10.1002/ana.410340606

13. Lin K, Carrete JH, Lin J, et al. Proton magnetic resonance spectroscopy study of juvenile myoclonic epilepsy patients suggests involvement of a specific neuronal network. *J Epilepsy Clin Neurophysiol*. 2008;14(3):99–100. DOI: 10.1590/S1676-26492008000300003

◆ Информация об авторах

Артур Михайлович Сергеев — аспирант кафедры медицинской биофизики. ФГБОУ ВО «Санкт-Петербургский государственный педиатрический медицинский университет» Минздрава России, Санкт-Петербург, Россия. E-mail: artur5ergeeff@yandex.ru

Александр Владимирович Поздняков — д-р мед. наук, профессор, заведующий отделением лучевой диагностики, заведующий кафедрой медицинской биофизики. ФГБОУ ВО «Санкт-Петербургский государственный педиатрический медицинский университет» Минздрава России, Санкт-Петербург, Россия. E-mail: pozdnyakovalex@yandex.ru

Северин Вячеславович Гречаный — д-р мед. наук, доцент, заведующий кафедрой психиатрии и наркологии. ФГБОУ ВО «Санкт-Петербургский государственный педиатрический медицинский университет» Минздрава России, Санкт-Петербург, Россия. E-mail: svgrechany@mail.ru

Элина Эльбековна Атаманова — канд. мед. наук, врач-невролог, вертебролог. Медицинский центр «Доктрина» , Санкт-Петербург, Россия. E-mail: atelel@mail.ru

Ольга Федоровна Позднякова — канд. мед. наук, доцент кафедры медицинской биофизики, врач-рентгенолог отделения лучевой диагностики. ФГБОУ ВО «Санкт-Петербургский государственный педиатрический медицинский университет» Минздрава России, Санкт-Петербург, Россия. E-mail: radiology@mail.ru

Олег Вячеславович Шокин — старший преподаватель кафедры медицинской биофизики. ФГБОУ ВО «Санкт-Петербургский государственный педиатрический медицинский университет» Минздрава России, Санкт-Петербург, Россия. E-mail: radiology@mail.ru

Владимир Иванович Полищук — старший преподаватель кафедры медицинской биофизики. ФГБОУ ВО «Санкт-Петербургский государственный педиатрический медицинский университет» Минздрава России, Санкт-Петербург, Россия. E-mail: radiology@mail.ru

◆ Information about the authors

Artur M. Sergeev – Postgraduate Student, Department of Medical Biophysics. St. Petersburg State Pediatric Medical University of the Ministry of Health of the Russian Federation, Saint Petersburg, Russia. E-mail: artur5ergeeff@yandex.ru

Alexander V. Pozdnyakov – MD, PhD, Dr. Med. Sci., Professor, Head of the Department of Radiation Diagnostics, Head of the Department of Medical Biophysics. St. Petersburg State Pediatric Medical University of the Ministry of Health of the Russian Federation, Saint Petersburg, Russia. E-mail: pozdnyakovalex@yandex.ru

Severin V. Grechaniy – MD, PhD, Dr. Med. Sci, Associate Professor, Head of the Department of Psychiatry and Narcology. St. Petersburg State Pediatric Medical University of the Ministry of Health of the Russian Federation, Saint Petersburg, Russia. E-mail: svgrechany@mail.ru

Elina E. Atamanova – MD, PhD, Cand. Sci. (Med.), neurologist, vertebrologist. Medical Center "Doctrina", Saint Petersburg, Russia. E-mail: atelel@mail.ru

Olga F. Pozdnyakova – MD, PhD, Cand. Sci. (Med.), Associate Professor of the Department of Medical Biophysics, Radiologist of the Department of Radiation Diagnostics. St. Petersburg State Pediatric Medical University of the Ministry of Health of the Russian Federation, Saint Petersburg, Russia. E-mail: radiology@mail.ru

Oleg V. Shokin – Senior Lecturer of the Department of Medical Biophysics. St. Petersburg State Pediatric Medical University of the Ministry of Health of the Russian Federation, Saint Petersburg, Russia. E-mail: radiology@mail.ru

Vladimir I. Polishchuk – Senior lecturer of the Department of Medical Biophysics. St. Petersburg State Pediatric Medical University of the Ministry of Health of the Russian Federation, Saint Petersburg, Russia. E-mail: radiology@mail.ru

DOI: https://doi.org/10.17816/PED12635-42

ДЕЙСТВИЕ ОСТРОГО ПСИХИЧЕСКОГО СТРЕССА НА ОБМЕН МОНОАМИНОВ В МЕЗОКОРТИКАЛЬНОЙ И НИГРОСТРИАТНОЙ СИСТЕМАХ ГОЛОВНОГО МОЗГА КРЫС

© Е.Р. Бычков [1], И.В. Карпова [1], С.Г. Цикунов [1], Д.В. Крицкая [1], А.А. Лебедев [1], И.Ю. Тиссен [1], С.С. Пюрвеев [1, 2], П.Д. Шабанов [1]

[1] Институт экспериментальной медицины, Санкт-Петербург, Россия;

[2] Санкт-Петербургский государственный педиатрический медицинский университет, Санкт-Петербург, Россия

Для цитирования: Бычков Е.Р., Карпова И.В., Цикунов С.Г., Крицкая Д.В., Лебедев А.А., Тиссен И.Ю., Пюрвеев С.С., Шабанов П.Д. Действие острого психического стресса на обмен моноаминов в мезокортикальной и нигростриатной системах головного мозга крыс // Педиатр. – 2021. – Т. 12. – № 6. – С. 35–42. https://doi.org/10.17816/PED12635-42

Поступила: 08.10.2021 Одобрена: 22.11.2021 Принята к печати: 29.12.2021

Актуальность. Мезокортикальная и нигростриатная дофаминергические системы высокочувствительны к стрессорным психогенным воздействиям. Одна из наиболее адекватных моделей острого психогенного стресса у животных — это ситуация гибели партнера при предъявлении хищника.

Цель исследования — изучить динамику уровня дофамина (ДА), серотонина и их метаболитов: диоксифенилуксусной (ДОФУК), гомованилиновой и 5-гидроксииндолуксусной (5-ГИУК) кислот — в префронтальной коре, стриатуме и вентральной области покрышки у крыс на 3, 7 и 14-й дни после острого психогенного воздействия ситуации гибели партнера при предъявлении хищника.

Материалы и методы. В работе было использовано 28 крыс-самцов линии Вистар. Применяли острую однократную психотравмирующую ситуацию. Крыс помещали в террариум к тигровому питону. Одно животное погибало в результате пищевых потребностей питона, остальные крысы переживали ситуацию гибели партнера. Определение уровня моноаминов в структурах мозга проводили методом высокоэффективной жидкостной хроматографии с электрохимической детекцией.

Результаты. Обнаружены изменения уровня моноаминов и их метаболитов в префронтальной коре, стриатуме и вентральной области покрышки на 7-й и 14-й дни после предъявления хищника. В вентральной области покрышки на 7-й день отмечалось повышение индекса ДОФУК/ДА и уровня метаболита серотонина 5-ГИУК, что отражает возрастание активности дофамин- и серотонинергической систем. В префронтальной коре на 14-й день содержание ДОФУК и показатель ДОФУК/ДА снижались. Уровень 5-ГИУК и индекс 5-ГИУК/5-ГТ в префронтальной коре так же значительно снижались.

Заключение. Изменения обмена моноаминов развиваются постепенно после предъявления хищника, в вентральной области покрышки отмечается повышение активности дофаминовой и серотониновой систем на 7-й день после предъявления хищника, а на 14-й день снижение их активности в стриатуме и префронтальной коре, отражая развитие депрессивноподобных состояний и посттравматического стрессорного расстройства.

Ключевые слова: психогенный стресс; хищник; дофамин; серотонин; мезокортикальная система; стриатум.

THE EFFECT OF ACUTE MENTAL STRESS ON THE EXCHANGE OF MONOAMINES IN THE MESOCORTICAL AND NIGROSTRIATAL SYSTEMS OF THE RAT BRAIN

© Eugenii R. Bychkov [1], Inessa V. Karpova [1], Sergey G. Tsikunov [1], Darya V. Krytskaya [1], Andrei A. Lebedev [1], Ilya Yu. Tissen [1], Sarng S. Pyurveev [1, 2], Petr D. Shabanov [1]

[1] Institute of Experimental Medicine, Saint Petersburg, Russia;

[2] St. Petersburg State Pediatric Medical University, Saint Petersburg, Russia

For citation: Bychkov ER, Karpova IV, Tsikunov SG, Krytskaya DV, Lebedev AA, Tissen IYu, Pyurveev SS, Shabanov PD. The effect of acute mental stress on the exchange of monoamines in the mesocortical and nigrostriatal systems of the rat brain. *Pediatrician (St. Petersburg).* 2021;12(6):35-42. https://doi.org/10.17816/PED12635-42

Received: 08.10.2021 Revised: 22.11.2021 Accepted: 29.12.2021

Background. Mesocortical and nigrostriatal dopaminergic systems are highly sensitive to stressful events. One of the most adequate models of acute psychogenic stress in animals is the death of a partner upon presentation of a predator.

Aim. To study the content of dopamine (DA), serotonin and their metabolites: dioxyphenylacetic (DOPAC), homovanillic and 5-hydroxyindoleacetic (5-HIAA) acids in the prefrontal cortex, striatum, and ventral tegmental area in rats on days 3, 7, and 14 after the acute psychogenic stress of the death of a partner upon presentation of a predator.

Materials and methods. 28 male Wistar rats were studied. Acute single psychotraumatic situation was used. A group of rats was placed in a tiger python terrarium. One animal died as a result of its nutritional needs, the rest of the rats experienced the death of a partner. The content of monoamines in the brain structures was carried out by high performance liquid chromatography with electrochemical detection.

Results. Changes in the content of monoamines in the prefrontal cortex, striatum, and ventral tegmental area were found on the 7 and 14 days after the presentation of the predator. In the ventral tegmental area on the 7 day, there was an increase in the DOPAC/DA ratio and an increase in the serotonin metabolite 5-HIAA, which reflects an increase in the activity of dopamine and serotonin. In the prefrontal cortex on the 14 day, the DOPAC content and the DOPAC/DA index decreased. The 5-HIAA content in the prefrontal cortex and the 5-HIAA/5-HT value also significantly decreased.

Conclusions. Changes in the metabolism of monoamines after presentation of a predator develop gradually: increase of the dopamine and serotonin activity in the ventral tegmental area was noted on the 7 day after presentation of the predator, decrease in their activity in the striatum and prefrontal cortex only on the 14 day, reflecting the development of depressive states and post-traumatic stress disorder.

Keywords: psychogenic stress; predator; dopamine; serotonin; mesocortical system; striatum.

АКТУАЛЬНОСТЬ

Изучение последствий влияния экстремальных факторов среды на организм представляет важное медико-биологическое значение [4]. Стрессорные факторы вызывают мобилизацию систем организма, что сопровождается выбросом адреналина, норадреналина и кортикостероидов из надпочечников. Стрессорный ответ наблюдается при воздействии средовых факторов (стрессоров), которые могут вызывать как протекторное, так и повреждающее действие, что проявляется сдвигом различных систем и показателей, в том числе обмена моноаминов головного мозга [11]. Реактивность к действию стрессоров, как было показано, связана с активностью дофаминергической, норадренергической и серотонинергической системами мозга [2]. К образованиям головного мозга, высоко чувствительным к стрессорным воздействиям, относят структуры мезокортикальной дофаминергической системы, префронтальную кору и вентральную область покрышки, а также стриатум, относящийся к нигростриатной дофаминергической системе [13]. Одна из наиболее адекватных моделей острого психогенного воздействия у животных — это ситуация гибели партнера при предъявлении хищника [3]. Несмотря на ряд публикаций по анализу последствий острого психического стресса для функционирования нейрохимических систем центральной нервной системы, ощущается явный дефицит исследований динамики изменений содержания и обмена моноаминов в стресс-реактивных дофаминергических структурах головного мозга. В связи с этим представляло интерес проведение сравнительного исследования развития во времени эффектов острого психического стресса на содержание и обмен моноаминов в структурах мезокортикальной и нигростриарной дофаминергических систем мозга.

Цель настоящего исследования — сравнительный анализ содержания дофамина, серотонина и их метаболитов в префронтальной коре, стриатуме и вентральной области покрышки у крыс на 3, 7 и 14-й дни после острого психогенного воздействия ситуации гибели партнера при предъявлении хищника.

МАТЕРИАЛЫ И МЕТОДЫ

В работе было использовано 28 крыс-самцов линии Вистар, полученных из питомника лабораторных животных «Рапполово» (Ленинградская область). Животных содержали в условиях вивария в четырех стандартных клетках группами по 7 особей при свободном доступе к воде и пище при искусственном 12-часовом освещении 8.00–20.00 при температуре 22 ± 2 °C. Все опыты проведены в соответствии с Женевской конвенцией International guiding principles for biomedical research involving animals (Geneva, 1990), Хельсинкской декларацией 2000 г. и протоколом GLP о гуманном отношении к животным (Директива Европейского сообщества № 2010/63/ЕС) с разрешения этического комитета Института экспериментальной медицины. Эксперимент начинали не ранее, чем через 3 нед. после поступления крыс из питомника.

Крысы, содержавшиеся в 1-й клетке, не подвергались стрессорному воздействию и служили контролем ($n = 7$). К животным, содержавшимся в трех клетках ($n = 21$) применяли острую однократную психотравмирующую ситуацию. Для этого всех крыс одновременно помещали в террариум (1,2 × 0,7 × 1 м) к тигровому питону. После того как одно животное погибало в результате удовлетворения его пищевых потребностей, остальных крыс забирали из террариума и случайным образом распределяли по трем жилым клеткам [3]. На 3 ($n = 6$), 7 ($n = 7$) и 14-й ($n = 7$) день после предъявления хищника крыс декапитировали. Эвтаназию контрольных животных выполняли аналогичным образом. Из коронарных срезов головного мозга на льду выделяли префронтальную кору, стриатум и вентральную область покрышки. Образцы мозга крыс замораживали и хранили до хроматографического анализа при температуре –80 °C. Образцы мозга гомогенизировали в 0,1 н. растворе HCl и центрифугировали при 14 000 g в течение 15 мин. Содержание дофамина (ДА), диоксифенилуксусной кислоты (ДОФУК), гомованилиновой кислоты (ГВК), серотонина (5-ГТ) и гидроксииндолуксусной кислоты (5-ГИУК) определяли методом высокоэффективной жидкостной хроматографии

с электрохимической детекцией на хроматографической системе Beckman Coulter с амперометрическим детектором LC-4C (BAS). На аналитическую колонку Phenomenex (4,6 × 250,0 мм) с сорбентом SphereClone ODS(2) наносили 20 мкл супернатанта образца мозга. Содержание моноаминов и их метаболитов проводили при потенциале +0,70 В. Подвижная фаза содержала 5,5 мМ цитрат-фосфатного буфера, 0,7 мМ октансульфоновой кислоты, 0,5 мМ EDTA и 8 % ацетонитрила (pH 3,0). Скорость потока подвижной фазы составляла 1 мл/мин. Содержание моноаминов и их метаболитов в структурах мозга выражали в нг/мг ткани.

Полученные данные анализировали с использованием пакета статистических программ GraphPad PRISM 6.0. Различия в показателях обмена моноаминов в структурах мозга оценивали с помощью однофакторного дисперсионного анализа с применением поправки Бонферрони для множественных сравнений. Различия считали статистически значимыми при $p < 0{,}05$. Данные представлены как среднее арифметическое ± стандартная ошибка среднего арифметического.

РЕЗУЛЬТАТЫ И ИХ ОБСУЖДЕНИЕ

В настоящих исследованиях анализировали содержание ДА, 5-ГТ и их метаболитов (ДОФУК, ГВК и 5-ГИУК) в структурах мозга на 3, 7 и 14-й дни после предъявления хищника методом высокоэффективной жидкостной хроматографии с электрохимической детекцией. У крыс в префронтальной коре достоверные изменения наблюдались только на 14-й день после предъявления хищника по сравнению с группой контрольных (интактных) животных (рис. 1, 2). В первые 2 нед. после предъявления хищника достоверных различий отмечено не было.

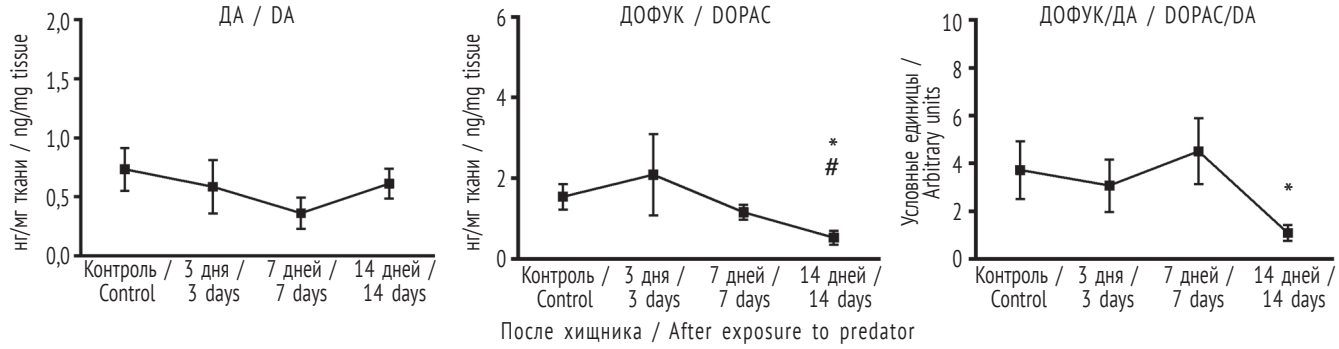

Рис. 1. Содержание дофамина (ДА) и его метаболита — диоксифенилуксусной кислоты (ДОФУК) в префронтальной коре мозга крыс на 3, 7 и 14-й дни после предъявления хищника. *$p < 0{,}05$ — достоверные отличия по сравнению с контрольной группой; #$p < 0{,}05$ — показатель достоверно отличается между группами крыс 7-го и 14-го дня после стрессорного воздействия

Fig. 1. Content of dopamine (DA) and its metabolite DOPAC in the prefrontal cortex rats on 3, 7 and 14 days after exposure to predator. *$p < 0.05$ – significantly different from control group; #$p < 0.05$ – parameter is significantly different between rats on 7 and 14 days after stress

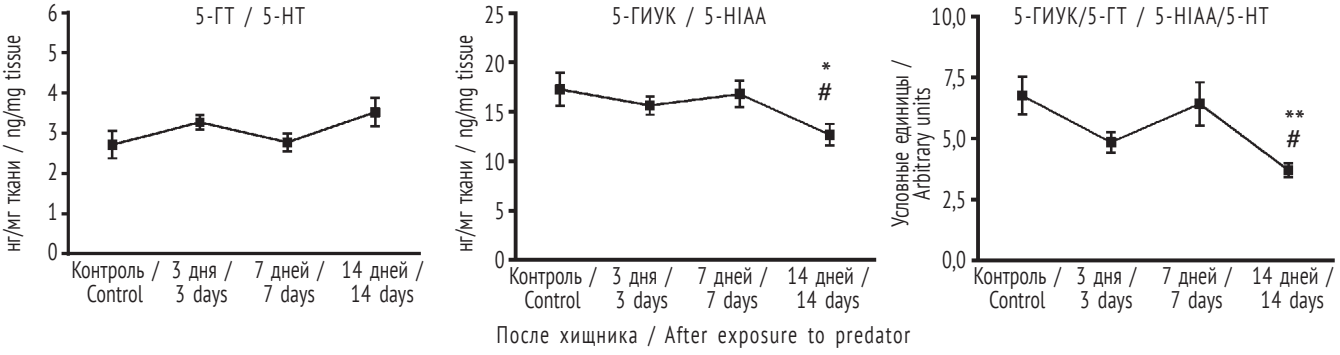

Рис. 2. Содержание серотонина (5-ГТ) и его метаболита — гидроксииндолуксусной кислоты (5-ГИУК) в префронтальной коре мозга крыс на 3-й, 7-й и 14-й дни после предъявления хищника. *$p < 0{,}05$, **$p < 0{,}01$ — достоверные отличия по сравнению с контрольной группой; #$p < 0{,}05$ — показатель достоверно отличается между группами крыс 7-го и 14-го дня после стрессорного воздействия

Fig. 2. Content of serotonin (5-HT) and its metabolite 5-HIAA in the prefrontal cortex rats on 3, 7 and 14 days after exposure to predator. *$p < 0.05$, **$p < 0.01$ – significantly different from control group; #$p < 0.05$ – parameter is significantly different between rats on 7 and 14 days after stress

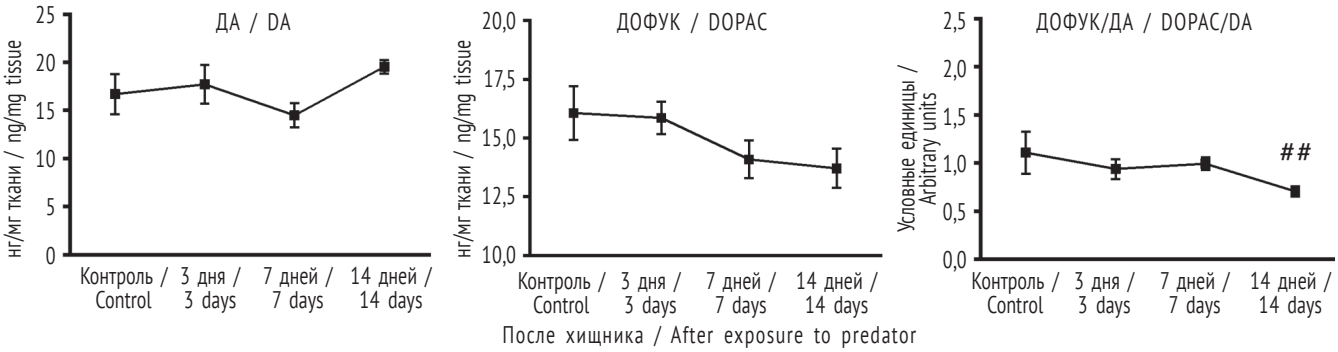

Рис. 3. Содержание дофамина (ДА) и его метаболита — диоксифенилуксусной кислоты (ДОФУК) в стриатуме головного мозга крыс на 3-й, 7-й и 14-й дни после предъявления хищника. ##p < 0,01 — показатель достоверно отличается между группами крыс 7-го и 14-го дня после стрессорного воздействия

Fig. 3. Content of dopamine and its metabolite DOPAC in the striatum rats on 3, 7 and 14 days after exposure to predator. ##p < 0.01 – parameter is significantly different between rats on 7 and 14 days after stress

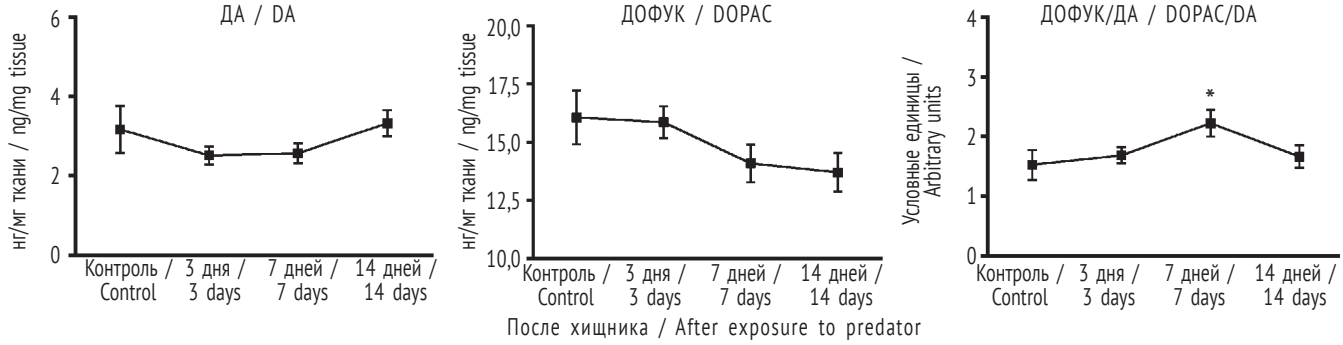

Рис. 4. Содержание дофамина (ДА) и его метаболита — диоксифенилуксусной кислоты (ДОФУК) в вентральной области покрышки среднего мозга крыс на 3, 7 и 14-й дни после предъявления хищника. *p < 0,05 — отличия от показателя, измеренного у интактных крыс

Fig. 4. Content of dopamine (DA) and its metabolite DOPAC in the ventral tegmental area rats on 3, 7 and 14 days after exposure to predator. *p < 0.05 – significantly different from control group

Содержание ДОФУК на 14-й день после предъявления хищника снижалось с $1,54 \pm 0,31$ до $0,52 \pm 0,18$ нг/мг ткани ($p < 0,05$) по сравнению с показателями, измеренными у интактных крыс. При этом содержание ДОФУК в префронтальной коре на 14-й день после предъявления хищника было достоверно ниже по сравнению с показателями, измеренными через 7 дней после стрессорного воздействия ($p < 0,05$). Показатель ДОФУК/ДА также снижался только на 14-й день после предъявления хищника по сравнению с группой контрольных животных — с $3,73 \pm 1,21$ до $1,10 \pm 0,33$ ($p < 0,05$) (рис. 1). Содержание 5-ГИУК снижалось с $17,29 \pm 1,68$ до $12,70 \pm 1,08$ нг/мг ткани ($p < 0,05$) по сравнению с показателями, измеренными у интактных крыс. При этом содержание 5-ГИУК в префронтальной коре на 14-й день после предъявления хищника было достоверно ниже по сравнению с показателями, измеренными через 7 дней после стрессорного воздействия ($p < 0,05$). Показатель 5-ГИУК/5-ГТ также снижался на 14-й день после предъявления хищника по сравнению с группой контрольных (интактных) животных — с $6,75 \pm 0,77$ до $3,70 \pm 0,28$ ($p < 0,01$) (рис. 2). При этом отношение содержания 5-ГИУК/5-ГТ в префронтальной коре на 14-й день после предъявления хищника было достоверно ниже по сравнению с показателями, измеренными через 7 дней после стрессорного воздействия ($p < 0,05$).

У крыс в стриатуме достоверные изменения наблюдались только на 14-й день после предъявления хищника по сравнению с группой интактных животных. В первые 2 нед. после предъявления хищника достоверных различий отмечено не было. Соотношение ДОФУК/ДА снижалось с $1,11 \pm 0,22$ до $0,71 \pm 0,05$ ($p < 0,01$) по сравнению с показателями, измеренными через 7 дней после стрессорного воздействия (рис. 3).

У крыс в вентральной области покрышки достоверные изменения наблюдались на 7-й день после предъявления хищника по сравнению с группой контрольных животных (рис. 4, 5). В первую не-

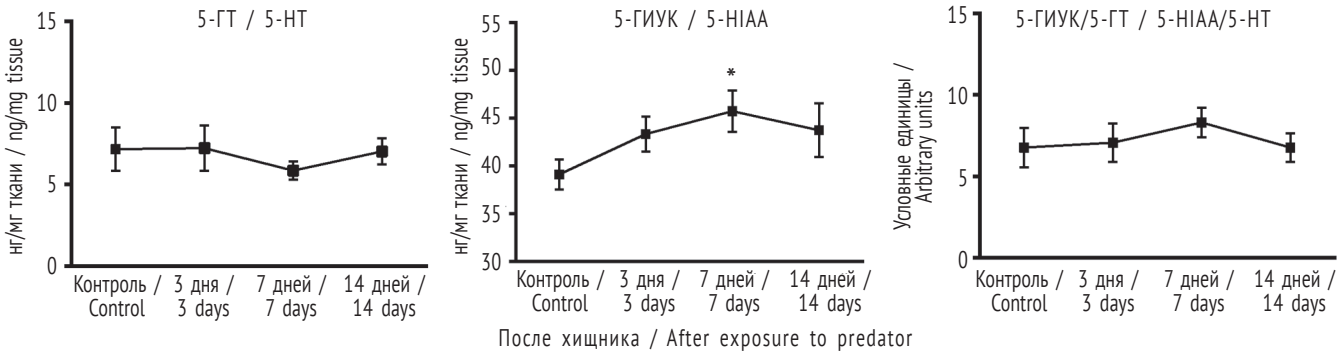

Рис. 5. Содержание серотонина (5-ГТ) и его метаболита — гидроксииндолуксусной кислоты (5-ГИУК) в вентральной области покрышки среднего мозга крыс на 3-й, 7-й и 14-й дни после предъявления хищника. *$p < 0,05$ — отличия от показателя, измеренного у интактных крыс

Fig. 5. Content of serotonin and its metabolite 5-HIAA in the ventral tegmental area rats on 3, 7 and 14 days after exposure to predator. *$p < 0.05$ – significantly different from control group

делю после предъявления хищника достоверных различий отмечено не было, как и не наблюдалось различий на 14-й день после стрессорного воздействия. Отношение ДОФУК/ДА на 7-й день после предъявления хищника повышалось с $1,52 \pm 0,25$ до $2,22 \pm 0,22$ ($p < 0,05$) по сравнению с показателями, измеренными у интактных крыс (рис. 4). Содержание 5-ГИУК на 7-й день после предъявления хищника повышалось с $39,1 \pm 1,6$ до $45,7 \pm 2,2$ нг/мг ткани ($p < 0,05$) по сравнению с показателями, измеренными у интактных крыс (рис. 5).

Содержание ГВК в исследованных структурах мозга у контрольных крыс и животных на 3, 7 и 14-й дни после острого стрессорного воздействия не различалось. Не было обнаружено достоверных различий по соотношению ГВК/ДА.

Таким образом, в настоящей работе показаны изменения содержания моноаминов и их метаболитов в мезокортикальной (вентральная область покрышки, префронтальная кора) и нигростриатной (стриатум) дофаминергических системах головного мозга лишь на 7-й и 14-й дни после предъявления хищника. Это доказывает, что указанные изменения после острого стресса развиваются постепенно. В вентральной области покрышки постстрессорные изменения наблюдались на 7-й день, а в стриатуме и префронтальной коре на 14-й день после стрессорного воздействия. Таким образом, стрессорное воздействие раньше сказывается на состоянии моноаминергических систем в области ствола мозга, где локализованы тела соответствующих нейронов. Обнаруженное возрастание соотношения ДОФУК/ДА и повышение содержания метаболита серотонина 5-ГИУК в вентральной области покрышки отражает повышение активности дофамин- и серотонинергической систем. В противоположность этому, у крыс, перенесших стрессорное воздействие, показатели обмена ДА в префронтальной коре и стриатуме снижались. Кроме того, в префронтальной коре также значительно уменьшались показатели обмена 5-ГТ (содержание 5-ГИУК и соотношение 5-ГИУК/5-ГТ). Таким образом, изменения активности моноаминергических систем в области ствола мозга и в структурах переднего мозга были противоположными: в вентральной области покрышки она возрастала, а в стриатуме и префронтальной коре — снижалась.

Реакции дофаминергической системы мозга вызывают интерес, прежде всего, в связи с ее участием в генезе психопатологических состояний человека, которые, как известно, усугубляются после действия стресса. Мезокортикальные и мезолимбические дофаминовые пути, которые идут из вентральной области покрышки в конечный мозг, участвуют в механизмах памяти и эмоций. Дофаминергические клетки черной субстанции так же проецируются в стриатум и образуют нигростриатную систему, которая участвует в организации двигательных реакций. Согласно данным литературы, мезокортикальная дофаминергическая система более чувствительна к стрессу, чем нигростриатная система [5]. Результаты наших экспериментов уточняют эти данные, показывая, что пик отсроченных изменений в области среднего мозга, вызванных стрессом, приходится на более ранний период эксперимента (7 дней), чем в структурах переднего мозга (14 дней). В условиях стресса ограничения пространства за начальным увеличением высвобождения мезолимбического дофамина наблюдалось его снижение, что позволяет предположить, что повторное воздействие одного и того же стрессора приводит к торможению, а не к активации дофаминергических нейронов [9].

Мыши с нокаутом гена транспортера дофамина (DAT), у которых наблюдался высокий уровень внеклеточного дофамина, оказались весьма реактивны в ответ на стресс новизны по сравнению с интактными животными [15]. Поскольку ДОФУК образуется под влиянием моноаминоксидазы — фермента, локализованного внутриклеточно, количество данного метаболита может свидетельствовать об интенсивности обратного захвата ДА. Поэтому можно предположить, что обнаруженные нами постстрессорные изменения обмена ДА связаны с изменением активности DAT. Показано, что социальные поражения в тесте «чужак – резидент» у самцов крыс приводят к снижению DAT в стриатуме [9], что согласуется с нашими результатами о снижении соотношения ДОФУК/ДА на 14-й день после стрессорного воздействия. По данным литературы, при стрессе изменяется не только обмен ДА, но и состояние рецепторов к данному медиатору. В модели психосоциального стресса у землероек увеличивалось число D1-рецепторов в стриатуме и префронтальной коре [12]. Приведенные выше изменения DAT и дофаминовых рецепторов указывают на нарушение высвобождения ДА, вызванное стрессорными воздействиями. Снижение высвобождения ДА, в свою очередь, может быть также причиной агедонии и снижения мотивации при депрессии [14]. Полученные в настоящей работе данные также во многом согласуются с данными содержания и обмена моноаминов после острого психического стрессорного воздействия, в частности, электрокожной стимуляции у крыс. Показано, что у стрессированных крыс ресинтез ДА опережал его выброс [1]. Возможно, именно это обеспечивало отсроченные во времени эффекты, наблюдаемые в настоящей работе на 14-й день после стрессорного воздействия в структурах нигростриатной и мезокортикальной системах мозга крыс.

Известно, что изменения в серотонинергических нейронах лежит в основе депрессивных заболеваний. Наиболее широко используемые антидепрессанты служат ингибиторами обратного захвата 5-ГТ и повышают его внеклеточный уровень [6]. Эффект от действия этих препаратов достигается лишь через 7–14 дней в соответствии с отсроченными изменениями обмена 5-ГТ в наших исследованиях. Известно, что 5-ГТ регулирует настроение, а его рецепторы становятся мишенями для ряда психотропных препаратов [6]. У макак-резусов с короткой последовательностью аллеля транспортера обратного захвата серотонина отмечается низкая концентрация 5-ГИУК в спинномозговой жидкости. Это согласуется с утверждением, что низкий уровень 5-ГТ в мозге, соответствующий снижению активности серотонинергической системы, отрицательно влияет на эмоциональность. При этом у людей с высоким уровнем экспрессии фермента распада 5-ГТ моноаминоксидазы-А (МАО-А) с меньшей вероятностью могут развиваться посттравматические стрессорные расстройства [7]. По данным литературы, стрессорное воздействие повышает концентрацию 5-ГТ и его метаболитов в ряде областей мозга. При этом стресс вызывает изменения в тех областях мозга, которые служат мишенями и для серотонинергических нейронов. Стресс ограничения пространства вызывал увеличение обмена 5-ГТ и снижал активность 5-HT1A-рецепторов в гиппокампе у крыс, что авторы данной работы объясняют стресс-зависимым повышением уровня глюкокортикоидов, регулирующих транскрипцию многих генов [8]. Повторное принудительное плавание вызывало увеличение содержания 5-ГТ в стриатуме у крыс [10]. Однако согласно нашим данным, отсроченные последствия стрессорного воздействия на серотонинергическую систему стриатума заключаются в изменении концентрации не самого медиатора, а его метаболита — 5-ГИУК, что может быть связано с повышением активности серотонинового транспортера. Данное предположение нуждается в прямой экспериментальной проверке.

ЗАКЛЮЧЕНИЕ

В настоящей работе обнаружены изменения содержания моноаминов и их метаболитов в префронтальной коре, стриатуме и вентральной области покрышки головного мозга на 7-й и 14-й дни после предъявления хищника. На 3-й день после стрессорного воздействия достоверных изменений показателей обмена исследуемых медиаторов обнаружено не было. Это доказывает, что изменения состояния моноаминергических систем после предъявления хищника развиваются постепенно, отражая отсроченное развитие депрессивноподобного состояния.

В вентральной области покрышки отмечалось повышение активности систем ДА и 5-ГТ на 7-й день после стрессорного воздействия. В стриатуме и префронтальной коре наблюдались противоположные и более поздние изменения — снижение активности систем ДА и 5-ГТ на 14-й день после предъявления хищника. Можно предположить, что воздействие острого стресса предъявления хищника на состояние моноаминергических систем связано с протеканием начальной адаптивной реакции, характеризующейся активацией структур ствола головного мозга, и последующей дезадаптацией —

снижением активности структур конечного мозга, отражающей развитие посттравматического стрессорного расстройства.

СПИСОК ЛИТЕРАТУРЫ

1. Перцов С.С., Судаков К.В., Коплик Е.В., и др. Влияние острого эмоционального стресса на содержание адреналина, норадреналина и дофамина в надпочечниках крыс Август и Вистар // Бюллетень экспериментальной биологии и медицины. 1997. Т. 123, № 6. С. 645–648.
2. Пшенникова М.Г. Роль генетических особенностей организма в устойчивости к повреждающим воздействиям и в защитных эффектах адаптации // Патологическая физиология и экспериментальная терапия. 2011. № 4. С. 7–16.
3. Цикунов С.Г., Пшеничная А.Г., Клюева Н.Н., и др. Витальный стресс вызывает длительные расстройства поведения и обмена липидов у самок крыс // Обзоры по клинической фармакологии и лекарственной терапии. 2016. Т. 14, № 4. С. 32–41. DOI: 10.17816/RCF14432-41
4. Шабанов П.Д., Лебедев А.А., Морозов В.И. Роль грелина в контроле эмоционального, исследовательского и двигательного поведения при экспериментальном посттравматическом стрессовом расстройстве // Медико-биологические и социально-психологические проблемы безопасности в чрезвычайных ситуациях. 2018. № 1. С. 65–74. DOI: 10.25016/2541-7487-2018-0-1-65-74
5. Abercrombie E.D., Keefe K.A., DiFrischia D.S., et al. Differential effect of stress on in vivo dopamine release in striatum, nucleus accumbens and medial frontal cortex // J Neurochem. 1989. Vol. 52. P. 1655–1658. DOI: 10.1111/j.1471–4159.1989.tb09224.x
6. Carhart-Harris R.L., Nutt D.J. Serotonin and brain function: a tale of two receptors // J Psychopharmacol. 2017. Vol. 31, No. 9. P. 1091–1120. DOI: 10.1177/0269881117725915
7. Caspi A., Sugden K., Moffitt T.E., et al. Influence of life stress on depression: moderation by a polymorphism in the 5-HTT gene // Science. 2003. Vol. 301. P. 386–389. DOI: 10.1126/science.1083968
8. Datson N.A., van der Perk J., de Kloet E.R., et al. Identification of corticosteroid-responsive genes in rat hippocampus using serial analysis of gene expression // Eur J Neurosci. 2001. Vol. 14. P. 675–689. DOI: 10.1046/j.0953-816x.2001.01685.x
9. Imperatoa A., Cabib S., Puglisi-Allegra S. Repeated stressful experiences differently affect the time-dependent responses of the mesolimbic dopamine system to the stressor // Brain Res. 1993. Vol. 60. P. 333–336. DOI: 10.1016/0006-8993(93)91732-8
10. Kirby L.G., Lucki I. The effect of repeated exposure to forced swimming on extracellular levels of 5-hydroxytryptamine in the rat // Stress. 1998. Vol. 2. P. 251–263. DOI: 10.3109/10253899809167289
11. McEwen B.S. Protective and damaging effects of stress mediators: central role of the brain. Dialog // Clinical Neurosci. 2006. Vol. 8, No. 4. P. 367–381. DOI: 10.31887/DCNS.2006.8.4/bmcewen
12. Mijnster M.J., Isovich E., Fuchs E. Chronic psychosocial stress alters the density of dopamine D2-like binding sites // Soc Neurosci Abstr. 1998. Vol. 24. P. 277.
13. Mora F., Segovia G., Del Arco A., et al. Stress, neurotransmitters, corticosterone and body-brain integration // Brain Res. 2012 Vol. 1476. P. 71–85. DOI: 10.1016/j.brainres.2011.12.049
14. Stahl S.M. Stahl's essential psychopharmacology: neuroscientific basis and practical application. 4th Edition. Cambridge. Cambridge University Press. 2013.
15. Spielewoy C., Roubert C., Hamon M., et al. Behavioural disturbances associated with hyperdopaminergia in dopamine-transporter knockout mice // Behav Pharmacol. 2000. Vol. 11. P. 279–290. DOI: 10.1097/00008877–200006000–00011

REFERENCES

1. Pertsov SS, Sudakov KV, Koplik EV, et al. Catecholamines in the adrenals of August and Wistar rats with acute emotional stress. *Bulletin of Experimental Biology and Medicine*. 1997;123(6):645–648. (In Russ.)
2. Pshennikova MG. Role of genetic peculiarities in resistance of the body to detrimental impacts and protective effects of adaptation. *Pathological Physiology and Experimental Therapy*. 2011;(4):7–16. (In Russ.)
3. Tsikunov SG, Pshenichnaya AG, Klyuyeva NN, et al. Vital stress causes long-term disorders of behavior and lipid metabolism in female rats. *Reviews on clinical pharmacology and drug therapy*. 2016;(4):32–41. (In Russ.) DOI: 10.17816/RCF14432-41
4. Shabanov PD, Lebedev AA, Morozov VI. The role of ghrelin in the control of emotional, exploratory, and motor behavior in experimental PTSD. *Medico-biological and socio-psychological problems of safety in emergency situations*. 2018;(1):65–74. (In Russ.) DOI: 10.25016/2541-7487-2018-0-1-65-74
5. Abercrombie ED, Keefe KA, DiFrischia DS, et al. Differential effect of stress on *in vivo* dopamine release in striatum, nucleus accumbens and medial frontal cortex. *J Neurochem*. 1989;52:1655–1658. DOI: 10.1111/j.1471-4159.1989.tb09224.x
6. Carhart-Harris RL, Nutt DJ. Serotonin and brain function: a tale of two receptors. *J Psychopharmacol*. 2017;31(9): 1091–1120. DOI: 10.1177/0269881117725915
7. Caspi A, Sugden K, Moffitt TE, et al. Influence of life stress on depression: moderation by a polymorphism in the 5-HTT gene. *Science*. 2003;301:386–389. DOI: 10.1126/science.1083968

8. Datson NA, van der Perk J, de Kloet ER, et al. Identification of corticosteroid-responsive genes in rat hippocampus using serial analysis of gene expression. *Eur J Neurosci*. 2001;14:675–689. DOI: 10.1046/j.0953-816x.2001.01685.x
9. Imperatoa A, Cabib S, Puglisi-Allegra S. Repeated stressful experiences differently affect the time-dependent responses of the mesolimbic dopamine system to the stressor. *Brain Res*. 1993;60:333–336. DOI: 10.1016/0006-8993(93)91732-8
10. Kirby LG, Lucki I. The effect of repeated exposure to forced swimming on extracellular levels of 5-hydroxytryptamine in the rat. *Stress*. 1998;2:251–263. DOI: 10.3109/10253899809167289
11. McEwen BS. Protective and damaging effects of stress mediators: central role of the brain. Dialog. *Clinical Neurosci*. 2006;8(4):367–381. DOI: 10.31887/DCNS.2006.8.4/bmcewen
12. Mijnster MJ, Isovich E, Fuchs E. Chronic psychosocial stress alters the density of dopamine D2-like binding sites. *Soc Neurosci Abstr*. 1998;24:277.
13. Mora F, Segovia G, Del Arco A, et al. Stress, neurotransmitters, corticosterone and body-brain integration. *Brain Res*. 2012;1476:71–85. DOI: 10.1016/j.brainres.2011.12.049
14. Stahl S.M. Stahl's essential psychopharmacology: neuroscientific basis and practical application. 4th Edition. Cambridge. Cambridge Univer Press. 2013.
15. Spielewoy C, Roubert C, Hamon M, et al. Behavioural disturbances associated with hyperdopaminergia in dopamine-transporter knockout mice. *Behav Pharmacol*. 2000;11:279–290. DOI: 10.1097/00008877-200006000-00011

◆ Информация об авторах

Евгений Рудольфович Бычков — канд. мед. наук, заведующий лабораторией химии и фармакологии лекарственных средств отдела нейрофармакологии им. С.В. Аничкова. ФГБНУ «Институт экспериментальной медицины», Санкт-Петербург, Россия. E-mail: bychkov@mail.ru

Инесса Владимировна Карпова — канд. биол. наук, старший научный сотрудник отдела нейрофармакологии им. С.В. Аничкова. ФГБНУ «Институт экспериментальной медицины», Санкт-Петербург, Россия. E-mail:inessa.karpova@gmail.com

Сергей Георгиевич Цикунов — д-р мед. наук, профессор, заведующий лабораторией психофизиологии эмоций Физиологического отдела им. И.П. Павлова. ФГБНУ «Институт экспериментальной медицины», Санкт-Петербург, Россия. ORCID: https://orcid.org/0000-0002-7097-1940; e-mail: secikunov@yandex.ru

Дарья Владимировна Крицкая — аспирант физиологического отдела им. И.П. Павлова. ФГБНУ «Институт экспериментальной медицины», Санкт-Петербург, Россия. ORCID: https/orcid.org/0000-0002-6188-0318; e-mail: darya_uladzimirawna@mail.ru

Андрей Андреевич Лебедев — д-р биол. наук, профессор, заведующий лабораторией общей фармакологии отдела нейрофармакологии им. С.В. Аничкова. ФГБНУ «Институт экспериментальной медицины», Санкт-Петербург, Россия. E-mail: aalebedev-iem@rambler.ru

Илья Юрьевич Тиссен — канд. биол. наук, старший научный сотрудник отдела нейрофармакологии им. С.В. Аничкова. ФГБНУ «Институт экспериментальной медицины», Санкт-Петербург, Россия. E-mail: iljatis@mail.ru.

Сарнг Саналович Пюрвеев — аспирант отдела нейрофармакологии им. С.В. Аничкова, ФГБНУ «Институт экспериментальной медицины», Санкт-Петербург; ассистент кафедры патологической физиологии с курсом иммунопатологии, ФГБОУ ВО «Санкт-Петербургский государственный педиатрический медицинский университет» Минздрава России, Санкт-Петербург, Россия. E-mail: dr.purveev@gmail.com

Петр Дмитриевич Шабанов — д-р мед. наук, профессор, заведующий отделом нейрофармакологии им. С.В. Аничкова. ФГБНУ «Институт экспериментальной медицины», Санкт-Петербург, Россия. E-mail: pdshabanov@mail.ru

◆ Information about the authors

Eugenii R. Bychkov – MD, PhD, Head of the Laboratory of Chemistry and Pharmacology of Medicinal Compounds, Department of Neuropharmacology. Institute of Experimental Medicine, Saint Petersburg, Russia. E-mail: bychkov@mail.ru

Inessa V. Karpova – PhD (Physiology), Senior Researcher, Department of Neuropharmacology. Institute of Experimental Medicine, Saint Petersburg, Russia. E-mail: inessa.karpova@gmail.com

Sergey G. Tsikunov – MD, PhD, Dr. Sci. (Med.), Professor, Head of the Laboratory of Psychophysiology of Emotions, I.P. Pavlov Physiological Department. Institute of Experimental Medicine, Saint Petersburg, Russia. ORCID: https://orcid.org/0000-0002-7097-1940; e-mail: secikunov@yandex.ru

Darya V. Krytskaya – Postgraduate Student, I.P. Pavlov Physiological Department. Institute of Experimental Medicine, Saint Petersburg, Russia. ORCID: https/orcid.org/0000-0002-6188-0318; e-mail: darya_uladzimirawna@mail.ru

Andrei A. Lebedev – Dr. Biol. Sci. (Pharmacology), Head of the Laboratory of General Pharmacology, Department of Neuropharmacology. Institute of Experimental Medicine, Saint Petersburg, Russia. E-mail: aalebedev-iem@rambler.ru

Ilya Yu. Tissen – PhD (Physiology), Senior Researcher, Department of Neuropharmacology. Institute of Experimental Medicine, Saint Petersburg, Russia. E-mail: iljatis@mail.ru

Sarng Sanalovich Pyurveev – Postgraduate Student (Pharmacology), Department of Neuropharmacology, Institute of Experimental Medicine, Saint Petersburg, Russia; Assistant Professor, Department of Pathologic Physiology and Course Immunopathology, St. Petersburg State Pediatric Medical University, Ministry of Healthcare of the Russian Federation, Saint Petersburg, Russia. E-mail: dr.purveev@gmail.com

Petr D. Shabanov — MD, PhD, Dr. Sci. (Med.), Professor, Head of the S.V. Anichkov Departmen of Neuropharmacology. Institute of Experimental Medicine, Saint Petersburg, Russia. E-mail: pdshabanov@mail.ru

DOI: https://doi.org/10.17816/PED12643-53

ДИНАМИКА АНТИБИОТИКОРЕЗИСТЕНТНОСТИ СТАФИЛОКОККОВ В МНОГОПРОФИЛЬНОМ СТАЦИОНАРЕ

© Д.П. Гладин [1], Н.С. Козлова [2], А.М. Королюк [1], Н.Е. Баранцевич [3], И.А. Баранов [2], А.Р. Хайруллина [1], Е.П. Баранцевич [3]

[1] Санкт-Петербургский государственный педиатрический медицинский университет, Санкт-Петербург, Россия;

[2] Северо-Западный государственный медицинский университет им. И.И. Мечникова, Санкт-Петербург, Россия;

[3] Национальный медицинский исследовательский центр им. В.А. Алмазова, Санкт-Петербург, Россия

Для цитирования: Гладин Д.П., Козлова Н.С., Королюк А.М., Баранцевич Н.Е., Баранов И.А., Хайруллина А.Р., Баранцевич Е.П. Динамика антибиотикорезистентности стафилококков в многопрофильном стационаре // Педиатр. – 2021. – Т. 12. – № 6. – С. 43–53. https://doi.org/10.17816/PED12643-53

Поступила: 18.10.2021 Одобрена: 17.11.2021 Принята к печати: 29.12.2021

Актуальность. Стафилококки продолжают оставаться ведущими возбудителями инфекций, связанных с оказанием медицинской помощи, и изучение их антибиотикорезистентности по-прежнему актуально.

Цель — изучение антибиотикорезистентности госпитальных штаммов стафилококков в динамике.

Материалы и методы. Методом серийных микроразведений проведено определение чувствительности 554 штаммов стафилококков, выделенных от пациентов многопрофильного стационара, к 16 антимикробным препаратам.

Результаты. Среди стафилококков в стационаре превалировали антибиотикорезистентные культуры (85,4 %). Удельный вес метициллинрезистентных и полирезистентных штаммов был в пять раз выше (75,2 и 74,1 % соответственно) у коагулазонегативных стафилококков, чем у *Staphylococcus aureus* (14,2 и 15,4 %). Выявлено снижение удельного веса метициллин- и полирезистентных штаммов *S. aureus* в 2015–2016 гг. по сравнению с 2011–2012 гг. в полтора раза и увеличение доли метициллинрезистентных изолятов коагулазонегативных стафилококков на 50 %. В целом метициллинрезистентные культуры составили почти половину общего числа выделенных штаммов (48,7 %). Наибольшую активность в отношении стафилококков проявляли ванкомицин, даптомицин и тигециклин, а в отношении *S. aureus* еще и линезолид, к которым были чувствительны все выделенные культуры. Высокую активность в отношении *S. aureus* сохраняли также амикацин, фузидин, рифампицин и сульфаметоксазол/триметоприм. Минимальные ингибирующие концентрации (МИК) препаратов для стафилококков варьировали в широких интервалах от 0,06 до ⩾128 мг/л, при этом $МИК_{50}$ и $МИК_{90}$ большинства изученных препаратов в отношении *Staphylococcus epidermidis* были значительно выше по сравнению с *S. aureus*.

Заключение. Вариабельность устойчивости стафилококков к антимикробным препаратам в многопрофильном стационаре подтверждает необходимость проведения постоянного мониторинга их антибиотикорезистентности.

Ключевые слова: стафилококки; MRSA; MRSE; антибиотикорезистентность; метициллинрезистентность.

DYNAMICS OF RESISTANCE TO ANTIBIOTICS IN NOSOCOMIAL STAPHYLOCOCCI FROM MULTIDISCIPLINARY HOSPITAL

© Dmitry P. Gladin [1], Nadezhda S. Kozlova [2], Alexander M. Korolyuk [1], Natalia E. Barantsevich [3], Ilya A. Baranov [2], Alina R. Khairullina [1], Elena P. Barantsevich [3]

[1] St. Petersburg State Pediatric Medical University, Saint Petersburg, Russia;

[2] St. Petersburg State North-Western Medical University named after I.I. Mechnikov, Saint Petersburg, Russia;

[3] Almazov National Medical Research Centre, Saint Petersburg, Russia

For citation: Gladin DP, Kozlova NS, Korolyuk AM, Barantsevich NE, Baranov IA, Khairullina AR, Barantsevich EP. Dynamics of resistance to antibiotics in nosocomial staphylococci from multidisciplinary hospital. *Pediatrician (St. Petersburg)*. 2021;12(6):43-53. https://doi.org/10.17816/PED12643-53

Received: 18.10.2021 Revised: 17.11.2021 Accepted: 29.12.2021

Background. Staphylococci are still the leading causative agents of infections associated with healthcare, and the study of their antibiotic resistance is still relevant.

Aim. The research is aimed at study of antibiotic resistance of hospital strains of staphylococci in dynamics.

Materials and methods. Susceptibility to 16 antimicrobial agents was studied in 554 *Staphylococcus* strains, isolated from patients in a multidisciplinary medical centre. The method of serial microdilutions was used.

Results. Antibiotic-resistant strains prevailed (85.4%). Methicillin-resistance and multy-resistance were found to be more typical for coagulase-negative strains – 75.2% and 74.1% respectively, than for *Staphylococcus aureus* – 14.2% and 15.4% respectively. Methicillin-resistance and poly-resistance in *S. aureus* was found to decrease – it was 11.1% and 12.8% in 2015–2016 (17.1% and 17.9% respectively in 2011–2012). On the contrary, methicillin-resistance in coagulase-negative staphylococci strains during the same period increased 1.5 times. Totally, methicillin-resistant strains composed a half of the isolates – 48.7%. The studied *Staphylococcus* strains were susceptible to vancomycin, daptomycin, tigecycline. Resistance to linezolid and amikacin was 2.2% and 2.7% respectively. *S. aureus* strains were all susceptible to linezolid, fusidic acid, rifampicin, trimethoprim-sulfamethoxazole. Minimum inhibitory concentrations (MIC) of antibiotics for staphylococci varied in wide ranges from 0.06 to ⩾128 mg/l. For *S. aureus* and *S. epidermidis*, the MIC50 and MIC90 of only five drugs (benzylpenicillin, tigecycline, vancomycin, linezolid, and daptomycin) were the same, while the MIC_{50} and MIC_{90} of most of the other studied drugs against *S. epidermidis* were significantly higher compared to *S. aureus*.

Conclusion. The variability of resistance of staphylococci to antimicrobial drugs in a multidisciplinary hospital confirms the need for continuous monitoring of their antibiotic resistance.

Keywords: staphylococci; MRSA; MRSE; resistance to antibiotics; methicillin resistance.

АКТУАЛЬНОСТЬ

Успехи медицины последних десятилетий привели к появлению и развитию определенных тенденций в госпитальном секторе. Прежде всего, это широкое использование целого ряда медицинских девайсов, таких как искусственные суставы, протезы, сердечные клапаны, венозные катетеры, сосуды и т. п., а также увеличение в стационарах числа тяжелых и иммунокомпрометированных пациентов, для предупреждения инфицирования и лечения которых часто применяются различные антимикробные препараты (АМП) широкого спектра действия [8, 9, 13]. Все это приводит к селекции устойчивых к антибиотикам и дезинфектантам штаммов условно-патогенных бактерий, вызывающих в стационарах нозокомиальные, прежде всего гнойно-септические, инфекции различной локализации [8, 10, 12]. Среди таких возбудителей важное место занимают стафилококки, прежде всего *Staphylococcus aureus* [2, 7, 12, 14]. В России в отделениях с интенсивным использованием антибиотиков частота выделения *S. aureus* составляет 75 % среди всех грамположительных возбудителей [10, 12]. В отличие от внебольничных штаммов более половины госпитальных изолятов *S. aureus* являются метициллинрезистентными (MRSA) [4, 7, 14] с одновременной устойчивостью к нескольким АМП разных механизмов действия. Такие штаммы являются ведущими возбудителями инфекций хирургической раны, госпитальной пневмонии и бактериемии в стационарах [8–10].

Кроме этого, в развитии госпитальных инфекций увеличивается этиологическая роль коагулазоотрицательных стафилококков (КОС), 60–90 % клинических изолятов которых относятся к виду *Staphylococcus epidermidis* [4, 7, 11]. Для КОС, особенно *S. epidermidis*, характерна повышенная способность к адгезии к биотическим и абиотическим поверхностям, что позволяет им образовывать биопленки на поверхности медицинских девайсов и вызывать развитие эндокардитов, катетер-ассоциированных инфекций, воспалительных процессов в области протезов сердечных клапанов и суставов и т. п. [1, 5, 8, 9].

Превалированию *S. epidermidis* в больничной среде могут способствовать конкурентные преимущества последнего, позволяющие ему блокировать с помощью синтезируемых аутоиндукторов токсинообразование у большинства штаммов *S. aureus*, в то время как вещества, продуцируемые *S. aureus*, не препятствуют пролиферации *S. epidermidis* [5]. Помимо этого, способность к формированию биопленки приводит к увеличению в ее составе устойчивости к различным АМП, прежде всего ванкомицину, который отличается низкой диффузионной способностью и слабо проникает вглубь биопленки, а также появлению штаммов *S. epidermidis*, толерантных к ванкомицину [3, 8, 9, 18].

В ряде исследований отмечается также, что для штаммов MRSA характерно определенное снижение вирулентности, показанное в модели сепсиса на мышах, которое может быть связано с тем, что модификация клеточной стенки, характерная для метициллинрезистентности, влияет на систему *agr quorum-sensing* и приводит к уменьшению экспрессии цитолизинов [15]. (*Agr — accessory gen regulator* — система регуляции аксессуарного гена для контроля экспрессии генов, ответственных за формирование микробной биопленки и некоторых факторов вирулентности, в частности, гемолизинов и других цитолизинов.) Возможно, именно это снижает активность распространения MRSA во внебольничных условиях. Антибиотикорезистентность госпитальных изолятов КОС характеризуется пре-

валированием метициллин- и полирезистентных штаммов, а *S. epidermidis* служит резервуаром генов резистентности, таких как *SCCmec*, который может передаваться *S. aureus* и приводить к увеличению вирулентности как госпитальных, так и community-associated MRSA (CA-MRSA) [18]. Бытовой или CA-MRSA метициллинрезистентный стафилококк имеет mecA-резистентный ген 4-го и 5-го типов в хромосоме в отличие от внутрибольничного метициллинрезистентного стафилококка, у которого этот ген 1–3-го типов. По мнению некоторых авторов, устойчивость коагулазонегативных стафилококков, выделенных от пациента, к шести АМП и более может являться предиктором возникновения у него в дальнейшем бактериемии и сепсиса [19]. Учитывая высокий уровень резистентности стафилококков в госпитальных условиях к антимикробным препаратам разного механизма действия и его выраженную вариабельность в зависимости от географического расположения и времени изоляции [5, 14], очень важным представляется изучение антибиотикорезистентности этих микроорганизмов, особенно выделенных в многопрофильных стационарах, в динамике, что и стало *целью нашего исследования*.

МАТЕРИАЛЫ И МЕТОДЫ

В 2011–2012 и 2015–2016 гг. в многопрофильном стационаре Санкт-Петербурга при обследовании больных гнойно-септическими инфекциями из различного материала, включая пробы из стерильных и нестерильных локусов с признаками инфекции и колонизации, были выделены 554 штамма стафилококков, в том числе 240 культур *S. aureus*, 260 штаммов *S. epidermidis* и 54 культуры других коагулазонегативных стафилококков (табл. 1). Почти половина культур стафилококков была выделена из крови и венозных катетеров (46,6 %), в три раза меньшее количество — из дыхательной системы (14,6 %), ран (14,3 %) и мочевыделительной системы (9,4 %).

Идентификация этиологически значимых микроорганизмов осуществлялась фенотипически, а также по последовательности первых 500 пар нуклеотидов гена 16S РНК [6]. Определение чувствительности выделенных чистых культур стафилококков к антибиотикам проводилось методом серийных микроразведений в бульоне Мюллера – Хинтона с диапазоном концентраций от 0,015 до 128 мкг/мл [12].

Была определена чувствительность всех штаммов к 16 антибактериальным препаратам: пенициллину (Pn), оксациллину (Ox), ципрофлоксацину (Cip), моксифлоксацину (Mox), доксициклину (Dx), гентамицину (Gm), амикацину (Ak). кларитромицину (Clr), клиндамицину (Cld), фузидину (Fz), рифампицину (Rif), ванкомицину (Van), тигециклину (Tig), даптомицину (Dpt), линезолиду (Ln), сульфаметоксазолу/триметоприму (Stri). При оценке чувствительности стафилококков к антибиотикам вместо метициллина за счет большей стабильности при хранении использовали оксациллин, в этом случае термин «оксациллинрезистентность» является полным синонимом метициллинрезистентности. Был использован референтный штамм *S. aureus* ATCC 29213. Определение категорий чувствительности на основании полученных минимальных ингибирующих концентраций (МИК) проводили в соответствии с рекомендациями Европейского комитета по определению чувствительности к противомикробным препаратам (European Committee on Antimicrobial Susceptibility Testing, 2017) [17]. При отсутствии критериев оценки чувствительности к определенному АМП использовали критерии CLSI [16].

Таблица 1 / Table 1

Видовой состав стафилококков, выделенных в многопрофильном стационаре
Species of staphylococci isolated in multidisciplinary hospital

Виды / Species	Число штаммов / Number of strains		
	2011–2012 гг.	2015–2016 гг.	всего / total
Staphylococcus aureus	123	117	240
Staphylococcus epidermidis	158	102	260
Staphylococcus haemolyticus	3	20	23
Staphylococcus hominis	2	21	23
Staphylococcus warneri	3	1	4
Staphylococcus saprophyticus	3	–	3
Staphylococcus simulans	–	1	1
Всего / Total	292	262	554

РЕЗУЛЬТАТЫ И ОБСУЖДЕНИЕ

Стафилококки в многопрофильном стационаре были представлены семью видами, среди которых превалировали *S. epidermidis* (47,2 %) и *S. aureus* (43,1 %). Реже встречались другие коагулазоотрицательные стафилококки. Так, удельный вес *S. hominis* и *S. haemoliticus* составил по 4,1 %, *S. warneri, S. saprophyticus* и *S. simulans* были представлены единичными штаммами (0,7, 0,5 и 0,2 % соответственно). В 2015–2016 гг. по сравнению с 2011–2012 гг. в стационаре снизился удельный вес *S. epidermidis* (39,8 и 54,1 %) и увеличилась доля *S. hominis* и *S. haemoliticus* (7,8 и 0,7 %, 7,4 и 0,1 % соответственно). Удельный вес стафилококков других видов остался практически прежним, для *S. aureus* — 44,2 и 42,1 % соответственно. Интересно отметить, что в стационарах Российской Федерации, по данным исследования МАРАФОН [7], доля *S. aureus* среди возбудителей внутрибольничных инфекций в 2013–2014 гг. снизилась в полтора раза по сравнению с 2011–2012 гг. (11,0 и 16,7 %).

Удельный вес стафилококков, выделенных из крови (рис. 1), в 2015–2016 гг. (46,8 %) вырос по сравнению с 2011–2012 гг. (35,1 %) почти в полтора раза, доля штаммов, выделенных из мочевыделительной системы, напротив, снизилась более чем на 50 % (9,3 и 14,4 %). Интересно отметить, что среди стафилококков, выделенных с катетеров и клапанов, 82,6 % составили коагулазонегативные стафилококки с безусловным преобладанием *S. epidermidis* (64,7 %), что подтверждает данные об их преимущественном распространении при катетер-ассоциированных инфекциях [5].

Большая часть изученных культур (85,4 %) оказалась устойчива хотя бы к одному антибактериальному препарату, удельный вес таких штаммов был выше среди коагулазоотрицательных стафилококков (92,3 % для *S. epidermidis* и 92,6 % для других КОС), чем среди *S. aureus* (76,2 %).

Среди стафилококков превалировали культуры (рис. 2), устойчивые к пенициллину (80,3 %). Около половины штаммов были резистентны к оксациллину (48,7 %), кларитромицину (46,0 %), ципрофлоксацину (42,1 %) и моксифлоксацину (39,0 %). Активность моксифлоксацина в отношении стафилококков была лишь немного выше, чем ципрофлоксацина, что может быть связано с активным применением этого препарата в стационаре.

Удельный вес метициллинрезистентных культур среди *S. aureus, S. epidermidis* (MRSE) и других видов коагулазонегативных стафилококков представлен на рис. 3. Число таких штаммов среди коагулазонегативных стафилококков (75,2 %) в пять раз больше, чем среди *S. aureus* (14,2 %). В целом метициллинрезистентные культуры составили почти половину от общего числа выделенных штаммов. Отчетливо заметно снижение удельного веса метициллинрезистентных штаммов среди золотистого стафилококка в 2015–2016 гг. (11,1 %) по сравнению с 2011–2012 гг. (17,1 %) более чем в полтора раза. Аналогичные данные получены в исследовании МАРАФОН [7], анализ динамики удельного веса MRSA в стационарах России показал, что доля последнего постепенно увеличивалась с 33,4 % в 2001–2002 гг. до 54,4 % в 2006–2008 гг. и 66,9 % в 2011–2012 гг., а затем резко уменьшилась до 24,9 % в 2013–2014 гг.

В Европе удельный вес MRSA в целом снизился гораздо меньше (с 18,8 % в 2012 г. до 16,8 % в 2015 г.) и составил в 2015 г. от 0 до 57,2 % в разных странах, при этом его доля сильно зависела от географического расположения и была

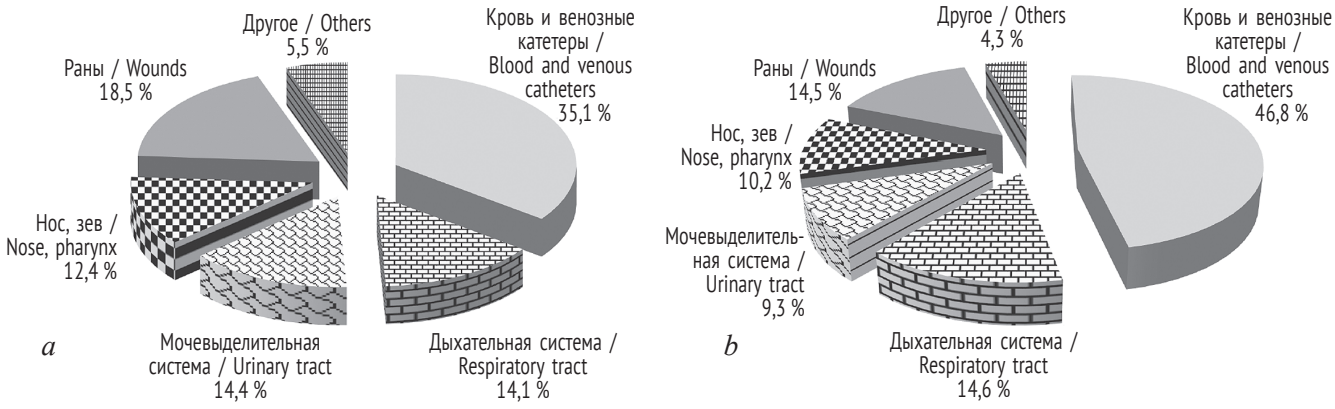

Рис. 1. Динамика удельного веса стафилококков, выделенных из разного материала от больных: *a* — 2011–2012 гг., *b* — 2015–2016 гг.

Fig. 1. Dynamics of the proportion of staphylococci isolated from various materials from patients: *a* – 2011–2012, *b* — 2015–2016

гораздо меньше в северных и значительно больше в южных и юго-восточных странах [14]. В то же время в Европе увеличивается удельный вес MRSA, вызывающих внебольничные заболевания, что говорит о проникновении и распространении госпитальных клонов во внебольничных условиях [14]. Обратная картина выявлена в нашем исследовании в отношении КОС, доля метициллинрезистентных изолятов которых увеличилась в 2015–2016 гг. в полтора раза, при этом как для *S. epidermidis*, так и для других видов КОС. Очевидно, что высокая частота встречаемости таких культур среди стафилококков ведет к сужению списка антибактериальных препаратов, используемых для лечения вызываемых ими инфекций.

Распределение среди метициллинрезистентных (MRSA) и метициллинчувствительных (MSSA) *S. aureus*, а также среди метициллинрезистентных (MRCNS) и метициллинчувствительных (MSCNS) коагулазонегативных стафилококков показывает, что наибольшее распространение в стационаре получили MRCNS, удельный вес которых в 2015–2016 гг. увеличился за счет MSCNS, доля MRSA и MSSA при этом изменилась незначительно (рис. 4).

Несколько реже выявлялись среди стафилококков культуры, устойчивые к сульфаметоксазолу/триметоприму (34,8 %) и гентамицину (31,2 %), еще реже — к клиндамицину (18,1 %), доксициклину (10,5 %), рифампицину (7,2 %) и фузидину (5,6 %). При этом сульфаметоксазол/триметоприм и рифампицин продемонстрировали *in vitro* высокую активность в отношении *S. aureus*, только 4 (1,7 %) и 2 (0,8 %) штамма которого соответственно оказались устойчивыми к этим препаратам. Была выявлена только одна культура *S. aureus*, устойчивая к фузидину. Редко встречались штаммы, резистентные к амикацину (2,7 %) и линезолиду (2,2 %), при этом все изученные культуры *S. aureus* были чувствительны к последнему.

Наибольшую активность в отношении стафилококков в нашем исследовании показали тигециклин, ванкомицин и даптомицин, к которым не было выявлено ни одного устойчивого штамма.

При сравнении чувствительности к отдельным препаратам *S. aureus* и *S. epidermidis* выявлено, что устойчивость ко всем изученным антибактериальным препаратам оказалась значительно выше у *S. epidermidis*. Исключение составил только амикацин, удельный вес резистентных штаммов к которому был одинаков у *S. aureus* (2,9 %) и *S. epidermidis* (3,1 %). Значительно выше, чем у *S. aureus*, была антибиотикорезистентность и других КОС.

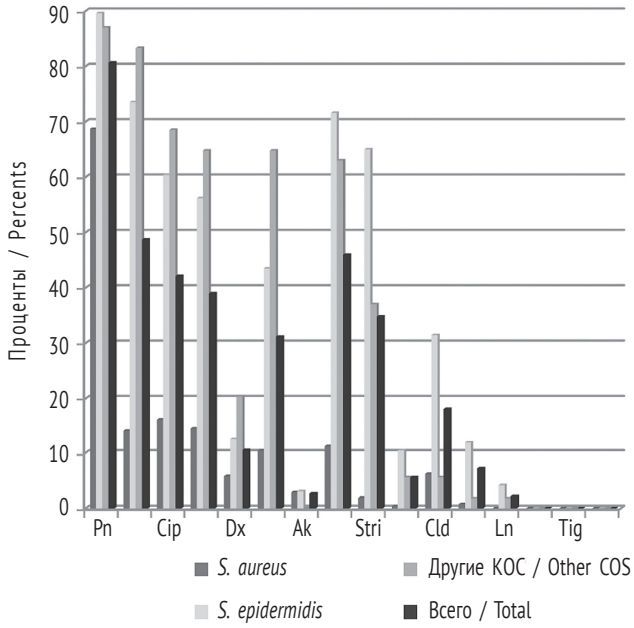

Рис. 2. Устойчивость стафилококков к отдельным антимикробным препаратам. Pn — пенициллин, Cip — ципрофлоксацин, Dx — доксициклин, Ak — амикацин, Stri — сульфаметоксазол/триметоприм, Cld — клиндамицин, Ln — линезолид, Tig — тигециклин. КОС — коагулазоотрицательные стафилококки

Fig. 2. Resistance of staphylococci to different antibiotics. Pn – penicillin, Cip – ciprofloxacin, Dx – doxycycline, Ak – amikacin, Stri – sulfamethoxazole/trimethoprim, Cld – clindamycin, Ln – linezolid, Tig – tigecycline. CNS – coagulase-negative staphylococci

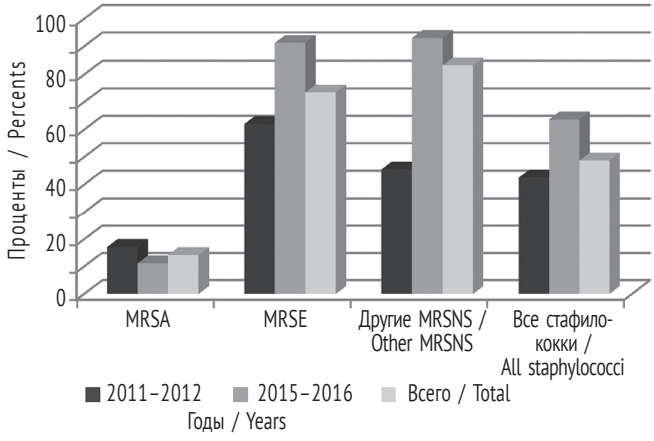

Рис. 3. Динамика удельного веса метициллинрезистентных штаммов стафилококков в 2011–2012 и 2015–2016 гг.

Fig. 3. Dynamics of the share of methicillin-resistant strains of staphylococci in 2011–2012 and 2015–2016

Выявлены отличия в удельном весе устойчивых к отдельным АМП штаммов стафилококков в стационаре в изученные промежутки времени: увеличилась доля изолятов, резистентных к пенициллину, оксациллину, гентамицину, клиндамицину

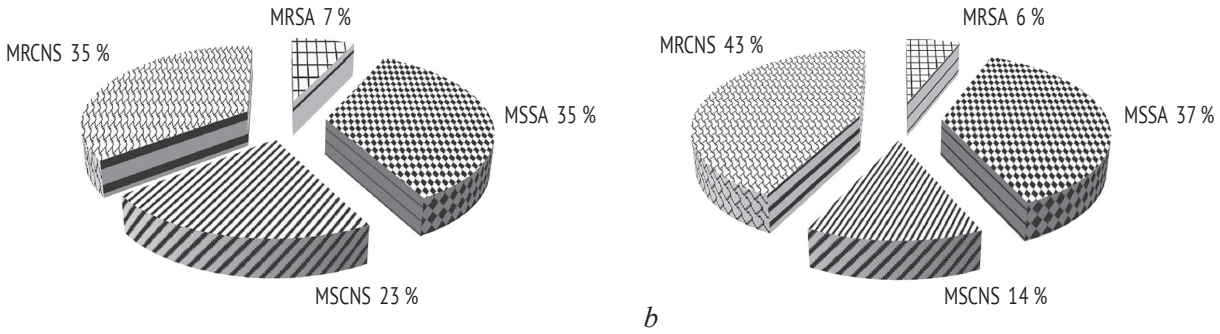

Рис. 4. Удельный вес метициллинрезистентных (MRSA), метициллинчувствительных (MSSA) *S. aureus*, метициллинчувствительных коагулазонегативных (MSCNS) и метициллинрезистентных коагулазонегативных (MRCNS) среди стафилококков: *a* — 2011–2012 гг., *b* — 2015–2016 гг.

Fig. 4. The proportions of MRSA, MSSA, MSCNS and MRCNS among staphylococci: *a* – 2011–2012, *b* — 2015–2016

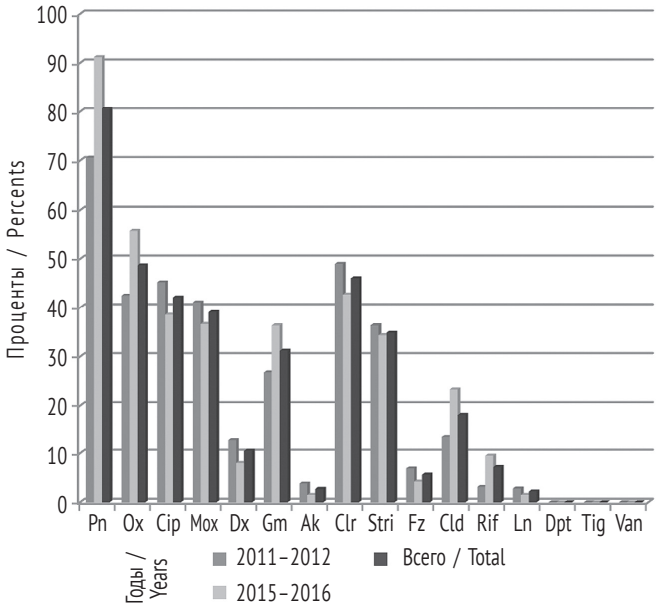

Рис. 5. Динамика устойчивости стафилококков к антимикробным препаратам в 2011–2012 и 2015–2016 гг. Здесь и на рис. 6–8: Pn — пенициллин, Ox — оксациллин, Cip — ципрофлоксацин, Mox — моксифлоксацин, Dx — доксициклин, Gm — гентамицин, Ak — амикацин, Clr — кларитромицин, Stri — сульфаметоксазол/триметоприм, Fz — фузидин, Cld — клиндамицин, Rif — рифампицин, Ln — линезолид, Dpt — даптомицин, Tig — тигециклин, Van — ванкомицин. КОС — коагулазоотрицательные стафилококки

Fig. 5. Dynamics of resistance of staphylococci to antimicrobial drugs in 2011–2012 and 2015–2016. Here and in fig. 6–8: Pn – penicillin, Ox – oxacillin, Cip – ciprofloxacin, Dx – doxycycline, Ak – amikacin, Stri – sulfamethoxazole/trimethoprim, Cld – clindamycin, Ln – linezolid, Tig – tigecycline, Mox – moxifloxacin, Gm – gentamicin, Clr – clarithromycin, Fz – fusidine, Rif – rifampicin, Dpt – daptomycin, Van – vancomycin. CNS – coagulase-negative staphylococci

и рифампицину, и в то же время несколько снизился удельный вес культур, устойчивых к фторхинолонам, доксициклину и кларитромицину (рис. 5), что может быть связано с особенностями применения АМП в стационаре в указанные промежутки времени.

Большая часть культур *S. aureus* (76,2 %) оказалась устойчива хотя бы к одному препарату. Чаще встречались штаммы, устойчивые к пенициллину (68,8 %). Как уже отмечалось, доля метициллинрезистентных штаммов была небольшой и составила 14,2 %. Такая же картина наблюдалась в отношении других АМП: так, к ципрофлоксацину были резистентны всего 16,2 % культур *S. aureus*, к моксифлоксацину — 14,6 %, кларитромицину — 11,2 %, к гентамицину — 10,4 %, клиндамицину — 6,2 % и доксициклину — 5,8 %.

Наибольшую активность в отношении золотистого стафилококка проявляли амикацин (2,9 % устойчивых изолятов), сульфаметоксазол/триметоприм (1,9 %), рифампицин (0,8 %) и фузидин (0,4 %), не было выявлено штаммов, устойчивых к тигециклину, даптомицину, линезолиду и ванкомицину. Выявлена отрицательная динамика удельного веса метициллинрезистентных штаммов *S. aureus*, он снизился в 2015–2016 гг. по сравнению с 2011–2012 гг. в полтора раза (рис. 6). Аналогичное снижение доли устойчивых культур произошло и к другим АМП — фторхинолонам, доксициклину, гентамицину, кларитромицину, сульфаметоксазолу/триметоприму и амикацину. Однако отрицательная динамика антибиотикорезистентности связана, прежде всего, со снижением распространенности в стационаре штаммов MRSA, при этом резистентность последних осталась на прежнем уровне. Одновременно увеличился удельный вес культур, устойчивых к пенициллину и клиндамицину, появились изоляты с резистентностью к рифампицину. В 2015–2016 гг. все выделенные штаммы были чувствительны к амикацину, фузидину, тигециклину, даптомицину, линезолиду и ванкомицину. В исследовании МАРАФОН, как и в проведенном нами исследовании, не было выявлено культур *S. aureus*, устойчивых к фузиди-

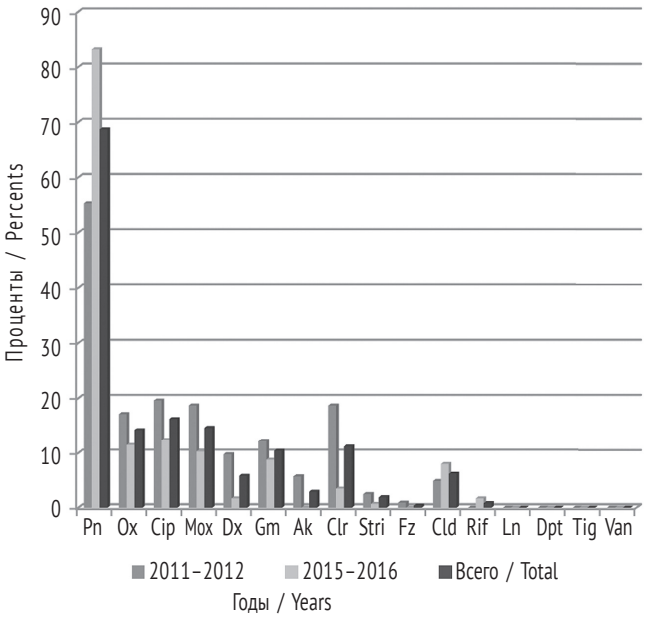

Рис. 6. Динамика устойчивости *S. aureus* к антимикробным препаратам в 2011–2012 и 2015–2016 гг.

Fig. 6. Dynamics of *S. aureus* resistance to antimicrobial drugs in 2011–2012 and 2015–2016

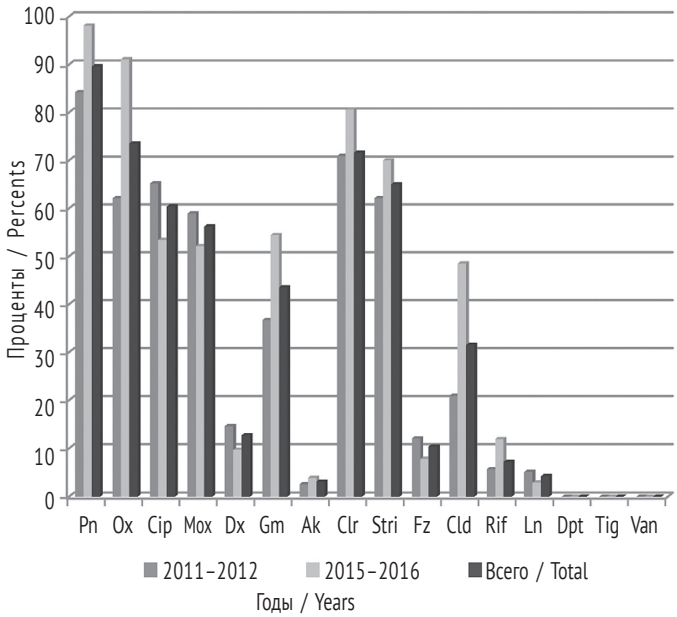

Рис. 7. Динамика устойчивости *S. epidermidis* к антимикробным препаратам в 2011–2012 и 2015–2016 гг.

Fig. 7. Dynamics of *S. epidermidis* resistance to antimicrobial drugs in 2011–2012 and 2015–2016

ну, тигециклину, линезолиду и ванкомицину [4]. В то же время в Европе уже регистрируются штаммы *S. aureus*, устойчивые к линезолиду [14], однако пока их удельный вес крайне незначительный (0,1 %).

Устойчивость к АМП у *S. epidermidis* была гораздо более выраженной. Подавляющая их часть была резистентна хотя бы к одному антибиотику (92,3 %). Удельный вес культур *S. epidermidis*, устойчивых к отдельным АМП, был значительно выше, чем среди *S. aureus*. Большинство изолятов было устойчиво к пенициллину (89,6 %), больше половины являлись метициллинрезистентными (73,5 %). Чаще встречались культуры, устойчивые к кларитромицину (71,6 %), сульфаметоксазолу/триметоприму (65,0 %), фторхинолонам (ципрофлоксацину — 60,4 %, моксифлоксацину — 56,2 %), гентамицину (43,5 %), клиндамицину (31,5 %). Значительно меньшая часть штаммов оказалась устойчивой к доксициклину (12,7 %), рифампицину (11,9 %) и фузидину (10,4 %). Наибольшую активность в отношении *S. epidermidis* проявляли линезолид (4,2 %), амикацин (3,1 %), а также тигециклин, даптомицин и ванкомицин, к которым были чувствительны все изученные культуры.

В отличие от *S. aureus*, удельный вес устойчивых к большинству АМП изолятов *S. epidermidis* в 2015–2016 гг. по сравнению с 2011–2012 гг. увеличился (рис. 7). В полтора раза возросла среди них доля метициллинрезистентных изолятов и штаммов, устойчивых к амикацину, более чем в два раза — к клиндамицину и рифампицину,

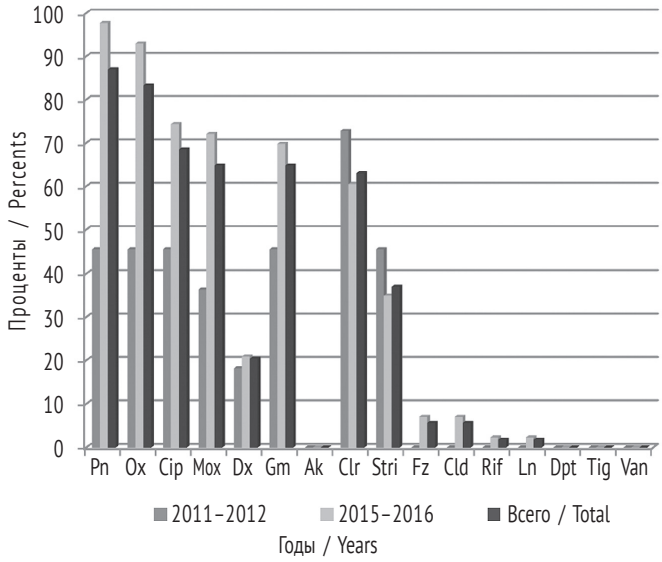

Рис. 8. Динамика устойчивости других коагулазоотрицательных стафилококков к антимикробным препаратам в 2011–2012 и 2015–2016 гг.

Fig. 8. Dynamics of resistance of other CNS to antimicrobial drugs in 2011–2012 and 2015–2016

в меньшей степени вырос удельный вес изолятов с резистентностью к пенициллину, гентамицину, кларитромицину, сульфаметоксазолу/триметоприму. В то же время уменьшилась доля штаммов, устойчивых к доксициклину, фузидину и линезолиду.

Устойчивость других коагулазонегативных стафилококков в стационаре также была на высоком уровне (рис. 8). Несмотря на выявленную

Таблица 2 / Table 2

Видовой состав стафилококков, выделенных в многопрофильном стационаре
Species of staphylococci isolated in multidisciplinary hospital

Антибиотик / Antibiotic	*S. aureus*, мг/л / mg/l		*S. epidermidis*, мг/л / mg/l	
	$МИК_{50}$ / MIC_{50}	$МИК_{90}$ / MIC_{90}	$МИК_{50}$ / MIC_{50}	$МИК_{90}$ / MIC_{90}
Пенициллин / Penicillin	≥128	≥128	≥128	≥128
Оксациллин / Oxacillin	0,5	≥128	≥128	≥128
Доксициклин / Doxycycline	0,25	1	2	16
Тигециклин / Tigecycline	0,125	0,5	0,125	0,5
Кларитромицин / Clarithromycin	0,125	32	64	≥128
Клиндамицин / Clindamycin	0,06	0,25	32	≥128
Сульфаметоксазол/триметоприм / Sulfamethoxazole/Trimethoprim	0,06	0,25	≥128	≥128
Ванкомицин / Vancomycin	1	1	1	1
Линезолид / Linezolid	1	2	1	2
Моксифлоксацин / Moxifloxacin	0,25	32	≥128	≥128
Ципрофлоксацин / Ciprofloxacin	0,5	64	≥128	≥128
Рифампицин / Rifampicin	0,25	0,5	0,06	64
Фузидин / Fusidin	0,06	0,25	0,125	8
Гентамицин / Gentamicin	0,5	32	64	≥128
Амикацин / Amikacin	1	2	1	8
Даптомицин / Daptomycin	0,25	1	0,5	1

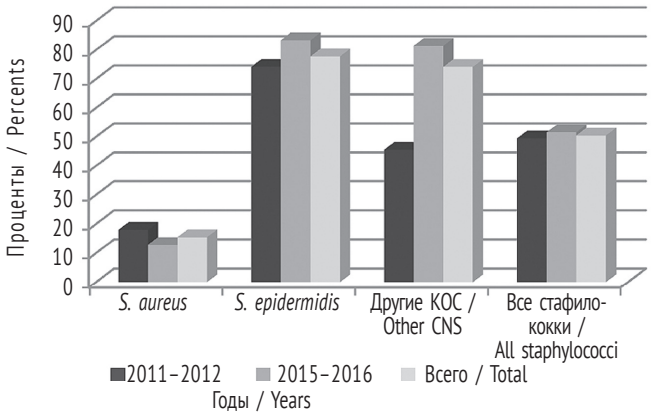

Рис. 9. Динамика удельного веса полирезистентных штаммов стафилококков в 2011–2012 и 2015–2016 гг.

Fig. 9. Dynamics of the proporions of multidrug-resistant staphylococcal strains in 2011–2012 and 2015–2016

тенденцию к увеличению удельного веса штаммов других КОС с резистентностью к большинству АМП в 2015–2016 гг. по сравнению в 2011–2012 гг. оценить достоверность различий в данном исследовании не представляется возможным ввиду ограниченного объема выборки.

Среди стафилококков в стационаре необходимо отметить высокий удельный вес полирезистентных культур (устойчивых к трем и более препаратам разного механизма действия) — 50,4 % (рис. 9). Доля таких культур среди *S. epidermidis* и других КОС была более чем в пять раз выше (77,7 и 74,1 % соответственно), чем среди *S. aureus* (15,4 %). Удельный вес полирезистентных изолятов стафилококков в 2015–2016 гг. (51,5 %) по сравнению с 2011–2012 гг. (49,4 %) практически не изменился, в то время как доля полирезистентных штаммов *S. aureus* уменьшилась в полтора раза (17,9 и 12,8 % соответственно), а удельный вес полирезистентных изолятов других КОС возрос почти двукратно (45,5 и 81,4 %). Доля таких культур среди *S. epidermidis* также увеличилась, но в меньшей степени (с 74,1 % в 2011–2012 гг. до 83,3 % в 2015–2016 гг.).

Минимальные ингибирующие концентрации (МИК) АМП для стафилококков варьировали в широких интервалах от 0,06 до ≥128 мг/л. $МИК_{50}$ и $МИК_{90}$ изученных АМП для штаммов *S. aureus* и *S. epidermidis* представлены в табл. 2. Для золотистого и эпидермального стафилококков одинаковыми оказались $МИК_{50}$ и $МИК_{90}$ только пяти АМП (пенициллина, тигециклина, ванкомицина, линезолида и даптомицина), в то время как $МИК_{50}$ и $МИК_{90}$ большинства остальных изученных препаратов в отношении *S. epidermidis* были значительно выше, по сравнению с *S. aureus*.

ЗАКЛЮЧЕНИЕ

Таким образом, среди стафилококков, выделенных в многопрофильном стационаре, превалировали антибиотикорезистентные культуры (85,4 %), которые чаще встречались среди *S. epidermidis* (92,3 %) и других коагулазоотрицательных стафилококков (92,6 %), чем среди *S. aureus* (76,2 %). Удельный вес метициллинрезистентных и полирезистентных штаммов был в пять раз выше у *S. epidermidis* (73,5 и 77,7 % соответственно) и всех КОС (75,2 и 74,1 % соответственно) по сравнению с *S. aureus* (14,2 и 15,4 %). Была выявлена динамика антибиотикорезистентности стафилококков в стационаре — отрицательная для *S. aureus* (уменьшение в 2015–2016 гг. по сравнению с 2011–2012 гг. в полтора раза доли метициллинрезистентных и полирезистентных изолятов) и положительная для коагулазоотрицательных стафилококков (увеличение удельного веса таких культур почти на 50 %). Уменьшение доли резистентных к ряду отдельных АМП культур *S. aureus* вызвано снижением частоты распространения среди них штаммов MRSA. Наибольшую активность в отношении стафилококков проявляли ванкомицин, даптомицин и тигециклин, к которым были чувствительны все изученные культуры. Из остальных АМП наибольшей активностью обладали линезолид и амикацин, к которым было выявлено всего 2,2 и 2,7 % устойчивых штаммов соответственно. Все штаммы *S. aureus* были чувствительны к линезолиду, высокую активность по отношению к ним сохраняли также фузидин, сульфаметоксазол/триметоприм и рифампицин. Вариабельность устойчивости стафилококков к антимикробным препаратам подтверждает необходимость проведения постоянного мониторинга их антибиотикорезистентности.

ДОПОЛНИТЕЛЬНАЯ ИНФОРМАЦИЯ

Вклад авторов. Все авторы подтверждают соответствие своего авторства международным критериям ICMJE (все авторы внесли существенный вклад в разработку концепции, проведение исследования и подготовку статьи, прочли и одобрили финальную версию перед публикацией).

Конфликт интересов. Авторы декларируют отсутствие явных и потенциальных конфликтов интересов, связанных с публикацией настоящей статьи.

Источник финансирования. Авторы заявляют об отсутствии внешнего финансирования при проведении исследования.

СПИСОК ЛИТЕРАТУРЫ

1. Алексеев В. В., Алипов А. Н., Андреев В. А. и др. Медицинские лабораторные технологии. Т. 2. Москва: ГЭОТАР-Медиа, 2013.
2. Гладин Д.П., Хайруллина А.Р., Королюк А.М., и др. Видовой состав и чувствительность к антибактериальным препаратам стафилококков, выделенных от пациентов многопрофильного детского стационара Санкт-Петербурга // Педиатр. 2021. Т. 12, № 4. С. 15–25. DOI: 10.17816/PED12415-25
3. Данилова Л.А., Башарина О.Б., Красникова Е.Н., и др. Справочник по лабораторным методам исследования. Москва: Питер, 2003. 733 с.
4. Козлова Н.С., Баранцевич Е.П., Баранцевич Н.Е, Гоик В.Г. Антибиотикорезистентность стафилококков, выделенных из крови // Научное обозрение. 2014. № 3. С. 184–190.
5. Козлова Н.С., Баранцевич Н.Е. Иванова Л.В., и др. Чувствительность к антибактериальным препаратам стафилококков, циркулирующих в многопрофильном стационаре // Проблемы медицинской микологии. 2015. Т. 17, № 4. С. 58–62.
6. Пестова Н.Е., Баранцевич Е.П., Рыбкова Н.С., и др. Изучение эффективности применения метода секвенирования ДНК по фрагменту гена 16s рРНК для идентификации микроорганизмов // Профилактическая и клиническая медицина. 2011. № 4. С. 54–55.
7. Романов А.В., Дехнич А.В., Сухорукова М.В., и др. Антибиотикорезистентность нозокомиальных штаммов *Staphylococcus aureus* в стационарах России: результаты многоцентрового эпидемиологического исследования «МАРАФОН» в 2013–2014 гг. // Клиническая микробиология и антимикробная химиотерапия. 2017. Т. 19, № 1. С. 57–62.
8. Руководство по медицинской микробиологии. Кн. III, Т. 1. Оппортунистические инфекции: возбудители и этиологическая диагностика / под ред. А.С. Лабинской, Н.Н. Костюковой. Москва: БИНОМ, 2013. 752 с.
9. Сбойчаков В.Б., Москалев А.В., Андреев В.А., и др. Медицинская микробиология. Санкт-Петербург: ВМедА, 2017. 448 с.
10. Светличная Ю.С., Колосовская Е.Н., Кафтырева Л.А., и др. Микробиологический мониторинг в системе эпидемиологического надзора за госпитальными инфекциями // Эпидемиология и вакцинопрофилактика. 2014. № 1. С. 9–14.
11. Степанов А.С., Васильева Н.В. Оценка распространенности механизмов устойчивости *Staphylococcus spp.* среди изолятов, выделенных из клинического материала // Проблемы медицинской микологии. 2016. Т. 18, № 3. С. 45–48.
12. Стратегия и тактика применения антимикробных средств в лечебных учреждениях России. Российские национальные рекомендации / под ред. В.С. Савельева, Б.Р. Гельфанда, С.В. Яковлева. Москва: БОРГЕС, 2012. 92 с.
13. Шихвердиев Н.Н., Хубулава Г.Г., Марченко С.П., и др. Выбор антибактериального препарата для мест-

ного применения при профилактике стернальной инфекции // Педиатр. 2017. Т. 8, № 2. С. 89–93. DOI: 10.17816/PED8289-93
14. Antimicrobial resistance surveillance in Europe. Annual report of European Antimicrobial resistance surveillance network (EARS-net). 2015. Stockholm: ECDC, 2017. 120 p.
15. Beceiro A., Tomas M., Bou G. Antimicrobial resistance and virulence: a successful or deleterious association in the bacterial world? *Clin Microbiol Rev*. 2013. Vol. 26, No. 2. P. 185–230. DOI: 10.1128/CMR.00059-12
16. CLSI. Performance Standards for Antimicrobial Susceptibility Testing; Twenty-second information supplement. 30th edition. CLSI document M100. V.40 (1). Wayne, PA: Clinical and Laboratory Standards Institute, 2020. 332 p.
17. EUCAST (2017). Guidance Document: Important considerations for breakpoint setting of antibiotic-inhibitor combinations. 2017. 4 p. Режим доступа: https://www.eucast.org/clinical_breakpoints/. Дата обращения: 01.10.2021.
18. Otto M. *Staphylococcus epidermidis* the "accidental" pathogen // Nat Rev Microbiol. 2009. Vol. 7, No. 8. P. 555–567. DOI: 10.1038/nrmicro2182
19. Raad I., Alrahwan A., Rolston K. *Staphylococcus epidermidis*: emerging resistance and need for alternative agents // Clin Infect Dis. 1998. Vol. 26, No. 5. P. 1182–1187. DOI: 10.1086/520285

REFERENCES

1. Alekseev VV, Alipov AN, Andreev VA, et al. Medicinskie laboratornye tekhnologii. Vol. 2. Moscow: GEOTAR-Media; 2013. (In Russ.)
2. Gladin DP, Hajrullina AR, Korolyuk AM, et al. Species composition and sensitivity to antibacterial drugs of staphylococci isolated from patients of a multidisciplinary children's hospital in St. Petersburg. *Pediatrician (St. Petersburg)*. 2021;12(4):15–25. (In Russ.) DOI: 10.17816/PED12415-25
3. Danilova LA, Basharina OB, Krasnikova EN, et al. Spravochnik po laboratornym metodam issledovaniya. Moscow: Piter; 2003. 733 p. (In Russ.)
4. Kozlova NS, Barantsevich EP, Barantsevich NE, Goik VG. Antibiotic resistance of staphylococci isolated from blood. *Nauchnoe Obozrenie*. 2014;3:184–190.
5. Kozlova NS, Barantsevich NE, Ivanova LV, et al. Susceptibility to antibiotics in nosocomial staphylococci from multidisciplinary hospital. *Problems in Medical Mycology*. 2015;17(4):58–62.
6. Pestova NE, Barantsevich EP, Rybkova NS, et al. Study of the effectiveness of DNA sequencing of the 16s rRNA gene fragment for the identification of microorganisms. *Preventive and Clinical Medicine*. 2011;(4): 57–59.
7. Romanov AV, Dekhnich AV, Sukhorukova MV, et al. Antimicrobial resistance of nosocomial staphylococcus aureus isolates in Russia: results of multicenter epidemiological study "marathon" 2013–2014. *Linical Microbiology and Antimicrobial Chemotherapy*. 2017;19(1):57–62.
8. Rukovodstvo po meditsinskoy mikrobiologii. Kn. III, T. 1. Opportunisticheskie infektsii: vozbuditeli i etiologicheskaya diagnostika. Labinskoy AS, Kostyukovoy NN, eds. Moscow: BINOM; 2013. 752 p.
9. Sbojchakov VB, Moskalev AV, Andreev VA, et al. Meditsinskaya mikrobiologiya. Saint Petersburg: VMedA; 2017. 448 p.
10. Svetlichnaya YuS, Kolosovskaya EN, Kaftyreva LA, et al. Microbiological monitoring in epidemiological surveillance for hospital infections. *Epidemiology and Vaccinal Prevention*. 2014;(1):9–14.
11. Stepanov AS, Vasil'eva NV. Widespread of *Staphylococcus spp.* resistance mechanisms in isolates from clinical specimens. *Problems in Medical Mycology*. 2016;18(3):45–48.
12. Strategiya i taktika primeneniya antimikrobnykh sredstv v lechebnykh uchrezhdeniyakh Rossii. Rossiyskie Natsional'nye Rekomendatsii. Savel'eva VS, Gel'fanda BR, Yakovleva SV, eds. Moscow: BORGES; 2012. 92 p.
13. Shihverdiev NN, Hubulava GG, Marchenko SP, et al. Choise of local antibacterial medications for prevention of sternal infection. *Pediatrician (St. Petersburg)*. 2017;8(2):89–93. (In Russ.) DOI: 10.17816/PED8289-93
14. Antimicrobial resistance surveillance in Europe. Annual report of European Antimicrobial resistance surveillance network (EARS-net). 2015. Stockholm: ECDC; 2017. 120 p.
15. Beceiro A, Tomas M, Bou G. Antimicrobial resistance and virulence: a successful or deleterious association in the bacterial world? *Clin Microbiol Rev*. 2013;26(2):185–230. DOI: 10.1128/CMR.00059-12
16. CLSI. Performance Standards for Antimicrobial Susceptibility Testing; Twenty-second information supplement. 30th edition. CLSI document M100. V.40 (1). Wayne, PA: Clinical and Laboratory Standards Institute; 2020. 332 p.
17. EUCAST (2017). Guidance Document: Important considerations for breakpoint setting of antibiotic-inhibitor combinations. 2017. 4 p. Available at: https://www.eucast.org/clinical_breakpoints/
18. Otto M. Staphylococcus epidermidis – the "accidental" pathogen. *Nat Rev Microbiol*. 2009;7(8):555–567. DOI: 10.1038/nrmicro2182
19. Raad I, Alrahwan A, Rolston K. *Staphylococcus epidermidis*: emerging resistance and need for alternative agents. *Clin Infect Dis*. 1998;26(5):1182–1187. DOI: 10.1086/520285

◆ Информация об авторах

Дмитрий Павлович Гладин — канд. мед. наук, доцент, заведующий кафедрой микробиологии, вирусологии и иммунологии. ФГБОУ ВО «Санкт-Петербургский государственный педиатрический медицинский университет» Минздрава России, Санкт-Петербург, Россия. E-mail: gladin1975@mail.ru

Надежда Сергеевна Козлова — канд. мед. наук, доцент кафедры медицинской микробиологиию. ГБОУ ВПО «Северо-Западный государственный медицинский университет им. И. И. Мечникова», Санкт-Петербург, Россия. E-mail: spbkns@gmail.com

Александр Михайлович Королюк — д-р мед. наук, профессор кафедры микробиологии, вирусологии и иммунологии. ФГБОУ ВО «Санкт-Петербургский государственный педиатрический медицинский университет» Минздрава России, Санкт-Петербург, Россия. E-mail: microb3@mail.ru

Наталья Евгеньевна Баранцевич — младший научный сотрудник научно-исследовательской лаборатории внутрибольничных инфекций. ФБГУ «Национальный медицинский исследовательский центр имени В. А. Алмазова» Минздрава России, Санкт-Петербург, Россия. E-mail: lenabara2003@inbox.ru

Илья Андреевич Баранов — студент лечебного факультета. ГБОУ ВПО «Северо-Западный государственный медицинский университет им. И.И. Мечникова» Минздрава России, Санкт-Петербург, Россия. E-mail: vodolaz74@yandex.ru

Алина Рамилевна Хайруллина — студентка факультета «Лечебное дело». ФГБОУ ВО «Санкт-Петербургский государственный педиатрический медицинский университет» Минздрава России, Санкт-Петербург, Россия. E-mail: alinka_1614@mail.ru

Елена Петровна Баранцевич — д-р мед. наук, профессор, заведующая Научно-исследовательской лабораторией внутрибольничных инфекций. ФБГУ «Национальный медицинский исследовательский центр им. В.А. Алмазова» Минздрава России, Санкт-Петербург, Россия. E-mail: lenabara2003@inbox.ru

◆ Information about the authors

Dmitry P. Gladin – MD, PhD, Associate Professor, Head of the Department of Microbiology, Virusology & Immunology. St. Petersburg State Pediatric Medical University, Ministry of Health of the Russian Federation, Saint Petersburg, Russia. E-mail: gladin1975@mail.ru

Nadezhda S. Kozlova – MD, PhD, Associate Professor of the Department of Medical Microbiology. North-Western State Medical University named after I.I. Mechnikov, Ministry of Health of the Russian Federation, Saint Petersburg, Russia. E-mail: spbkns@gmail.com

Alexander M. Korolyuk – MD, PhD, Dr. Sci. (Med.), Professor of the Department of Microbiology, Virusology & Immunology. St. Petersburg State Pediatric Medical University, Ministry of Health of the Russian Federation, Saint Petersburg, Russia. E-mail: microb3@mail.ru

Natalia E. Barantsevich – Junior Researcher, Research Laboratory of Nosocomial Infections. Almazov National Medical Research Centre, Ministry of Healthcare of the Russian Federation, Saint Petersburg, Russia. E-mail: lenabara2003@inbox.ru

Ilya A. Baranov – Student of faculty General Medicine. North-Western State Medical University named after I.I. Mechnikov, Ministry of Health of the Russian Federation, Saint Petersburg, Russia. E-mail: vodolaz74@yandex.ru

Alina R. Khairullina – Student of faculty General Medicine. St. Petersburg State Pediatric Medical University, Ministry of Health of the Russian Federation, Saint Petersburg, Russia. E-mail: alinka_1614@mail.ru

Elena P. Barantsevich – MD, PhD, Dr. Sci. (Med.), Professor, Head, Research Laboratory of Nosocomial Infections. Almazov National Medical Research Centre, Ministry of Healthcare of the Russian Federation, Saint Petersburg, Russia. E-mail: lenabara2003@inbox.ru

DOI: https://doi.org/10.17816/PED12655-62

МОРФОЛОГИЧЕСКИЕ ОСОБЕННОСТИ ЯИЧНИКОВ ПОТОМСТВА ЛАБОРАТОРНЫХ МЫШЕЙ, КОТОРЫМ ВВОДИЛИ ЭСТРОГЕНЫ ВО ВРЕМЯ БЕРЕМЕННОСТИ

© Р.Т. Сулайманова [1], Р.М. Хайруллин [1], А.И. Лебедева [2], Л.И. Сулайманова [3], Э.Д. Асхабова [4]

[1] Университет «Реавиз», Санкт-Петербург, Россия;

[2] Всероссийский центр глазной и пластической хирургии, Уфа, Россия;

[3] Городская поликлиника № 52 Департамента здравоохранения города Москвы, Москва, Россия;

[4] Городская клиническая больница № 15 им. О.М. Филатова Департамента здравоохранения города Москвы, Москва, Россия

Для цитирования: Сулайманова Р.Т., Хайруллин Р.М., Лебедева А.И., Сулайманова Л.И., Асхабова Э.Д. Морфологические особенности яичников потомства лабораторных мышей, которым вводили эстрогены во время беременности // Педиатр. – 2021. – Т. 12. – № 6. – С. 55–62. https://doi.org/10.17816/PED12655-62

Поступила: 12.10.2021 Одобрена: 17.11.2021 Принята к печати: 29.12.2021

Актуальность. Вопрос о воздействии женских половых гормонов и их аналогов на человека и экспериментальных животных представляет большой интерес в медицине.

Цель работы — изучение морфологических особенностей яичников потомства лабораторных мышей при введении эстрогенов материнскому организму.

Материалы и методы. Самок лабораторных мышей после фертилизации разделили на группы: две контрольные и две экспериментальные, которым на стадии развития гестации E11.5 было выполнено внутримышечное однократное введение экспериментальных доз эстрогенов. Первой экспериментальной группе вводили синтетический препарат синестрол в виде 2 % масляного раствора в общей дозе 50 мкг/кг (n = 5; С-50), первой контрольной группе вводили оливковое масло в дозе 0,2 мкг/кг (n = 5; МО). Второй экспериментальной группе был введен 0,0005 % масляный раствор фулвестранта 0,4 мл в дозе 100 мкг/кг (n = 5; Ф-100), вторая контрольная группа (n = 5; МК) получала стерильное касторовое масло в дозе 0,8 мкг/кг.

Обсуждение. В яичниках потомства первой экспериментальной группы С-50 наблюдаются стойкие морфологические изменения: увеличение средней площади коркового вещества, уменьшение показателей площади мозгового вещества, увеличение среднего количества желтых тел, увеличение среднего количества лютеиновых клеток в желтом теле, снижение суммарного количества фолликулов и атретических тел, свидетельствующие о нарушении процесса фолликулогенеза, увеличение среднего диаметра кровеносных сосудов, демонстрирующие усиление кровообращения. При введении препарата фулвестранта в дозе 100 мкг/кг во второй экспериментальной группе Ф-100 на срезе яичников потомства рассматриваются морфологические изменения в виде увеличения средней площади коркового вещества, уменьшения средней площади мозгового вещества, склерозирования стромального компонента, сопровождающегося перестройкой сосудистой сети с признаками атрезии и кистозного перерождения фолликулярного эпителия во вторичных и третичных фолликулах.

Выводы. Полученные результаты исследования подтверждают актуальность проблемы внедрения комплексных мероприятий, направленных на лимитирование воздействия вводимых в материнский организм препаратов эстрогенового ряда в период беременности, для предотвращения неблагоприятных эффектов на развитие яичников потомства.

Ключевые слова: синестрол; фулвестрант; яичники; лабораторные мыши; потомство; пренатальное введение.

MATERNAL BODY ESTROGEN EXPOSURE INFLUENCES THE MICE OFFSPRING OVARIES' MORPHOLOGY

© Rimma T. Sulaymanova [1], Radik M. Khayrullin [1], Anna I. Lebedeva [2], Luisa I. Sulaymanova [3], Eliza D. Askhabova [4]

[1] University "Reaviz", Saint Petersburg; Russia;

[2] All-Russian Eye and Plastic Surgery Center, Ufa, Russia;

[3] City Polyclinic No. 52 of the Department of Health of Moscow, Moscow, Russia;

[4] O.M. Filatov Municipal Clinical Hospital No. 15 of the Department of Health of Moscow, Moscow, Russia

For citation: Sulaymanova RT, Khayrullin RM, Lebedeva AI, Sulaymanova LI, Askhabova ED. Maternal body estrogen exposure influences the mice offspring ovaries' morphology. *Pediatrician (St. Petersburg).* 2021;12(6):55-62. https://doi.org/10.17816/PED12655-62

Received: 12.10.2021 Revised: 17.11.2021 Accepted: 29.12.2021

Background. The question of the effect of female sex hormones and their analogues on humans and experimental animals is of great interest in medicine.
Aim. The aim of the work was to study the morphological features of the ovaries of the offspring of laboratory mice during the administration of estrogens to the maternal body.
Materials and methods. Female laboratory mice after fertilization were divided into groups: two control and two experimental, which at the stage of development of gestation E11.5 underwent intramuscular, single administration of experimental doses of estrogens. The first experimental group was injected with the synthetic drug synestrol in the form of a 2% oil solution at a total dose of 50 mcg / kg (*n* = 5; S-50), the first control group was injected with olive oil at a dose of 0.2 μm/kg (*n* = 5). The second experimental group was injected with a 0.4 ml 0.0005% fulvestrant oil solution at a dose of 100 mcg/kg (*n* = 5; F-100), the second control group (*n* = 5) received sterile castor oil at a dose of 0.8 μm/kg.
Results. Persistent morphological changes are observed in the ovaries of the offspring of the first experimental group S-50: an increase in the average area of the cortical substance, a decrease in the area of the medulla, an increase in the average number of yellow bodies, an increase in the average number of luteal cells in the yellow body, a decrease in the total number of follicles and atretic bodies, indicating a violation of the folliculogenesis process, an increase in the average diameter of blood vessels demonstrating increased blood circulation. With the introduction of the drug fulvestrant 100 mcg / kg in the second experimental group F-100, morphological changes in the form of an increase in the average area of the cortical substance, a decrease in the average area of the medulla, sclerosis of the stromal component, accompanied by a restructuring of the vascular network with signs of atresia and cystic degeneration of the follicular epithelium in secondary and tertiary follicles are considered on a slice of the ovaries of the offspring.
Conclusions. The obtained results of the study confirm the urgency of the problem of implementing complex measures aimed at limiting the effects of estrogenetic drugs introduced into the maternal body during pregnancy, in order to prevent adverse effects on the development of the ovaries of offspring.

Keywords: synestrol; fulvestrant; ovaries; laboratory mice; offspring; prenatal exposure.

АКТУАЛЬНОСТЬ

Вопрос о воздействии женских половых гормонов и их аналогов на человека и экспериментальных животных представляет большой интерес в медицине [8, 16]. Эстроген, который вырабатывают яичники, является представителем женских стероидных половых гормонов и проявляет широкий спектр физиологических функций: регуляция менструального цикла, размножения, модуляция плотности костной ткани, функций мозга и мобилизация холестерина [17]. Биологические эффекты эстрогенов передаются в основном через взаимодействие с рецепторами эстрогенов [12, 14]. Вырабатываемые яичниками стероиды необходимы для адекватного роста и развития плода и поддержания баланса многих функций во время беременности [18]. Стероидогенез увеличивается на протяжении беременности. При осложненной беременности концентрация стероидных гормонов меняется. Недостаточная или повышенная концентрация стероидных гормонов провоцирует бесплодие, синдром поликистозных яичников, выкидыш, преэклампсию, гестационный сахарный диабет и преждевременные роды [15].

Несмотря на благотворное действие эндогенного эстрогена, устойчивое воздействие экзогенного эстрогена — значимый фактор риска канцерогенеза [11] их метаболитов на молекулярно-генетическом уровне в эстроген-чувствительных тканях, в том числе и в репродуктивных органах [9, 19]. Эндокринный дисбаланс матери увеличивает вероятность патологических изменений в репродуктивных органах [4], костно-мышечном аппарате, иммунной и нервной системах обоих полов [13].

В настоящее время количество существующих моделей провоцирующего действия эстрогенподобных веществ на организм человека и млекопитающих незначительно. Пренатальное исследование воздействия препаратов с эстрогенной активностью, а также изучение последствий их применения на потомство является актуальной задачей исследования.

Цель работы — изучение морфологических особенностей яичников потомства лабораторных мышей после введения эстрогенов материнскому организму во время беременности.

МАТЕРИАЛЫ И МЕТОДЫ

Исследование проведено на половозрелых лабораторных мышах массой 19–21 г, которые были получены в «Питомнике лабораторных животных» (Республика Башкортостан, Чишминский район, с. Горный, лицензия № 99-04-000097 от 25.01.2005, Федеральная служба по надзору в сфере здравоохранения и социального развития РФ). Условия вивария и содержание животных соответствовали «Методическим рекомендациям по содержанию лабораторных животных в виварии научно-исследовательских институтов и учебных заведений», другим санитарным нормам и требованиям ветеринарного контроля и надзора работ с лабораторными и экспериментальными животными.

После фертилизации беременных самок лабораторных мышей разделили на группы: две контроль-

ные и две экспериментальные, которым на стадии развития гестации E11.5 было выполнено внутримышечное однократное введение экспериментальных доз эстрогенов. Расчеты эффективности доз препарата производили в соответствии с коэффициентами для перерасчета доз веществ в мкг/кг для мышей [2, 3, 5–7]. Первой экспериментальной группе вводили однократно внутримышечно синестрол в виде 2 % масляного раствора в общей дозе 50 мкг/кг ($n = 5$; С-50), первой контрольной группе вводили оливковое масло в дозе 0,2 мкг/кг ($n = 5$; МО). Второй экспериментальной группе был введен 0,0005 % масляный раствор фулвестранта 0,4 мл в дозе 100 мкг/кг ($n = 5$; Ф-100), группа контроля ($n = 5$; МК) получала стерильное касторовое масло в дозе 0,8 мкг/кг.

По достижении постнатального возраста 90 дней потомство (по пять животных, рожденных от самок каждой группы) выводили из опыта в одну и ту же фазу эстрального цикла — в фазу диэструса. Для определения фазы эстрального цикла использовали влагалищные мазки, окрашенные по Романовскому и критерии, предложенные M.C. Cora и соавт. [10]. Все экспериментальные манипуляции выполнены в соответствии с Женевской конвенцией (Geneva, 1990), а также Хельсинкской декларацией Всемирной медицинской ассоциации о гуманном отношении к животным (2000). На работу получено разрешение экспертного совета по биомедицинской этике ГБОУ ВПО «Башкирский государственный медицинский университет» (протокол № 3 от 17.03.2014).

Объектом исследований служили яичники потомства лабораторных мышей, их извлекали и фиксировали в 10 % нейтральном забуференном формалине в течение 24 ч, подвергали стандартной гистологической обработке. Срезы толщиной 5–6 мкм окрашивали гематоксилином и эозином. Исследование, визуализацию и морфометрию гистологических препаратов производили с использованием инвертированного биологического микроскопа для лабораторных исследований Axioobserver со штативом D1 (Carl Zeiss Microscopy GmbH, Германия), со специализированным программным обеспечением ZEN2018 (микроскоп был предоставлен лабораторией клеточных культур Центральной научной исследовательской лаборатории Башкирского государственного медицинского университета). Фотосъемку гистологических препаратов производили цифровой камерой AxioCamMRc5 (Carl Zeiss, Япония).

Были определены следующие морфометрические показатели яичников: средняя площадь поперечного среза, средняя площадь коркового, мозгового веществ, средний диаметр кровеносных сосудов, средняя площадь желтых тел, среднее количество лютеиновых клеток в желтом теле на стандартной площади, среднее количество атретических фолликулов в яичнике на стандартной площади. Были также исследованы фолликулы на разных стадиях развития: примордиальные, первичные, вторичные, третичные на стандартной площади с дальнейшим сравнением полученных результатов с контрольной группой [1]. Всего приготовлено 97 гистологических микропрепаратов.

Статистическую обработку осуществляли с использованием программы Statistica 7.0 (StatSoft, США). По каждому параметру вычисляли среднее арифметическое значение и его стандартную ошибку ($M \pm SD$). Достоверность изменений оценивали с помощью *t*-критерия Стьюдента, различия определяли при достигнутом уровне значимости $p \leq 0,05$.

РЕЗУЛЬТАТЫ И ОБСУЖДЕНИЕ

При однократном пренатальном введении беременным самкам лабораторных мышей на стадии гестации E11.5 препарата синестрола в виде 2 % масляного раствора в дозе 50 мкг/кг в экспериментальной группе С-50 выявило статистически значимое увеличение средней площади поперечного среза яичников по центру через мозговое вещество и средней площади коркового вещества (см. таблицу, рис. 1). Статистически значимое уменьшение средней площади мозгового вещества наблюдается в экспериментальной группе С-50 ($31,5 \pm 2,3$ мкм^2), в отличие от группы контроля МО ($172,6 \pm 2,5$ мкм^2). Мозговое вещество хорошо васкуляризовано, в строме яичника наблюдается статистически значимое увеличение среднего диаметра кровеносных сосудов в экспериментальной группе С-50 ($31,0 \pm 1,6$ мкм), что свидетельствует об усилении их кровоснабжения, в контрольной группе МО ($22,0 \pm 3,7$ мкм), кровеносные сосуды проходят из мозгового вещества в корковое. Соединительнотканная основа среза яичников экспериментальной группы С-50 не упорядочена, образована коллагеновыми волокнами, клетками фибробластического ряда веретенообразной формы, в срезе наблюдалось перемещение фолликулов на периферию ближе к корковому веществу, сократилось на стандартной площади количество примордиальных, вторичных, третичных фолликулов ($5,4 \pm 1,7$; $4,2 \pm 1,1$; $3,0 \pm 0,7$). Среднее количество первичных фолликулов увеличилось в группе С-50 по сравнению с группой контроля МО. Среднее количество атретических фолликулов в экспериментальной группе С-50 и в группе

контроля МО примерно одинаковое. Желтые тела покрыты соединительнотканной капсулой, от которой к центру направляются тонкие прослойки, содержащие кровеносные и лимфатические сосуды. Обнаруженные желтые тела имеют неправильную форму. Наблюдается увеличение среднего количества желтых тел в экспериментальной группе С-50 (4,8 ± 1,3), в сравнении с группой контроля МО (2,2 ± 1,3). Статистически увеличивается среднее количество лютеиновых клеток в эксперименталь-

Таблица / Table

Анализ морфометрических показателей среза яичников на стандартной площади потомства при пренатальном однократном внутримышечном воздействии эстрогенов

Analysis of morphometric parameters of the ovarian section on the standard area of the offspring with prenatal, single, intramuscular exposure to estrogens

Показатель / Indication	Группы / Group			
	Контроль МО / Control (olive oil)	С-50 / S-50	Контроль МК / Control (castor oil)	Ф-100 / F-100
Средняя площадь поперечного среза яичников по центру органа, мкм^2 / Mean cross-sectional area of the ovaries in the center of the organ, μm^2	1249,2 ± 81,4	1628,3 ± 62,1*	964,5 ± 167,5	1122,3 ± 412,2
Средняя площадь коркового вещества среза яичников по центру органа, мкм^2 / Mean area of the cortical substance of the ovarian section in the center of the organ, μm^2	1076,6 ± 82,0	1596,7 ± 62,5*	862,8 ± 175,3	1273,7 ± 196,7*
Средняя площадь мозгового вещества среза яичников по центру органа, мкм^2 / Mean area of the medulla of the ovarian section in the center of the organ, μm^2	172,6 ± 2,5	31,5 ± 2,3*	101,7 ± 10,4	73,1 ± 22,6*
Средний диаметр кровеносных сосудов на стандартной площади среза яичников, мкм / Mean diameter of blood vessels on a standard ovarian incision area, μm	22,0 ± 3,7	31,0 ± 1,6*	21,5 ± 6,6	22 ± 6,6
Среднее количество примордиальных фолликулов на стандартной площади / Mean number of primordial follicles per standard area	8,0 ± 1,6	5,4 ± 1,7*	8,2 ± 3,7	11,0 ± 1,9
Среднее количество первичных фолликулов на стандартной площади / Mean number of primary follicles per standard area	3,4 ± 0,5	5,0 ± 1,2*	4,6 ± 1,5	7,6 ± 2,4*
Среднее количество вторичных фолликулов на стандартной площади / Mean number of secondary follicles per standard area	5,2 ± 2,9	4,2 ± 1,1	6,6 ± 1,5	10,0 ± 2,7*
Среднее количество третичных фолликулов на стандартной площади / Mean number of tertiary follicles per standard area	3,4 ± 0,9	3,0 ± 0,7	2,4 ± 1,1	3,6 ± 1,5
Среднее количество атретических фолликулов на стандартной площади / Mean number of atretic follicles per standard area	3,2 ± 0,8	3,0 ± 0,7	3,2 ± 1,3	7,4 ± 1,8*
Среднее количество желтых тел на стандартной площади / Mean number of yellow bodies in a standard area	2,2 ± 1,3	4,8 ± 1,3*	1,6 ± 1,1	3,2 ± 1,3
Среднее количество лютеиновых клеток в желтом теле на стандартной площади / Mean number of luteal cells in the yellow body per standard area	448,0 ± 91,0	622,2 ± 26,1*	465,8 ± 64,7	439 ± 20,4

* Выраженные эффекты значимы при $p \leq 0,05$. * Marked effects are significant at $p \leq 0.05$.

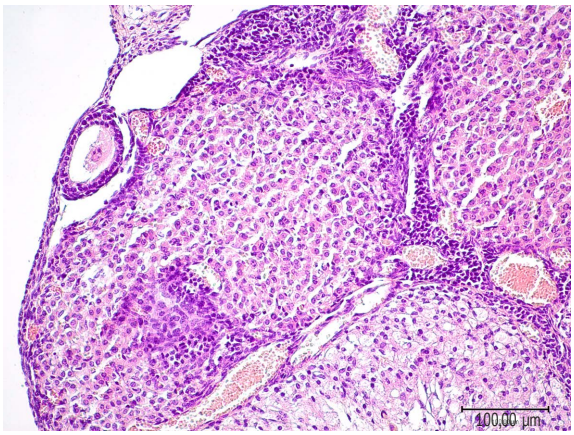

Рис. 1. Микрофотография препарата среза яичника потомства экспериментальной группы С-50. Окраска гематоксилином и эозином. Ув. ×100

Fig. 1. Microphoto of the ovarian section preparation of the offspring of the experimental group S-50. Stained with hematoxylin-eosin. Magnification ×100

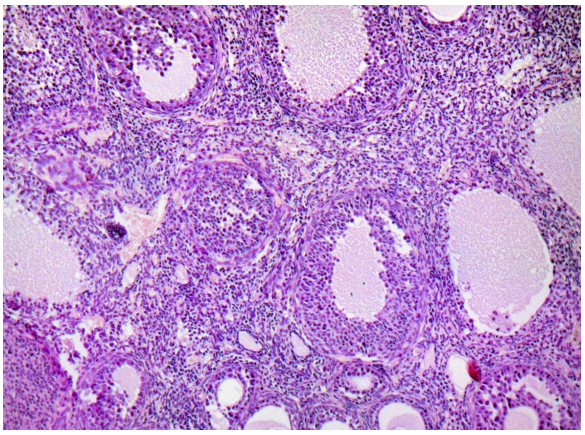

Рис. 2. Микрофотография препарата среза яичника потомства экспериментальной группы Ф-100. Окраска гематоксилином и эозином. Ув. ×100

Fig. 2. Micrograph of the preparation of the ovarian section in the offspring of the experimental group F-100. Stained with hematoxylin-eosin. Magnification ×100

ной группе С-50 (622,2 ± 26,1), тогда как в группе контроля МО этот показатель составил 448,0 ± 91,0.

После проведенных морфометрических исследований среза яичников потомства лабораторных мышей во второй экспериментальной группе при однократном внутримышечном пренатальном введении препарата фулвестранта в дозе 100 мкг/кг, Ф-100, установлено, что снаружи яичник окружен белочной оболочкой, состоящей из плотной волокнистой соединительной ткани, покрытой мезотелием. Средняя площадь поперечного среза яичников в экспериментальной группе Ф-100 увеличена, по сравнению с группой контроля МК (см. таблицу, рис. 2).

Под белочной оболочкой располагается корковое вещество, состоящее из плотно лежащих фибробластов и межклеточного вещества. Средняя площадь коркового вещества в экспериментальной группе значительно больше (1273,7 ± 196,7 мкм^2), чем в группе контроля МК (862,8 ± 175,3 мкм^2).

Мозговое вещество на срезе яичников представлено большим количеством неупорядоченных эластических волокон, гладкомышечных клеток. Средняя площадь мозгового вещества в экспериментальной группе Ф-100 составила 73,1 ± 22,6 мкм^2, в контрольной группе МК наблюдается увеличение данного показателя (101,7 ± 10,4 мкм^2).

При исследовании среднего диаметра сосудов среза яичников наблюдается склерозирование стромального компонента, приводящее к усилению кровоснабжения в виде перестройки сосудистой сети, выражающееся в увеличении среднего диаметра сосудов (22 ± 6,6 мкм) в экспериментальной группе Ф-100 в отличие от группы контроля МК (21,5 ± 6,6 мкм).

В корковом веществе на срезе яичников фолликулы находятся на разных стадиях развития: от примордиальных, первичных, вторичных, до зрелых третичных фолликулов, отмечается статистически значимое увеличение в экспериментальной группе Ф-100 в отличие от контрольной группы МК. На гистологическом срезе яичников экспериментальной группы наблюдаются кистозные изменения в фолликулах разных уровней развития. Среднее количество атретических фолликулов на срезе яичников в экспериментальной группе Ф-100 почти в два раза больше, чем в группе контроля МК.

Обнаруженные желтые тела имеют овальные или округлые формы. Проведенные исследования выявили, что в экспериментальной группе Ф-100 среднее количество желтых тел статистически увеличивается (3,2 ± 1,3) в отличие от группы контроля МК (1,6 ± 1,1). Среднее количество лютеиновых клеток в желтом теле на стандартной площади яичника в экспериментальной группе Ф-100 уменьшается, в сравнении с группой контроля МК.

ВЫВОДЫ

Таким образом, анализ морфометрических показателей среза яичников при пренатальном однократном внутримышечном воздействии синестрола в экспериментальной группе С-50, по сравнению с контрольной группой (МО), показал: увеличение средней площади коркового вещества среза яичников на 48,3 % ($p \leq 0,05$); уменьшение средней площади мозгового вещества на 81,7 % ($p \leq 0,05$); увеличение среднего диаметра кровеносных сосудов на 40,9 % ($p \leq 0,05$), демонстрирующее усиление кровообращения в органе; снижение среднего

количества примордиальных фолликулов на 32,5 % ($p \leq 0,05$); увеличение среднего количества первичных фолликулов на стандартной площади на 47,1 % ($p \leq 0,05$), свидетельствующее о нарушении процесса фолликулогенеза; увеличение среднего количества желтых тел в два раза ($p \leq 0,05$); увеличение среднего количества лютеиновых клеток в желтом теле на 38,8 % ($p \leq 0,05$).

Морфометрическая оценка показателей среза яичников потомства лабораторных мышей при пренатальном однократном внутримышечном воздействии фулвестранта в экспериментальной группе Ф-100, по сравнению с контрольной группой (МК), показала: увеличение средней площади коркового вещества на 47,6 % ($p \leq 0,05$); уменьшение средней площади мозгового вещества на 28,1 % ($p \leq 0,05$); увеличение среднего количества первичных фолликулов на 65,2 % ($p \leq 0,05$); увеличение среднего количества вторичных фолликулов на 51,5 % ($p \leq 0,05$); увеличение среднего числа атретических фолликулов в два раза ($p \leq 0,05$). На срезе яичников наблюдается склерозирование стромального компонента, сопровождающееся перестройкой сосудистой сети с признаками атрезии и кистозного перерождения во вторичных и третичных фолликулах.

Полученные результаты исследования подтверждают актуальность проблемы внедрения комплексных мероприятий, направленных на лимитирование воздействия вводимых в материнский организм препаратов эстрогенового ряда в период беременности, для предотвращения неблагоприятных эффектов на развитие яичников потомства.

ДОПОЛНИТЕЛЬНАЯ ИНФОРМАЦИЯ

Вклад авторов. Все авторы подтверждают соответствие своего авторства международным критериям ICMJE (все авторы внесли существенный вклад в разработку концепции, проведение исследования и подготовку статьи, прочли и одобрили финальную версию перед публикацией).

Конфликт интересов. Авторы декларируют отсутствие явных и потенциальных конфликтов интересов, связанных с публикацией настоящей статьи.

Источник финансирования. Авторы заявляют об отсутствии внешнего финансирования при проведении исследования.

СПИСОК ЛИТЕРАТУРЫ

1. Автандилов Г.Г. Медицинская морфометрия. Руководство. Москва: Медицина, 1990. 384 с.
2. Арзамасцев Е.В., Гуськова Т.А., Березовская И.В. и др. Методические указания по изучению общетоксического действия фармакологических веществ / под ред. Р.У. Хабриева. Москва: Медицина, 2005. С. 41–54.
3. Гуськова Т.А. Доклиническое токсикологическое изучение лекарственных средств как гарантия безопасности проведения их клинических исследований // Токсикологический вестник. 2010. № 5(104). С. 2–6.
4. Сулайманова Р.Т. Аногенитальное расстояние как биомаркер пренатального действия эстрогенов и риска развития репродуктивных нарушений потомства // Журнал анатомии и гистопатологии. 2021. Т. 10, № 2. С. 38–42. DOI: 10.18499/2225-7357-2021-10-2-38-42
5. Патент на изобретение РФ № 2722988/ 05.06.2020. Сулайманова Р.Т., Мурзабаев Х.Х., Рахматуллина И.Р., и др. Способ моделирования проканцерогенного действия фулвестранта на яичник потомства женского пола у лабораторных мышей. Режим доступа: https://patenton.ru/patent/RU2722988C1. Дата обращения: 12.11.2021.
6. Патент на изобретение РФ № 2676437/ 09.01.2018. Сулайманова Р.Т., Хайруллин Р.М., Имаева А.К. и др. Способ моделирования проканцерогенного действия синестрола на яичники потомства женского пола у лабораторных мышей. Режим доступа: https://patenton.ru/patent/RU2676437C1
7. Хабриев Р.У. Руководство по экспериментальному (доклиническому) изучению новых фармакологических веществ. Москва: Медицина, 2005. С. 49–51.
8. Юсупова Л.Р., Сулайманова Р.Т., Магадеев Т.Р., и др. О факторе риска развития рака молочной железы, связанном с пренатальным обменом эстрогенов // Фундаментальные исследования. 2013. № 10–1. С. 130–135.
9. Bromer J.G., Zhou Y., Taylor M.B., et al. Bisphenol-A exposure in utero leads to epigenetic alterations in the developmental programming of uterine estrogen response // FASEB J. 2010. Vol. 24, No. 7. P. 2273–2280. DOI: 10.1096/fj.09-140533
10. Cora M.C., Kooistra L., Travlos G. Vaginal Cytology of the Laboratory Rat and Mouse: Review and Criteria for the Staging of the Estrous Cycle Using Stained Vaginal Smears // Toxicologic Pathology. 2015. Vol. 43, No. 6. P. 776–793. DOI: 10.1177/0192623315570339
11. Chandhoke G., Shayegan B., Hotte S.J. Exogenous estrogen therapy, testicular cancer, and the male to female transgender population: a case report // J Med Case Rep. 2018. Vol. 12, No. 1. P. 373. DOI: 10.1186/s13256-018-1894-6
12. Hatsumi T., Yamamuro Y. Downregulation of estrogen receptor gene expression by exogenous 17beta-estradiol in the mammary glands of lactating mice // Exp Biol Med (Maywood). 2006. Vol. 231, No. 3. P. 311–316. DOI: 10.1177/153537020623100311
13. Iguchi T., Watanabe H., Katsu Y. Developmental effects of estrogenic agents on mice, fish, and frogs:

a mini-review // Horm Behav. 2001. Vol. 40, No. 2. P. 248–251. DOI: 10.1006/hbeh.2001.1675
14. Korach K.S., Couse J.F., Curtis S.W., et al. Estrogen receptor gene disruption: molecular characterization and experimental and clinical phenotypes // Recent Prog Horm Res. 1996. Vol. 51. P. 159–186.
15. Makieva S., Hutchinson L.J., Rajagopal S.P., et al. Androgen-induced relaxation of uterine myocytes is mediated by blockade of both ca(2þ) flux and mlc phosphorylation // J Clin Endocrinol Metab. 2016. Vol. 101, No. 3. P. 1055–1065. DOI: 10.1210/jc.2015-2851
16. Li S., Jiang K., Li J., et al. Estrogen enhances the proliferation and migration of ovarian cancer cells by activating transient receptor potential channel C3 // J Ovarian Res. 2020. Vol. 13, No. 1. P. 20. DOI: 10.1186/s13048-020-00621-y
17. Liang J., Shang Y. Estrogen and cancer // Annu Rev Physiol. 2013. Vol. 75. P. 225–240. DOI: 10.1146/annurev-physiol-030212-183708
18. Sulaymanova R.T. Effect of the prenatal action of fulvestrant on the ovaries of the offspring of laboratory mice December // RUDN Journal of Medicine. 2021. Vol. 25, No. 3. P. 256–262. DOI: 10.22363/2313-0245-2021-25-3-256-262
19. Soto A.M., Maffini M.V., Sonnenschein C. Neoplasia as development gone awry: the role of endocrine disruptors // Int J Androl. 2008. Vol. 31, No. 2. P. 288–293. DOI: 10.1111/j.1365-2605.2007.00834.x

REFERENCES

1. Avtandilov GG. Meditsinskaya morfometriya. Rukovodstvo. Moscow: Meditsina; 1990. 384 p. (In Russ.)
2. Arzamastsev EV. Metodologicheskiye ukazaniya po izucheniyu obshchetoksicheskogo deystviya farmakologicheskikh veshchestv. Harbiev RU, ed. (In Russ.) Moscow: Medocina; 2005 C. 41–45.
3. Gus'kova TA. A Preclinical toxicological study of drugs as a guarantee of their safe clinical investigations. (In Russ.) *Toxicological Review*. 2010;(5(104)):2–6.
4. Sulaymanova RT. Anogenital distance as a biomarker of the prenatal action of estrogens and the risk of developing reproductive disorders of offspring. *Journal of Anatomy and Histopathology*. 2021;10(2):38–42. (In Russ.) DOI: 10.18499/2225-7357-2021-10-2-38-42
5. Patent RU № 2722988/ 05.06.2020. Sulaymanova RT, Murzabaev HK, Rahmatullina IR, et al. Method for simulating the procarcinogenic action of fulvestrant on female descendants ovary in laboratory mice. (In Russ.) Available from: https://patenton.ru/patent/RU2722988C1. Accessed: 12.11.2021
6. Patent RU № 2676437/ 09.01.2018. Sulaymanova RT, Khayrullin RM, Imaeva AK, et al. Method for modeling pro-carcinogenic effect of synoestrol on the ovaries of the female offspring of laboratory mice. (In Russ.) Available from: https://patenton.ru/patent/RU2676437C1
7. Khabriev RU. Rukovodstvo po eksperimental'nomu (doklinicheskomu) izucheniyu novykh farmakologicheskikh veshchestv. 2005:49–51. (In Russ.)
8. Yusupova LR, Sulaymanova RT, Magadeev TR, et al. About the risk factor for breast cancer associated with prenatal estrogen metabolism. *Fundamental'nye issledovaniya*. (In Russ.) 2013;10(1):130–135.3.
9. Bromer JG, Zhou Y, Taylor MB, et al. Bisphenol-A exposure in utero leads to epigenetic alterations in the developmental programming of uterine estrogen response. *FASEB J*. 2010;24(7):2273–2280. DOI: 10.1096/fj.09-140533
10. Cora MC, Kooistra L, Travlos G. Vaginal Cytology of the Laboratory Rat and Mouse: Review and Criteria for the Staging of the Estrous Cycle Using Stained Vaginal Smears. *Toxicologic Pathology*. 2015;43(6):776–793. DOI: 10.1177/0192623315570339
11. Chandhoke G, Shayegan B, Hotte SJ. Exogenous estrogen therapy, testicular cancer, and the male to female transgender population: a case report. *J Med Case Rep*. 2018;12(1):373. DOI: 10.1186/s13256-018-1894-6
12. Hatsumi T, Yamamuro Y. Downregulation of estrogen receptor gene expression by exogenous 17beta-estradiol in the mammary glands of lactating mice. *Exp Biol Med (Maywood)*. 2006;231(3):311–316. DOI: 10.1177/153537020623100311
13. Iguchi T, Watanabe H, Katsu Y. Developmental effects of estrogenic agents on mice, fish, and frogs: a mini-review. *Horm Behav*. 2001;40(2):248–251. DOI: 10.1006/hbeh.2001.1675
14. Korach KS, Couse JF, Curtis SW, et al. Estrogen receptor gene disruption: molecular characterization and experimental and clinical phenotypes. *Recent Prog Horm Res*. 1996;51:159–186.
15. Makieva S, Hutchinson LJ, Rajagopal SP, et al. Androgen-induced relaxation of uterine myocytes is mediated by blockade of both ca(2þ) flux and mlc phosphorylation. *J Clin Endocrinol Metab*. 2016;101(3):1055–1065. DOI: 10.1210/jc.2015-2851
16. Li S, Jiang K, Li J, et al. Estrogen enhances the proliferation and migration of ovarian cancer cells by activating transient receptor potential channel C3. *J Ovarian Res*. 2020;13(1):20. DOI: 10.1186/s13048-020-00621-y
17. Liang J, Shang Y. Estrogen and cancer. *Annu Rev Physiol*. 2013;75:225–240. DOI: 10.1146/annurev-physiol-030212-183708
18. Sulaymanova RT. Effect of the prenatal action of fulvestrant on the ovaries of the offspring of laboratory mice December. *RUDN Journal of Medicine*. 2021;25(3):256–262. DOI: 10.22363/2313-0245-2021-25-3-256-262
19. Soto AM, Maffini MV, Sonnenschein C. Neoplasia as development gone awry: the role of endocrine disruptors. *Int J Androl*. 2008;31(2):288–293. DOI: 10.1111/j.1365-2605.2007.00834.x

◆ Информация об авторах

Римма Тагировна Сулайманова — канд. биол наук, доцент кафедры медико-биологических дисциплин. Университет «Реавиз», Санкт-Петербург, Россия. ORCID: https://orcid.org/0000-0002-1658-9054; eLibrary SPIN: 4933-2131; e-mail: rimma2006@bk.ru

Радик Магзинурович Хайруллин — д-р мед. наук, профессор кафедры морфологии и патологии. Университет «Реавиз», Санкт-Петербург, Россия. E-mail: r.m.hayrullin@reaviz.online

Анна Ивановна Лебедева — д-р биол. наук, старший научный сотрудник научно-исследовательского отдела морфологии. Всероссийский центр глазной и пластической хирургии Минздрава России, Уфа, Россия E-mail: Jeol02@mail.ru

Луиза Изатуллаевна Сулайманова — врач-терапевт. Государственное бюджетное учреждение здравоохранения «Городская поликлиника № 52 Департамента здравоохранения города Москвы», Москва, Россия. E-mail: lsulajmanova@bk.ru

Элиза Джабраиловна Асхабова — врач-терапевт. Государственное бюджетное учреждение здравоохранения города Москвы «Городская клиническая больница № 15 им. О.М. Филатова Департамента здравоохранения города Москвы», Москва, Россия. E-mail: eliza_askhabova92@mail.ru

◆ Information about the authors

Rimma T. Sulaymanova – PhD, Cand. Sci. (Biol.), Associate Professor of the Department of Medical and Biological Disciplines. University “Reaviz”, Saint Petersburg, Russia. ORCID: https://orcid.org/0000-0002-1658-9054; eLibrary SPIN: 4933-2131; e-mail: rimma2006@bk.ru

Radik M. Khayrullin – MD, PhD, Dr. Sci. (Med.), Professor of the Department of Morphology and Pathology. University “Reaviz”, Saint Petersburg, Russia. E-mail: r.m.hayrullin@reaviz.online

Anna I. Lebedeva – Dr. Sci. (Biol.), Senior Researcher of the Research Department of Morphology, All-Russian Center for Eye and Plastic Surgery of the Ministry of Health of the Russian Federation, Ufa, Russia. E-mail: Jeol02@mail.ru

Luisa I. Sulaymanova – Pediatrician. State Budgetary Healthcare Institution “City Polyclinic No. 52 of the Department of Health of Moscow”, Moscow, Russia. E-mail: lsulajmanova@bk.ru

Eliza D. Askhabova – Pediatrician. State Budgetary Institution of Health Care in Moscow “Municipal Clinical Hospital No. 15 name after O.M. Filatov of the Department of Health of Moscow”, Moscow, Russia. E-mail: eliza_askhabova92@mail.ru

DOI: https://doi.org/10.17816/PED12663-76

ЭПИДЕМИОЛОГИЧЕСКИЕ И КЛИНИКО-ЛАБОРАТОРНЫЕ ОСОБЕННОСТИ COVID-19 У ПАЦИЕНТОВ ДЕТСКОГО ВОЗРАСТА

© Н.А. Белых, О.А. Соловьева, Н.А. Аникеева

Рязанский государственный медицинский университет им. акад. И.П. Павлова, Рязань, Россия

Для цитирования: Белых Н.А., Соловьева О.А., Аникеева Н.А. Эпидемиологические и клинико-лабораторные особенности COVID-19 у пациентов детского возраста // Педиатр. – 2021. – Т. 12. – № 6. – С. 63–76. https://doi.org/10.17816/PED12663-76

Поступила: 21.10.2021 Одобрена: 15.11.2021 Принята к печати: 29.12.2021

В статье представлены современные данные об основных патогенетических механизмах и особенностях новой коронавирусной инфекции, обусловленной вирусом SARS-CoV-2. В обзоре выделены основные эпидемиологические особенности инфицирования SARS-CoV-2 детей в различные возрастные периоды, особенности иммунного ответа и варианты течения заболевания с поражением легких, а также других органов и систем. Освещены клинико-лабораторные особенности течения новой коронавирусной инфекции у детей. Установлено, что у детей реже, чем у взрослых, развивается тяжелое течение COVID-19. Более 95 % всех случаев заболевания варьируют от бессимптомного течения до клинических проявлений легкой и средней степени тяжести. Около 2 % пациентов детского возраста нуждаются в госпитализации, в том числе в отделение интенсивной терапии, и проведении искусственной вентиляции легких. Однако у детей чаще, чем у взрослых, регистрируются внелегочные проявления, особенно со стороны желудочно-кишечного тракта и органов кровообращения. По данным многочисленных авторов, особенности клинико-лабораторного течения COVID-19 у пациентов детского возраста, вероятно, связаны с целым рядом факторов, среди которых указаны возрастные особенности иммунного ответа, функционирования ангиотензин-превращающего фермента-2 (ACE-2), используемого коронавирусами в качестве клеточного рецептора. Важно понимание роли детской популяции в динамике передачи инфекции, поскольку дети значимо влияют на темпы ее распространения.

Ключевые слова: коронавирусная инфекция; острый респираторный дистресс-синдром; патогенез; иммунный ответ; дети.

EPIDEMIOLOGICAL AND CLINICAL AND LABORATORY FEATURES OF COVID-19 IN PEDIATRIC PATIENTS

© Natalya A. Belykh, Olga A. Solovyova, Natalya A. Anikeeva

I.P. Pavlov Ryazan State Medical University, Ryazan, Russia

For citation: Belykh NA, Solovyova OA, Anikeeva NA. Epidemiological and clinical and laboratory features of COVID-19 in pediatric patients. *Pediatrician (St. Petersburg)*. 2021;12(6):63-76. https://doi.org/10.17816/PED12663-76

Received: 21.10.2021 Revised: 15.11.2021 Accepted: 29.12.2021

The article presents up-to-date data on the main pathogenetic mechanisms and features of the new coronavirus infection caused by the SARS-CoV-2 virus. The review highlights the main epidemiological features of infection with SARS-CoV-2 in children at various age periods, features of the immune response and variants of the course of the disease with lung damage, as well as other organs and systems. The clinical and laboratory features of the course of a new coronavirus infection in children are highlighted. It was found that children are less likely to develop severe COVID-19 than adults. More than 95% of all cases of the disease range from asymptomatic course to clinical manifestations of mild and moderate severity. About 2% of children's patients need hospitalization, including in the intensive care unit and ventilator. However, extrapulmonary manifestations are registered in children more often than in adults, especially from the gastrointestinal tract and circulatory organs. According to numerous authors, the features of the clinical and laboratory course of COVID-19 in pediatric patients are probably associated with a number of factors, among which age-related features of the immune response, the functioning of angiotensin-converting enzyme-2 (ACE-2) used by coronaviruses as a cellular receptor are indicated. Understanding the role of the child population in the dynamics of transmission of infection is important, since children significantly affect the rate of infection spread.

Keywords: coronavirus infection; acute respiratory distress syndrome; pathogenesis; immune response; children.

За последние 20 лет человечество стало свидетелем трех эпидемий, вызванных коронавирусами: тяжелого острого респираторного синдрома (Severe Acute Respiratory Syndrome, SARS-2003), ближневосточного респираторного синдрома (Middle East respiratory syndrome, MERS-2012) и новой коронавирусной инфекции (n-COV) [33]. В начале января 2020 г. в Китае в образце бронхоальвеолярного лаважа пациента, страдающего пневмонией неизвестного происхождения, был выявлен новый тип коронавируса (CoV), который условно назвали новым коронавирусом (2019-nCoV), чтобы отличить его от SARS-CoV и MERS-CoV, ответственных за предыдущие вспышки. В последующем Международный комитет по систематике вирусов определил его как SARS-CoV-2, а связанное с ним заболевание было названо коронавирусной болезнью 2019 г. (COVID-19) [11].

SARS-CoV-2 быстро распространился по всему миру, в связи с чем Всемирная организация здравоохранения 30 января 2020 г. объявила вспышку заболевания, вызванного новым коронавирусом 2019-nCoV, чрезвычайной ситуацией общественного здравоохранения, имеющей международное значение [50].

Первый подтвержденный случай заражения SARS-CoV-2 у детей был зарегистрирован в г. Шэньчжэне (провинция на юге Китая) 20 января 2020 г. [10]. Уже 10 февраля 2020 г. в Китае было зарегистрировано 398 случаев COVID-19 у детей, за исключением провинции Хубэй, где первоначально детей очень редко обследовали на SARS-CoV-2. При анализе 44 672 лабораторно подтвержденных случаев COVID-19 со всего Китая, уже по состоянию на 11 февраля 2020 г. было установлено, что среди заболевших 0,9 % были пациенты младше 10 лет, а в возрасте от 10 до 20 лет — 1,2 % [37]. На сегодняшний день нам известно, что дети гораздо реже болеют клиническими формами данной инфекции, особенно с тяжелым ее течением, по сравнению со взрослыми. Однако данные об эпидемиологических характеристиках и клинических особенностях течения COVID-19 в детском возрасте все еще скудны. В отчете Китайского центра по контролю и профилактике заболеваний (CDC) о 72 314 случаях значится, что около 2 % всех больных были представлены пациентами в возрасте <19 лет [51]. В Италии, одной из первых стран, пострадавших от пандемии COVID-19, среди всех пациентов 1,2 % были представлены детьми [29]. В США по данным на 22 октября 2020 г. было зарегистрировано 7 207 186 случаев COVID-19, из них детей — 11 % (1053 случая на 100 000 детского населения). Нуждались в госпитализации 0,6–6,9 % пациентов с выявленными случаями заражения, что составило 1–3,6 % всех госпитализированных пациентов. Летальные исходы среди госпитализированных детей составляли 0,23 % [6, 15].

В Китае у 94 % детей заболевание протекало бессимптомно либо в легкой/умеренной степени тяжести, около 5 % пациентов детского возраста имели тяжелое течение, а у 1 % заболевание протекало крайне тяжело [36]. Наиболее часто COVID-19 выявлялся в возрасте до 5 лет и старше 10 лет, однако тяжелое течение заболевания чаще встречалось у детей в возрасте от 5 до 10 лет. Мальчики болели несколько чаще, чем девочки (52 % против 48 %). Большинство подтвержденных случаев (68,6 %) имели контакты с членами семьи, инфицированными COVID-19. Более 90 % пациентов имели бессимптомное, легкое и среднетяжелое течение. Тяжелое течение регистрировалось у 10,6 % детей в возрасте до 1 года, у 7,3 % — от 1 до 5 лет, у 4,2 % — от 6 до 10 лет, у 4,1 % — от 11 до 15 и у 3,0 % — ≥16 лет [17].

По данным Роспотребнадзора всего в Российской Федерации в 2020 г. было выявлено более 3159 млн случаев коронавирусной инфекции в 85 регионах. Показатель заболеваемости составил 2152,63/100 тыс. населения. Динамика числа заболевших COVID-19 в России в 2020 г. характеризовалась двумя подъемами заболеваемости. Среди всех заболевших на долю школьников приходилось 5,1 %, студентов — 1,8 %, а дети дошкольного возраста в общей структуре больных COVID-19 составили 3,3 %. Преимущественно тяжелые формы инфекции отмечались в возрастной группе старше 55 лет (77,6 %) [2].

Патогенез SARS-CoV-2 на сегодняшний день уже достаточно изучен. Филогенетический анализ показал, что генетический код SARS-CoV-2 на 70 % аналогичен SARS-CoV и, соответственно, вирус способен использовать тот же рецептор для проникновения в клетку. Однако сродство S-пептида к ангиотензинпревращающему ферменту-2 (angiotensinconverting enzyme-2, ACE 2) человека у SARS-CoV-2 в 10–20 раз выше, чем у шипа SARS-CoV, что облегчает его передачу от человека к человеку [56]. Восприимчивость к коронавирусу связана с наличием рецепторов дипептидилпептидазы-4 и ACE 2 в нижних дыхательных путях, которые являются основными рецепторами для S-пептида SARS-CoV [33]. Существуют данные, свидетельствующие, что экспрессия ACE2 наиболее высока у детей, подростков и молодых женщин, а самая низкая — у пожилых мужчин.

ACE2 — это часть системы ACE2/ангиотензин-(1–7)/MAS, которая противодействует провоспалительным эффектам оси ACE/ангиотензин II. Он катализирует переработку ангиотензина II в ангиотензин I, 3–7, который модулирует сужение сосудов, миграцию лейкоцитов, экспрессию воспалительных цитокинов и активацию фибриногена [26]. То есть «высокая» экспрессия ACE2 может быть полезной, поскольку вирионы конкурируют за связывание рецептора с ангиотензином II. Дети способны поддерживать достаточно высокие уровни ангиотензина I, 3–7, уравновешивающие провоспалительные эффекты ангиотензина-II. Таким образом, переменная экспрессия ACE 2 в разных возрастных группах может объяснить, почему большинство детей и лиц молодого возраста освобождается от инфекции SARS-CoV-2 без развития тяжелых симптомов или осложнений, а также опровергнуть гипотезу, что дети не являются источником инфекции, поскольку у них нет тяжелых симптомов заболевания.

Существует несколько механизмов иммунной защиты, способных элиминировать вирусы из организма хозяина. Антигенпрезентирующие клетки, такие как дендритные клетки и макрофаги, фагоцитируют антигены и расщепляют их на фрагменты с помощью лизосом. Эти фрагменты загружаются на основные молекулы комплексов гистосовместимости класса I или класса II и транспортируются на поверхность клетки для презентации антигена. Toll-подобные рецепторы на Т-клетках вместе с корецепторами связываются с представленным антигеном. Т-хелперы секретируют цитокины, которые активируют цитотоксические Т-клетки (T_C) и В-клетки. T_C уничтожают инфицированные клетки с помощью клеточно-опосредованного иммунитета, а В-клетки, секретирующие антитела, осуществляют гуморальный иммунитет. По данным G. Li и соавт. [26], врожденная иммунная система человека обнаруживает вирусные патоген-ассоциированные молекулярные паттерны при помощи образ-распознающих рецепторов, представленных Toll-подобными (TLR), RIG-I-подобными (RLR), NOD-подобными (NLR), цитоплазматическими и лектиноподобными рецепторами типа С (CLmin). При этом TLR, распознав S-белок вируса SARS-CoV-2, активирует продукцию многочисленных провоспалительных цитокинов эпителиальными клетками и макрофагами. Высвобождение активного зрелого интерлейкина 1, бета (IL-1β) рекрутирует нейтрофилы в ткань легких и повышает теплопродукцию, активирует продукцию интерферона I типа (IFN-I). Эпителиальные клетки дыхательных путей секретируют также множество цитокинов, хемокинов, антимикробных пептидов и других факторов в ответ на вирусную инфекцию [26, 54].

COVID-19 сопровождается чрезвычайно высоким уровнем продукции провоспалительных цитокинов (IFN-α, IFN-γ, IL-1β, IL-6, IL-12, IL-18, IL-33, TNF-α, GM-CSF и др.) и хемокинов, в связи с чем цитокиновая реакция, наблюдаемая у инфицированных больных, получила название «цитокиновый шторм» («cytokinestormsyndrome», CSS). Данные цитокины и хемокины рекрутируют эффекторные иммуноциты, обусловливая развитие местного воспалительного ответа. CSS лежит в основе развития острого респираторного дистресс-синдрома (ОРДС) и полиорганной недостаточности, которые в тяжелых случаях приводят к летальному исходу [54]. Установлено, что летальность при COVID-19 ассоциирована именно с высоким уровнем IL-6 и снижением IL-10 в сыворотке крови [39]. SARS-CoV-2 высоко чувствителен к действию интерферона, однако кодирует протеины, противодействующие врожденной иммунной защите, в том числе подавляющие активность продукции IFN-I (механизм иммунного уклонения). Отсутствие IFN-I приводит к дефекту выработки антител [46].

Развитие COVID-19 сопровождается чрезмерной активацией клеточного иммунитета, о чем свидетельствует резкое повышение представительности клеток, экспрессирующих HLA-DR и CD38, на фоне достоверного снижения популяции $CD4^+$- и NK-клеток в периферической крови. Цитотоксические $CD8^+$-Т-клетки при COVID-19 продуцируют большое количество гранзимов А и В и перфорина. У больных наблюдается высокое содержание провоспалительных $CCR6^+$-Th17-клеток. Считают, что чрезмерная активация Th17-клеток и чрезвычайно высокий уровень цитотоксичности $CD8^+$-Т-клеток лежат в основе тяжести иммунного повреждения легочной ткани. При COVID-19 также наблюдается истощение пула Treg-клеток, предопределяющее неограниченную активацию механизмов воспаления и отдаляющее процесс разрешения воспалительного процесса [54]. Активация вирус-специфических В-клеток приводит к их дифференциации в плазматические клетки, которые последовательно продуцируют специфические антитела класса IgM и IgG. Антителопродуцирующие клетки при COVID-19 в периферическом русле крови появляются на 7-е сутки. Постепенное увеличение концентрации антител класса IgM и IgG в сыворотке крови наблюдается с 7-го по 20-й день заболевания. Специфические IgM исчезают в конце 12-й недели от начала

заболевания, а IgG сохраняются на протяжении длительного периода времени, определяя уровень защиты от повторного инфицирования [1, 54].

В ранней фазе заболевания, которая, как правило, протекает легко, основную роль играют неспецифические механизмы защиты и специфический адаптивный иммунный ответ, позволяющие элиминировать коронавирус из организма [1]. Однако при неэффективности иммунного ответа развивается поздняя фаза, в основе которой лежит суперрепликация вируса SARS-CoV-2 и CSS. Масштабная вирусная репликация сопровождается генерацией большого количества вирионов, что приводит к массированному поражению таргетных тканей организма, в том числе легких. Поврежденные ACE-2-экспрессирующие клетки продуцируют провоспалительные цитокины, которые рекрутируют эффекторные клетки (макрофаги, нейтрофилы), высвобождают еще больший объем провоспалительных цитокинов и формируют развитие CSS. Если иммунная функция пациентов в острой фазе эффективна, отсутствуют коморбидные заболевания и проводится оптимальное лечение, вирус может быть элиминирован с переходом в фазу восстановления [46].

Поражение легких при COVID-19 — основная причина тяжелого течения заболевания и летальных исходов [54]. После проникновения SARS-CoV-2 в организм человека происходит ингибирование продукции протеина ACE-2, что приводит к снижению уровня его представительности, особенно в тканях легкого, повышению концентрации ангиотензина II, увеличению проницаемости капилляров, развитию отека легких, активации апоптоза и развитию воспалительной реакции в ткани легкого. Снижение концентрации ACE2 также приводит к активации сигнальных путей, ассоциированных с индуцибельным B1-рецептором Des-Arg9 брадикинина, что дополнительно усиливает воспаление и способствует повреждению ткани легких. На первом этапе поражения легких альвеолярные макрофаги, распознав вирус SARS-CoV-2, начинают продуцировать провоспалительные интерлейкины и хемокины, которые рекрутируют эффекторные Т-лимфоциты. В позднем периоде чрезвычайно высокий уровень продукции IL-6, IL-1β, TNF-α и других провоспалительных цитокинов обеспечивает приток большого количества моноцитов и нейтрофилов, которые усиливают явления воспаления и способствуют развитию отека легких. IL-1β и TNF-α индуцируют активность гиалуронан-синтазы 2 в эндотелиальных клетках, альвеолярных эпителиальных клетках легких и фибробластах, что приводит к избытку продукции гиалуроновой кислоты и накоплению жидкости в альвеолярном пространстве [23, 24].

При COVID-19 поражаются также другие органы и системы. Инфицирование вирусом SARS-CoV-2, подавляя активность экспрессии ACE2, может приводить к избыточному накоплению ангиотензина II, что вызывает развитие молниеносного миокардита и ОРДС. У 2/3 больных, которые умерли от COVID-19, в анамнезе отмечались артериальная гипертензия, сердечно-сосудистые заболевания или сахарный диабет [1, 20]. Предполагают, что течение COVID-19 на фоне сердечно-сосудистых заболеваний предопределено состоянием ренин-ангиотензиновой системы. Механизм острого повреждения миокарда, вызванного вирусом SARS-CoV-2, может быть связан с повышенной экспрессией протеина ACE-2, CSS и гипоксемией [55]. При этом выдвигаются две конкурирующие гипотезы: одна из них заключается в том, что блокада ренин-ангиотензиновой системы снижает провоспалительную активность ангиотензина II, уменьшая риск развития ОРДС, миокардита или летальности; согласно другой — блокада ренин-ангиотензиновой системы увеличивает экспрессию ACE2, способствуя интернализации вируса SARS-CoV-2 в клетки легких и сердца, что приводит к развитию ОРДС, миокардиту и смерти [20].

Почки так же становятся специфической мишенью для SARS-CoV-2, так как ACE2 активно экспрессируется в эпителиальных клетках проксимальных канальцев [52]. При COVID-19 в тубулоинтерстиций рекрутируются провоспалительные макрофаги и происходит выраженное отложение комплемента C5b-9 в канальцах почек, что может вызвать развитие острой почечной недостаточности. Кроме того, у 78–88 % больных тяжелыми формами COVID-19 отмечаются признаки поражения центральной нервной системы в виде нарушения сознания и цереброваскулярных расстройств, пониженной вкусовой (гипогевзии) и обонятельной чувствительности (гипосмии) [31]. Предполагают, что SARS-CoV-2, как и другие коронавирусы, первоначально инфицирует периферические нервные окончания, а затем с помощью механизма транссинаптичного переноса проникает в ткань центральной нервной системы, преимущественно поражая клетки таламуса и ствола головного мозга [27].

В настоящее время известно, что у детей обычно заболевание протекает в легкой/средней степени тяжести и лишь в редких случаях имеет место CSS. Высказываются предположения о существовании различных факторов, обусловливаю-

щих эти особенности: дети меньше путешествуют, что снижает риск общения, и, возможно, это сыграло определенную роль в начале пандемии; у взрослых, особенно у лиц группы риска (пожилых пациентов), может быть снижен клиренс патогена [1]; у детей имеет место меньшее бремя коморбидной патологии. Некоторые авторы также говорят об особенностях иммунного ответа у детей, по сравнению со взрослыми, в том числе о наличии сильных врожденных и более слабых адаптивных иммунных реакций. Эти особенности способствуют более эффективному сдерживанию вируса и/или уменьшению вторичного воспаления, опосредованного лимфоцитами. Обсуждается также роль местного микробиома, наличия сопутствующих вирусных инфекций (в том числе совместной санации), что способствует более легкому течению COVID-19 у детей [15, 17].

Рассматривается также протекторная роль плановой вакцинации против бактериальных и вирусных инфекций в формировании резистентности в отношении SARS-CoV-2. Доказано, что живые аттенуированные вакцины (например, против кори или БЦЖ) обеспечивают защиту, выходящую за рамки предполагаемого целевого антигена. Этот «гетерологичный иммунный ответ», вероятно, опосредован изменениями врожденных иммунных механизмов. Так, по некоторым данным, у лиц, получивших вакцину БЦЖ, увеличивается продукция IL-1β и TNF-α в ответ на инвазию *S. aureus* или *Candida spp*. Кроме того, у детей, вакцинированных БЦЖ, наблюдается снижение смертности от сепсиса [13]. Таким образом, недавно полученные прививки у детей могут защитить от COVID-19, а иммунное старение и связанное с ним снижение клональности Т-клеток у пожилых людей предрасполагает к тяжелому течению заболевания. Еще высказывается предположение, что из-за структурного сходства коронавирусов и SARS-CoV-2 (например, общие вирусные белки S), адаптивный иммунный ответ против коронавирусов может обеспечить защиту и от SARS-CoV-2 [19]. То есть высокая частота рецидивов инфекций дыхательных путей у детей в сочетании с неспецифическими эффектами обязательных вакцинаций может также защитить от SARS-CoV-2.

Другими возможными защитными механизмами являются различия в повреждении эндотелия из-за возрастных изменений концентрации белка в системе свертывания крови. Кроме того, количественные и, почти наверняка, качественные различия возникают в системе гемостаза с возрастом. И наконец, дети, особенно младшего возраста, имеют «более здоровые» дыхательные пути, чем люди старшего возраста, они не подвержены влиянию сигаретного дыма и загрязнений, что может снизить риск развития тяжелой COVID-19. Вопрос, влияет ли на уровень заболеваемости географическое расположение регионов, остается дисткутабельным, поскольку существует множество других факторов, включая миграцию, плотность населения и т. д.

Роль детей в передаче инфекции в домашних условиях и организованных коллективах в настоящее время по-прежнему остается в центре дискуссий. Возможные объяснения противоречивых сообщений о заболеваемости и распространенности инфекции SARS-CoV-2 среди детей и подростков обусловлены использованием различных методов тестирования — полимеразной цепной реакции (ПЦР), серологии. По данным S. Stringhini и соавт. [43], контакт в домашних условиях с инфицированным SARS-CoV-2 пациентом приводит к сероконверсии у 17,9 % детей, что сопоставимо со взрослыми, а более низкие показатели серопозитивности отмечаются у детей младшего возраста (0,8 %) и пожилых людей (4,1 %), при самых высоких показателях сероконверсии у лиц среднего возраста (9,9 %).

Пути передачи SARS-CoV-2 в детской популяции аналогичны взрослой: воздушно-капельный, воздушно-аэрозольный, фекально-оральный, контактно-бытовой. Выявлено, что вирус способен сохраняться в аэрозольной форме до двух часов, а на пластиковых/металлических поверхностях — до 6–8 ч, на волосах — до трех дней, в помещении, где находился пациент, — до нескольких суток [3].

По данным разных авторов, от 7,5 до 86,4 % детей с подтвержденным диагнозом COVID-19 имели тесный контакт с больными во внутрисемейных очагах [16]. Наиболее распространенным источником инфицирования детей и подростков был один из родителей или брат/сестра, за которыми следует контакт с человеком вне семьи или неизвестным субъектом. В исследовании Posfay-Barbe K.M. и соавт. [34] у 40 детей с COVID-19 описано начало клиники заболевания после или одновременно с заболеванием взрослых членов семьи, авторы предположили, что дети, вероятно, не были источником инфекции. Более того, взрослые пациенты остаются ПЦР-положительными в течение более длительного времени, чем дети [42]. Тесный контакт (например, сон в одной комнате с пациентом) или даже случайный контакт (прием пищи в одной комнате с пациентом) увеличивают риск передачи инфекции. Выделение вируса может предшествовать появлению симптомов,

что способствует распространению инфекции. Учитывая, что не все члены семьи кашляли, вполне возможно, что бóльшая часть передачи была через слюну, так как SARS-CoV-2 обнаружен в слюне [45]. На сегодняшний день описаны неоднократные случаи диагностики заболевания у детей, предшествующие появлению симптомов у родителей на 6–8-й день [7, 57]. Отсюда возникает вопрос, инкубационный период у детей более короткий, по сравнению со взрослыми, или же родители инфицировались в результате контакта с ребенком? Опубликованные результаты немецкого исследования свидетельствуют, что вирусная нагрузка у детей в возрасте до 6 лет существенно не отличается от таковой у взрослых [38]. Это означает, что даже если у детей реже проявляются симптомы, они могут так же заражать окружающих, как и взрослые.

У инфицированных детей обычно проявляются типичные симптомы острых респираторных инфекций: лихорадка (95 %), головная боль (60,3 %), слабость (57,8 %). Кашель, тахипноэ, гипоксия и диарея присутствовали у 39, 41,7, 34,2 и 34,7 % соответственно, ринорея и боль в горле — у 18,3 % [21]. Выраженность клинических симптомов при COVID-19 у детей зависела от возраста ребенка и наличия следующих факторов риска: неблагоприятного преморбидного фона, коморбидной патологии (заболевания легких и сердечно-сосудистой системы, нейромышечная патология, анемия, сахарный диабет 1-го типа); иммунодефицитных состояний различного генеза; коинфекции респираторно-синтициального и других вирусов на момент заражения или на фоне инфицирования SARS-CoV-2 [30].

В США частота тяжелого течения COVID-19 у детей была невысокой. Анализ медицинской документации 177 детей и подростков с COVID-19, проходивших лечение в период с 15 марта по 30 апреля 2020 г. в медицинском центре в г. Вашингтоне, показал, что среди заболевших 25 % пациентов были госпитализированы, в том числе 20,5 % из них нуждались в неотложной помощи (89 % пациентам требовалась респираторная поддержка, у одного ребенка развился Кавасаки-подобный синдром) [14]. Среди детей, госпитализированных в детский госпиталь г. Нью-Йорка, у 80 % пациентов была лихорадка, у 64 % — респираторные симптомы, а у 6 % присутствовали только симптомы со стороны желудочно-кишечного тракта. Наиболее распространенной сопутствующей патологией было ожирение (22 %). При этом авторы отмечают, что ожирение ассоциировалось с необходимостью искусственной вентиляции легких (ИВЛ) у детей старше 2 лет. У пациентов с тяжелым течением заболевания отмечались значительно более высокие уровни С-реактивного белка, прокальцитонина, а также IL-6, ферритина и D-димера. Лимфопения обычно наблюдалась при поступлении, но показатели не зависели от тяжести течения заболевания. Длительный положительный результат ПЦР-теста (максимум 27 дней) наблюдался у 8 % пациентов [55].

В Египте среди госпитализированных 398 детей с COVID-19 у 25,9 % пациентов заболевание протекало тяжело. При этом 41,7 % тяжелобольных детей нуждались в ИВЛ, из них 20,4 % случаев закончились летально. У 3,5 % детей наблюдались атипичные проявления, в том числе острый панкреатит и тромбоз глубоких вен, мультисистемный воспалительный синдром (Multisystem Inflammatory Syndromein Children, MIS-C) [40]. Авторы констатировали, что тяжесть течения COVID-19 была значительно выше у пациентов с высоким уровнем D-димера, гипоксией, шоком и ИВЛ.

Примерно с 7-го по 14-й день заражения COVID-19 начинает поражать легкие, сердце, желудочно-кишечный тракт с характерными клиническими симптомами и повышением уровней медиаторов воспаления и цитокинов [26]. На этой стадии заболевания развиваются гематологические изменения, в частности значительная лимфопения. Это можно объяснить несколькими механизмами: а) воздействием инфекционного агента SARS-CoV-2, вызывающим лизис лимфоцитов, поскольку лимфоциты имеют рецепторы ACE2 на своей поверхности; б) апоптозом лимфоцитов, вызванным системным воспалительным процессом с последующей продукцией цитокинов; в) атрофией лимфоидных органов, таких как селезенка, ухудшающей оборот лимфоцитов [35].

У 28,9 % педиатрических пациентов при COVID-19 происходили гематологические изменения в виде лейкопении/лимфопении [16, 22], повышения уровня С-реактивного белка [40], скорости оседания эритроцитов и D-димера у тяжелобольных детей [35, 44]. При этом отмечено, что уровень скорости оседания эритроцитов и D-димера напрямую коррелировал с тяжестью состояния пациента [35].

Изменения на компьютерной томографии (КТ) грудной клетки у детей с COVID-19 регистрируются с различной частотой в зависимости от тяжести поражения. Тяжелобольные дети с поражением легких имели изменения на КТ в виде «матового стекла» в 68 % и «булыжной мостовой»

(сочетания матового стекла с утолщенными междольковыми перегородками, англ. — crazy paving patterns) — в 16,5 % [40]. При бессимптомном течении COVID-19 изменения на КТ отсутствовали более чем у 1/3 детей, у 50 % детей со среднетяжелым или тяжелым течением COVID-19 отмечались двусторонние многодольчатые диффузные помутнения в виде «матового стекла» и «булыжной мостовой», уплотнения легочной ткани («консолидация», симптом «ореола»). Консолидация легких является результатом сочетания большого количества десквамативированных и экссудатных клеток и белков, которые заполняют ткани легких с образованием гиалиновых мембран в альвеолах. В систематическом обзорном исследовании 674 детей с COVID-19 продемонстрировано наличие отклонений от нормы у 50 % пациентов. Среди 605 детей, которым была проведена КТ грудной клетки, у 29 % имел место симптом «матового стекла», у 27 % — неспецифические односторонние поражения и у 23 % — двусторонние [59].

В отличие от взрослых, у детей чаще наблюдаются экстрареспираторные симптомы. Наиболее часто регистрируются диарея (9,4 %) и рвота (7,3 %), обычно предшествовавшие появлению типичной дыхательной симптоматики [59]. Предыдущие исследования продемонстрировали наличие вируса в биоптатах кишечника и кале выздоровевших пациентов, что указывает на возможный тропизм SARS-CoV к рецепторам клеток желудочно-кишечного тракта [25]. Этим частично объясняются экстрареспираторные симптомы и стойкое вирусовыделение с фекалиями [54]. Сегодня появляется все больше свидетельств того, что этот механизм выведения может быть характерен также и для SARS-CoV-2. У 10 инфицированных детей SARS-CoV-2 выявляли в мазках из прямой кишки после того, как результаты исследования ПЦР из носоглотки стали отрицательными [32, 53].

Некоторые исследователи отмечают у детей абдоминальный болевой симдром и снижение аппетита при COVID-19. Описаны случаи некротизирующего панкреатита, в том числе у семилетней девочки, когда помимо респираторной симптоматики у ребенка имели место анорексия, боль в животе, лихорадка и высокий уровень липазы в сыворотке крови (1672 Ед/л) [4]. Вероятно, это обусловлено патофизиологией поражения поджелудочной железы SARS-CoV-2 в результате экспрессии ACE 2 как в островковых, так и в экзокринных клетках. Повреждение поджелудочной железы при COVID-19 является вторичным по отношению к иммунно-опосредованному процессу.

Хотя у большинства детей и лиц молодого возраста наблюдаются легкое или бессимптомное течение COVID-19, в последнее время сообщается и о тяжелых случаях. В литературе «детский воспалительный мультисистемный синдром, временно связанный с SARS-CoV-2» (Paediatric Inflammatory Multisystem Syndrome Temporally Associated with SARS-CoV-2, PIMS-TS) и «мультисистемный воспалительный синдром у детей» (Multisystem Inflammatory Syndrome in Children, MIS-C) используют для описания фенотипов гипервоспалительных заболеваний, ассоциированных с инфекциями SARS-CoV-2 у детей [12]. Проявления PIMS-TS/MIS-C значительно различаются и включают клинические и лабораторные признаки системного воспаления. Широкий спектр симптомов варьирует от лихорадки и системного воспаления до поражения миокарда, приводящего к повреждению тканей и шоку, а у некоторых пациентов — к развитию дилатации/аневризмы коронарной артерии [32]. Однако пока еще остается неясным, связаны ли избыточные воспалительные проявления у детей непосредственно с активной инфекцией SARS-CoV-2 или они становятся результатом активации иммунитета на присутствие вируса. Некоторые авторы поддерживают гипотезу, что PIMS-TS/MIS-C вызывается не самим патогеном, а иммунными механизмами хозяина в контексте борьбы с инфекцией [38]. Аргументы в пользу этой гипотезы включают наблюдение, что PIMS-TS/MIS-C впервые появляются через несколько недель после «первого пика» COVID-19 у взрослых, и что большинство людей с PIMS-TS/MIS-C имеют отрицательные результаты ПЦР при исследовании материала из носоглотки и/или кала. У значительной части детей и лиц молодого возраста с PIMS-TS/MIS-C имеют место желудочно-кишечные симптомы. Антитела IgG против SARS-CoV-2 имеет значительная часть пациентов с PIMS-TS/MIS-C на момент постановки диагноза. Поскольку сероконверсия обычно происходит примерно через 14 дней после заражения, это свидетельствует о пара/постинфекционной иммунной активации, лежащей в основе PIMS-TS/MIS-C [18]. Другое возможное объяснение развития PIMS-TS/MIS-C тесно связано с наличием лабораторных признаков CSS. Беспрепятственная репликация вируса на ранних стадиях заболевания, например в респираторном эпителии, приводит к гибели клеток и высвобождению вируса и внутриклеточных компонентов во внеклеточное пространство. Это активирует систему комплемента, приводит к мобилизации иммунных клеток в очаг инфекции, их активации,

местному воспалению и повреждению тканей и, наконец, системным воспалительным реакциям. Переменная активация Т-клеток и их реакция способствуют различным исходам заболевания [38]. Временно-пространственный состав иммунных реакций, вероятно, играет ключевую роль в определении прогрессирования заболевания и исходов [31]. Возможно, гипервоспалительный синдром, наблюдаемый у детей, обусловлен неконтролируемой репликацией вируса в контексте нарушения противовирусного ответа (PIMS-TS/MIS-C), например, в результате снижения выработки INF-I, что может способствовать развитию CSS. Скорее всего, в настоящее время пока еще не распознаны механизмы, играющие ведущую роль в определении восприимчивости и тяжести заболевания, включая повышенный риск неблагоприятных исходов.

Описан обширный венозный тромбоз и тяжелая обструкция венозного оттока с гангреной конечности, связанными с COVID-19 у 12-летней девочки [47]. Хотя ранее считалось, что венозная тромбоэмболия встречается при COVID-19 только у взрослых [48].

В Бергамо, наиболее пострадавшей от эпидемии провинции Италии, за период с 18 февраля по 20 апреля 2020 г. в отделение интенсивной терапии городского госпиталя поступили 10 детей с Кавасаки-подобным синдромом. При этом у 5 детей была классическая форма болезни Кавасаки, а у 5 пациентов — MIS-C с неэкссудативным бульбарным конъюнктивитом, изменениями губ и/или полости рта и полиморфной сыпью, изменениями на электрокардиограмме [47]. В Великобритании за период вспышки COVID-19 только в течение 10 дней в клинику поступили 8 детей с «гипервоспалительным шоком», хотя обычно частота госпитализации таких пациентов составляет 1–2 человека в неделю. Среди больных преобладали мальчики (5 из 8), избыточная масса тела имела место у 7 из 8 детей, но поражений легких не было ни у одного ребенка. При этом у всех больных первичный ПЦР-тест на SARS-CoV-2 был отрицательным, повторный тест был положительным у 2 из 8, однако спустя неделю антитела к SARS-CoV-2 были обнаружены у всех пациентов. Один пациент афро-карибского происхождения, 15 лет, с ожирением умер от острой сердечной недостаточности, несмотря на проводимую терапию [47].

В Индии среди госпитализированных в отделение интенсивной терапии детей 7 пациентов (36,8 %) находились в критическом состоянии, четырем из них (21 %) потребовалась ИВЛ со средней продолжительностью 14,1 дня, а один случай закончился летально [5]. Авторы отмечают, что дети старшего возраста, афроамериканцы или латиноамериканцы, а также мальчики составляют группу риска тяжелого течения COVID-19, а такие признаки, как гипоксия, тромбоцитопения и повышенный уровень С-реактивного белка, могут быть полезными маркерами прогноза тяжелого течения заболевания.

На сегодняшний день по-прежнему обсуждается роль внутриутробного инфицирования плода при наличии COVID-19 у беременной. Обследование девяти детей, родившихся у женщин с лабораторно подтвержденным COVID-19 путем кесарева сечения, показало, что у всех новорожденных позже были получены отрицательные результаты ПЦР-тестов на COVID-19 [41]. Однако авторы предполагают, что новорожденные, рожденные от инфицированных матерей естественным путем, все еще могут подвергаться риску заражения из-за тесного контакта во время родов. Результаты исследования на SARS-CoV-2 амниотической жидкости, пуповинной крови, мазка из носоглотки новорожденных и образцов молозива, взятых у инфицированных матерей, были отрицательными. По мнению некоторых исследователей, SARS-CoV-2 может передаваться вертикально от инфицированной матери к ее младенцу, хотя и крайне редко. Однако этот вопрос остается дискутабельным, поскольку антитела IgM обнаруживаются у новорожденных от матерей с COVID-19 [9]. У трех из 91 новорожденного, родившихся от матерей, инфицированных SARS-CoV-2, при рождении был выявлен повышенный уровень IgM в сыворотке крови. В систематическом обзоре 65 публикаций прослеживается мнение, что у новорожденных клиническая картина может несколько отличаться от таковой у детей старшего возраста, причем у 12 % наблюдается тяжелое течение COVID-19 [28]. С целью минимизации инфицирования в период новорожденности в Китае все дети разлучаются с инфицированными матерями не менее чем на 14 дней [37, 49]. Однако Центр по контролю и профилактике заболеваний в США (Center for Disease Control, CDC) рекомендует решать вопрос временного разделения инфицированной матери с ее ребенком в каждом конкретном случае [8].

Таким образом, на сегодняшний день известно, что у детей реже развивается тяжелое течение COVID-19, чем у взрослых, а 95 % всех случаев варьируют от бессимптомных до клинических проявлений легкой и средней степени тяжести, около 2 % пациентов детского возраста нуждаются в госпитализации в отделение реанимации

и интенсивной терапии или в проведении ИВЛ. Понимание роли детской популяции в динамике передачи инфекции является важным, поскольку дети значимо влияют на распространение инфекции. Остается мало изученным вопросом реакция врожденной иммунной системы у больных. Поэтому необходимы более обширные эпидемиологические и клинические когортные исследования для глубокого понимания особенностей течения и возможных последствий COVID-19 для детей.

ДОПОЛНИТЕЛЬНАЯ ИНФОРМАЦИЯ

Вклад авторов. Все авторы подтверждают соответствие своего авторства международным критериям ICMJE (все авторы внесли существенный вклад в разработку концепции, проведение исследования и подготовку статьи, прочли и одобрили финальную версию перед публикацией).

Конфликт интересов. Авторы декларируют отсутствие явных и потенциальных конфликтов интересов, связанных с публикацией настоящей статьи.

Источник финансирования. Авторы заявляют об отсутствии внешнего финансирования при проведении исследования.

СПИСОК ЛИТЕРАТУРЫ

1. Абатуров А.Е., Агафонова Е.А., Кривуша Е.Л., и др. Патогенез COVID-19 // Здоровье ребенка. 2020. Т. 15, № 2. С. 133–144. DOI: 10.22141/2224-0551.15.2.2020.200598
2. О состоянии санитарно-эпидемиологического благополучия населения в Российской Федерации в 2020 году: Государственный доклад. Москва: Федеральная служба по надзору в сфере защиты прав потребителей и благополучия человека. 2021. 256 с. Режим доступа: https://www.rospotrebnadzor.ru/documents/details.php? ELEMENT_ID=18266. Дата обращения: 02.10.2021.
3. Рекомендации ВОЗ для населения в связи с распространением нового коронавируса (2019-nCoV): мифы и ложные представления. Режим доступа: https://www.who.int/ru/emergencies/diseases/novel-coronavirus-2019. Дата обращения: 02.10.2021.
4. Alloway B.C., Yaeger S.K., Mazzaccaro R.J., et al. Suspected case of COVID-19-associated pancreatitis in a child // Radiol Case Rep. 2020. Vol. 15, No. 8. P. 1309–1312. DOI: 10.1016/j.radcr.2020.06.009
5. Bhumbra S., Malin S., Kirkpatrick L., et al. Clinical features of critical coronavirus disease 2019 in children // PediatrCrit Care Med. 2020. Vol. 21, No. 10. P. e948–e953. DOI: 10.1097/ PCC.0000000000002511
6. Bialek S., Gierke R., Hughes M., et al. Coronavirus disease 2019 in children United States, 2020 // MMWR Morb Mortal Wkly Rep. 2020. Vol. 69, No. 14. P. 422–426. DOI: 10.15585/mmwr.mm6914e4
7. Cai J.H., Wang X.S., Ge Y.L., et al. First case of 2019 novel coronavirus infection in children in Shanghai // Zhonghua Er Ke Za Zhi. 2020. Vol. 58, No. 2. P. 86–87. DOI: 10.3760/cma.j.issn.0578-1310.2020.02.002
8. CDC (2020) Coronavirus Disease 2019 (COVID-19). In: Centers for Disease Control and Prevention. Режим доступа: https://www.cdc.gov/coronavirus/2019-ncov/hc/inpatient-obstetric-healthcare-guidance.html. Дата обращения: 02.10.2021.
9. Simões e Silva A.C., Leal C.R. Is SARS-CoV-2 vertically transmitted? Front Pediatr. 2020. Vol. 8. P. 276. DOI: 10.3389/fped.2020.00276
10. Chan J.F., Yuan S., Kok K.H., et al. A familial cluster of pneumonia associated with the 2019 novel coronavirus indicating person-to-person transmission: a study of a family cluster // Lancet. 2020. Vol. 395, No. 10223. P. 514–523. DOI: 10.1016/S0140-6736(20)30154-9
11. Coronaviridae Study Group of the International Committee on Taxonomy of Viruses (2020). The species severe acute respiratory syndrome-related coronavirus: classifying 2019-nCoV and naming it SARS-CoV-2 // Nat Microbiol. 2019. Vol. 5. P. 536–544. DOI: 10.1038/s41564-020-0695-z
12. Davies P., Evans C., Kanthimathinathan H.K., et al. Intensive care admissions of children with paediatric inflammatory multisystem syndrome temporally associated with SARS-CoV-2 (PIMS-TS) in the UK: a multicentre observational study // Lancet Child Adolesc Health. 2020. Vol. 4, No. 9. P. 669–677. DOI: 10.1016/S2352-4642(20)30215-72020/07/13
13. de Bree L.C.J., Koeken V., Joosten L.A.B., et al. Non-specific effects of vaccines: Current evidence and potential implications // Semin Immunol. 2018. Vol. 39. P. 35–43. DOI: 10.1016/j.smim.2018.06.002
14. DeBiasi R.L., Song X., Delaney M., et al. Severe Coronavirus Disease-2019 in children and young adults in the Washington, DC Metropolitan Region // J Pediatr. 2020. Vol. 223. P. 199–203.e1. DOI: 10.1016/j.jpeds.2020.05.007
15. Desai A., Mills A., Delozier S., et al. Pediatric patients with SARS-CoV-2 infection: clinical characteristics in the US from a large Global Health Research Network // Cureus. 2020. Vol. 12, No. 9. P. 210413. DOI: 10.7759/cureus.10413
16. Ding Y., Yan H., Wenbin G.W. Clinical characteristics of children with COVID19: a meta-analysis // Front Pediatr. 2020. Vol. 8. P. 431. DOI: 10.3389/fped.2020.00431
17. Dong Y., Mo X., Hu Y., et al. Epidemiology of COVID-19 among children in China // Pediatrics. 2020. Vol. 145, No. 6. P. e20200702. DOI: 10.1542/peds.2020-0702

18. Felsenstein S., Herbert J.A., McNamara P.S., et al. COVID-19: immunology and treatment options // Clin Immunol. 2020. Vol. 215. P. 108448. DOI: 10.1016/j.clim.2020.108448
19. Grifoni A., Sidney J., Zhang Y., et al. A sequence homology and bioinformatic approach can predict candidate targets for immune responses to SARS-CoV-2 // Cell Host Microbe. 2020. Vol. 27, No. 4. P. 671–680.E2. DOI: 10.1016/j.chom.2020.03.002
20. Hanff T.C., Harhay M.O., Brown T.S., et al. Is There an Association Between COVID-19 Mortality and the Renin-Angiotensin System? A Call for Epidemiologic Investigations // Clin Infect Dis. 2020;71(15):870–874. DOI: 10.1093/cid/ciaa329
21. Hoang A., Chorath K., Moreira A., et al. COVID-19 in 7780 pediatric patients: a systematic review // J E Clin Med. 2020. P. 100433. DOI: 10.1016/j.eclinm.2020.100433;24:100433
22. Kosmeri C., Koumpis E., Tsabouri S., et al. Hematological manifestations of SARS-CoV-2 in children // Pediatr Blood Cancer. 2020. Vol. 67, No. 12. P. e28745. DOI: 10.1002/pbc.28745
23. Kuba K., Imai Y., Rao S., et al. A crucial role of angiotensin converting enzyme 2 (ACE2) in SARS coronavirus-induced lung injury // Nat Med. 2005. Vol. 11. P. 875–879. DOI: 10.1038/nm1267
24. Kuster G.M., Pfister O., Burkard T., et al. SARS-CoV2: should inhibitors of the renin-angiotensin system be withdrawn in patients with COVID-19? // Eur Heart J. 2020. Vol. 41, No. 19. P. 1801–1803. DOI: 10.1093/eurheartj/ehaa235
25. Leung W.K., To K.-F., Chan P.K.S., et al. Enteric involvement of severe acute respiratory syndrome-associated coronavirus infection // Gastroenterology. 2003. Vol. 125, No. 4. P. 1011–1017. DOI: 10.1016/s0016-5085(03)01215-0
26. Li G., Fan Y., Lai Y., et al. Coronavirus infections and immune responses // J Med Virol. 2020. Vol. 92, No. 4. P. 424–432. DOI: 10.1002/jmv.25685
27. Li Y.C., Bai W.Z., Hashikawa T. The neuroinvasive potential of SARS-CoV2 may play a role in the respiratory failure of COVID-19 patients // J Med Virol. 2020. Vol. 92, No. 6. P. 552–555. DOI: 10.1002/jmv.25728
28. Liguoro I., Pilotto C., Bonanni M., et al. SARS-COV-2 infection in children and newborns: a systematic review // Eur J Pediatr. 2020. Vol. 179. P. 1029–1046. DOI: 10.1007/s00431-020-03684-7
29. Livingston E., Bucher K. Coronavirus Disease 2019 (COVID-19) in Italy // JAMA. 2020. Vol. 323, No. 14. P. 1335. DOI: 10.1001/jama.2020.4344
30. Mantovani A., Rinaldi E., Zusi C., et al. Coronavirus disease 2019 (COVID-19) in children and/or adolescents: a meta-analysis: International Pediatric Research Foundation, Inc; 2020 // Pediatr Res. 2021. Vol. 89. P. 733–737. DOI: 10.1038/s41390-020-1015-2
31. Mao L., Wang M., Chen S., et al. Neurological Manifestations of Hospitalized Patients with COVID-19 in Wuhan, China: A Retrospective Case Series Study // Jama Neurology. 2020. Vol. 77, No. 6. P. 683–690. DOI: 10.2139/ssrn.3544840
32. Pain C.E., Felsenstein S., Cleary G., et al. Novel paediatric presentation of COVID-19 with ARDS and cytokine storm syndrome without respiratory symptoms // Lancet Rheumatol. 2020. Vol. 2, No. 7. P. E376–E379. DOI: 10.1016/ S2665-9913(20)30137-5
33. Pandit K., Gupta S., Sharma A.G. Clinico-pathogenesis of COVID-19 in children. Indian J Biochem Biophys. 2020. Vol. 57, No. 3. P. 264–269.
34. Posfay-Barbe K.M., Wagner N., Gauthey M., et al. COVID-19 in children and the dynamics of infection in families // Pediatrics. 2020. Vol. 146, No. 2. P. e20201576. DOI: 10.1542/peds.2020-1576
35. Razavi A., Davoodi L., Shojaei L., et al. COVID-19 in children: a narrative review // Open Access Maced J Med Sci. 2020. Vol. 8, No. T1. P. 23–31. DOI: 10.3889/oamjms.2020.4714
36. Riou J., Althaus C.L. Pattern of early human-to-human transmission of Wuhan 2019 novel coronavirus (2019-nCoV), December 2019 to January 2020 // Euro Surveill. 2020. Vol. 25, No. 4. P. 2000058. DOI: 10.2807/1560-7917.ES.2020.25.4.2000058
37. Riphagen S., Gomez X., Gonzalez-Martinez C., et al. Hyperinflammatory shock in children during COVID-19 pandemic // Lancet. 2020. Vol. 395, No. 10237. P. 1607–1608. DOI: 10.1016/S0140-6736(20)31094-1
38. Rowley A.H. Understanding SARS-CoV-2-related multisystem inflammatory syndrome in children // Nat Rev Immunol. 2020. Vol. 20, No. 8. P. 453–454. DOI: 10.1038/s41577-020-0367-52020/06/18
39. Ruan Q., Yang K., Wang W., et al. Clinical predictors of mortality due to COVID-19 based on an analysis of data of 150 patients from Wuhan, China // Intensive Care Med. 2020. Vol. 46. P. 846–848. DOI: 10.1007/s00134-020-05991-x.
40. Saleh N.Y., Aboelghar H.M., Salem S.S., et al. The severity and atypical presentations of COVID-19 infection in pediatrics // BMC Pediatrics. 2021. Vol. 21. P. 144. DOI: 10.1186/s12887-021-02614-2
41. Simões e Silva A.C., Leal C.R. Is SARS-CoV-2 vertically transmitted? // Front Pediatr. 2020. Vol. 8. P. 276. DOI: 10.3389/fped.2020.00276
42. Song R., Han B., Song M., et al. Clinical and epidemiological features of COVID-19 family clusters in Beijing, China // J Infect. 2020. Vol. 81, No. 2. P. E26–E30. DOI: 10.1016/j.jinf.2020.04.018
43. Stringhini S., Wisniak A., Piumatti G., et al. Seroprevalence of anti-SARS-CoV-2 IgG antibodies in Geneva, Switzerland (SEROCoV-POP): a population-based study // Lancet. 2020. Vol. 396, No. 10247. P. 313–319. DOI: 10.1016/S0140-6736(20)31304-02020/06/15

44. Terpos E., Ntanasis-Stathopoulos I., Elalamy I., et al. Hematological findings and complications of COVID-19 // Am J Hematol. 2020. Vol. 95, No. 7. P. 834–847. DOI: 10.1002/ajh.25829
45. To K.K.W., Tsang O.T.Y., et al. Consistent detection of 2019 novel coronavirus in saliva // Clinical Infectious Diseases. 2020. Vol. 71, No. 15. P. 841–843. DOI: 10.1093/cid/ciaa149
46. Totura A.L., Baric R.S. SARS coronavirus pathogenesis: host innate immune responses and viral antagonism of interferon // Curr Opin Virol. 2012. Vol. 2, No. 3. P. 264–275. DOI: 10.1016/j.coviro.2012.04.004
47. Verdoni L., Mazza A., Gervasoni A., et al. An outbreak of severe Kawasaki-like disease at the Italian epicenter of the SARS-CoV-2 epidemic: an observational cohort study // Lancet. 2020. Vol. 395, No. 10239. P. 1771–1778. DOI: 10.1016/S0140-6736(20)31103-X
48. Visveswaran G.K., Morparia K., Narang S., et al. Severe acute respiratory syndrome coronavirus 2 infection and thrombosis: phlegmasiaceruleadolenspresenting with venous gangrene in a child // J Pediatr. 2020. Vol. 226. P. 281–284. DOI: 10.1016/j.jpeds.2020.07.032
49. Wang L., Shi Y., Xiao T., et al. Chinese expert consensus on the perinatal and neonatal management for the prevention and control of the 2019 novel coronavirus infection (first edition) // Ann Transl Med. 2020. Vol. 8, No. 3. P. 47. DOI: 10.21037/atm.2020.02.20
50. WHO Director-General's opening remarks at the media briefing on COVID-19. 11 March, 2020. Режим доступа: https://www.who.int/dg/ speeches/detail/ who-director-general-s-opening-remarks-at-the-media-briefing-on-covid-19 %2D%2D-11-march-2020. Дата обращения: 02.03.2022.
51. Wu Z., McGoogan J.M. Characteristics of and important lessons from the Coronavirus Disease 2019 (COVID-19) outbreak in China: summary of a report of 72 314 cases from the Chinese Center for Disease Control and Prevention // JAMA. 2020. Vol. 323, No. 13. P. 1239. DOI: 10.1001/jama.2020.2648
52. Wysocki J., Schulze A., Batlle D. Novel Variants of Angiotensin Converting Enzyme-2 of Shorter Molecular Size to Target the Kidney Renin Angiotensin System // Biomolecules. 2019. Vol. 9, No. 12. P. 886. DOI: 10.3390/biom9120886
53. Xu Y., Li X., Zhu B., et al. Characteristics of pediatric SARS-CoV-2 infection and potential evidence for persistent fecal viral shedding // Nat Med. 2020. Vol. 26. P. 1–4. DOI: 10.1038/s41591-020-0817-4
54. Xu Z, Shi L, Wang Y, et al. Pathological findings of COVID-19 associated with acute respiratory distress syndrome // Lancet Respir Med. 2020. Vol. 8, No. 4. P. 420–422. DOI: 10.1016/S2213-2600(20)30076-X
55. Zachariah Ph., Johnson C.L., Halabi K.C., et al. Epidemiology, Clinical Features, and Disease Severity in Patients With Coronavirus Disease 2019 (COVID-19) in a Children's Hospital in New York City // JAMA Pediatr. 2020. Vol. 174, No. 10. P. e202430. DOI: 10.1001/ jamapediatrics.2020.2430
56. Zhang W., Du R.H., Li B., et al. Molecular and serological investigation of 2019-nCoV infected patients: implication of multiple shedding routes // Emerg Microbes Infect. 2020. Vol. 9, No. 1. P. 386–389. DOI: 10.1080/22221751.2020.1729071
57. Zhang Y.P. The epidemiological characteristics of an outbreak of 2019 novel coronavirus diseases (COVID-19) in China // Chin J Epidemiol. 2020. Vol. 41, No. 2. P. 145–151. DOI: 10.3760/cma.j.issn.0254-6450.2020.02.003
58. Zheng Y.Y., Ma Y.T., Zhang J.Y., et al. COVID-19 and the cardiovascular system // Nat Rev Cardiol. 2020. Vol. 17. P. 259–260. DOI: 10.1038/s41569-020-0360-5
59. Zimmermann P., Curtis N. Coronavirus infections in children including COVID-19: an overview of the epidemiology, clinical features, diagnosis. Treatment and Prevention Options in Children // Pediatr Infectious Disease Journal. 2020. Vol. 39, No. 5. P. 355–368. DOI: 10.1097/INF.0000000000002660

REFERENCES

1. Abaturov AE, Agafonova EA, Krivusha EL, et al. Pathogenesis of COVID-19. *Zdorov'e rebenka*. 2020;15(2):133–144. (In Russ.). DOI: 10.22141/2224-0551.15.2.2020.200598
2. O sostoyanii sanitarno-ehpidemiologicheskogo blagopoluchiya naseleniya v Rossiiskoi Federatsii v 2020 godu: Gosudarstvennyi doklad. Moscow: Federal'naya sluzhba po nadzoru v sfere zashchity prav potrebitelei i blagopoluchiya cheloveka; 2021. 256 p. (In Russ.) Available from: https://www.rospotrebnadzor.ru/documents/details.php? ELEMENT_ID=18266
3. Rekomendatsii VOZ dlya naseleniya v svyazi c rasprostraneniem novogo koronavirusa (2019-nCoV): mify i lozhnye predstavleniya. (In Russ.) Available from: https://www.who.int/ru/emergencies/diseases/ novel-coronavirus-2019/advice-for-public/myth-busters
4. Alloway BC, Yaeger SK, Mazzaccaro RJ, et al. Suspected case of COVID-19-associated pancreatitis in a child. *Radiol Case Rep*. 2020;15(8):1309–1312. DOI: 10.1016/j.radcr.2020.06.009
5. Bhumbra S, Malin S, Kirkpatrick L, et al. Clinical features of critical coronavirus disease 2019 in children. *Pediatr Crit Care Med*. 2020;21(10):e948–e953. DOI: 10.1097/PCC.0000000000002511
6. Bialek S, Gierke R, Hughes M, et al. Coronavirus disease 2019 in children United States, 2020. *MMWR Morb Mortal Wkly Rep*. 2020;69(14):422–426. DOI: 10.15585/mmwr.mm6914e4
7. Cai JH, Wang XS, Ge YL, et al. First case of 2019 novel coronavirus infection in children in Shanghai.

Zhonghua Er Ke Za Zhi. 2020;58(2):86–87. DOI: 10.3760/cma.j.issn.0578-1310.2020.02.002
8. CDC (2020) Coronavirus Disease 2019 (COVID-19). In: Centers for Disease Control and Prevention. Available from: https://www.cdc.gov/coronavirus/2019-ncov/hcp/inpatient-obstetric-healthcare-guidance.html
9. Simões e Silva AC, Leal CR. Is SARS-CoV-2 vertically transmitted? *Front Pediatr*. 2020;8:276. DOI: 10.3389/fped.2020.00276
10. Chan JF, Yuan S, Kok KH, et al. A familial cluster of pneumonia associated with the 2019 novel coronavirus indicating person-to-person transmission: a study of a family cluster. *Lancet*. 2020;395(10223): 514–523. DOI: 10.1016/S0140-6736(20)30154-9
11. Coronaviridae Study Group of the International Committee on Taxonomy of Viruses (2020). The species severe acute respiratory syndrome-related coronavirus: classifying 2019-nCoV and naming it SARS-CoV-2. *Nat Microbiol*. 2019;5:536–544. DOI: 10.1038/s41564-020-0695-z
12. Davies P, Evans C, Kanthimathinathan HK, et al. Intensive care admissions of children with paediatric inflammatory multisystem syndrome temporally associated with SARS-CoV-2 (PIMS-TS) in the UK: a multicentre observational study. *Lancet Child Adolesc Health*. 2020;4(9):669–677. DOI: 10.1016/S2352-4642(20)30215-72020/07/13
13. de Bree LCJ, Koeken V, Joosten LAB, et al. Non-specific effects of vaccines: Current evidence and potential implications. *Semin. Immunol*. 2018;39:35–43. DOI: 10.1016/j.smim.2018.06.002
14. DeBiasi RL, Song X, Delaney M, et al. Severe Coronavirus Disease-2019 in children and young adults in the Washington, DC, Metropolitan Region. *J Pediatr*. 2020;223: 199–203E1. DOI: 10.1016/j.jpeds.2020.05.007
15. Desai A, Mills A, Delozier S, et al. Pediatric patients with SARS-CoV-2 infection: clinical characteristics in the US from a large Global Health Research Network. *Cureus*. 2020;12(9): E10413. DOI: 10.7759/cureus.10413
16. Ding Y, Yan H, Wenbin GW. Clinical characteristics of children with COVID19: a meta-analysis. *Front Pediatr*. 2020;8:431. DOI: 10.3389/fped.2020.00431
17. Dong Y, Mo X, Hu Y, et al. Epidemiology of COVID-19 among children in China. *Pediatrics*. 2020;145(6): e20200702. DOI: 10.1542/peds.2020-0702
18. Felsenstein S, Herbert JA, McNamara PS, et al. COVID-19: immunology and treatment options. *Clin Immunol*. 2020;215:108448. DOI: 10.1016/j.clim.2020.108448
19. Grifoni A, Sidney J, Zhang Y, et al. A sequence homology and bioinformatic approach can predict candidate targets for immune responses to SARS-CoV-2. *Cell Host Microbe*. 2020;27(4):671–680.E2. DOI: 10.1016/j.chom.2020.03.002
20. Hanff TC, Harhay MO, Brown TS, et al. Is There an Association Between COVID-19 Mortality and the Renin-Angiotensin System-a Call for Epidemiologic Investigations. *Clin Infect Dis*. 2020;71(15):870–874. DOI: 10.1093/cid/ciaa329
21. Hoang A, Chorath K, Moreira A, et al. COVID-19 in 7780 pediatric patients: a systematic review. *J eClin Med*. 2020;100433. DOI: 10.1016/j.eclinm.2020.100433;24:100433
22. Kosmeri C, Koumpis E, Tsabouri S, et al. Hematological manifestations of SARS-CoV-2 in children. *Pediatr Blood Cancer*. 2020;67(12): e28745. DOI: 10.1002/pbc.28745
23. Kuba K, Imai Y, Rao S, et al. A crucial role of angiotensin converting enzyme 2 (ACE2) in SARS coronavirus-induced lung injury. *Nat Med*. 2005;11:875–879. DOI: 10.1038/nm1267
24. Kuster GM, Pfister O, Burkard T, et al. SARS-CoV2: should inhibitors of the renin-angiotensin system be withdrawn in patients with COVID-19? *Eur Heart J*. 2020;41(19): 1801–1803. DOI: 10.1093/eurheartj/ehaa235
25. Leung WK, To K-F, Chan PKS, et al. Enteric involvement of severe acute respiratory syndrome-associated coronavirus infection. *Gastroenterology*. 2003;125(4): 1011–1017. DOI: 10.1016/s0016-5085(03)01215-0
26. Li G, Fan Y, Lai Y, et al. Coronavirus infections and immune responses. *J Med Virol*. 2020;92(4):424–432. DOI: 10.1002/ jmv.25685
27. Li YC, Bai WZ, Hashikawa T. The neuroinvasive potential of SARS-CoV2 may play a role in the respiratory failure of COVID-19 patients. *J Med Virol*. 2020;92(6):552–555. DOI: 10.1002/jmv.25728
28. Liguoro I, Pilotto C, Bonanni M, et al. SARS-COV-2 infection in children and newborns: a systematic review. *Eur J Pediatr*. 2020;179:1029–1046. DOI: 10.1007/s00431-020-03684-7
29. Livingston E, Bucher K. Coronavirus Disease 2019 (COVID-19) in Italy. *JAMA*. 2020;323(14):1335. DOI: 10.1001/jama.2020.4344
30. Mantovani A, Rinaldi E, Zusi C, et al. Coronavirus disease 2019 (COVID-19) in children and/or adolescents: a meta-analysis: International Pediatric Research Foundation, Inc; 2020. *Pediatr Res*. 2021;89:733–737. DOI: 10.1038/s41390-020-1015-2
31. Mao L, Wang M, Chen S, et al. Neurologic Manifestations of Hospitalized Patients with COVID-19 in Wuhan, China. Retrospective Case Series Study. *Jama Neurology*. 2020;77(6):683–690. DOI: 10.1001/jamaneurol.2020.1127
32. Pain CE, Felsenstein S, Cleary G, et al. Novel paediatric presentation of COVID-19 with ARDS and cytokine storm syndrome without respiratory symptoms. *Lancet Rheumatol*. 2020;2(7): E376–E379. DOI: 10.1016/S2665-9913(20)30137-5
33. Pandit K, Gupta S, Sharma AG. Clinico-pathogenesis of COVID-19 in children. *Indian J Biochem Biophys*. 2020;57(3):264–269.

34. Posfay-Barbe KM, Wagner N, Gauthey M, et al. COVID-19 in children and the dynamics of infection in families. *Pediatrics*. 2020;146(2):e20201576. DOI: 10.1542/peds.2020-1576
35. Razavi A, Davoodi L, Shojaei L, et al. COVID-19 in children: a narrative review. *Open Access Maced J Med Sci*. 2020;8(T1):23–31. DOI: 10.3889/oamjms.2020.4714
36. Riou J, Althaus CL. Pattern of early human-to-human transmission of Wuhan 2019 novel coronavirus (2019-nCoV), December 2019 to January 2020. *Euro Surveill*. 2020;25(4):2000058. DOI: 10.2807/1560-7917.ES.2020.25.4.2000058
37. Riphagen S, Gomez X, Gonzalez-Martinez C, et al. Hyperinflammatory shock in children during COVID-19 pandemic. *Lancet*. 2020;395(10237):1607–1608. DOI: 10.1016/S0140-6736(20)31094-1
38. Rowley AH. Understanding SARS-CoV-2-related multisystem inflammatory syndrome in children. *Nat Rev Immunol*. 2020;20(8):453–454. DOI: 10.1038/s41577-020-0367-52020/06/18
39. Ruan Q, Yang K, Wang W, et al. Clinical predictors of mortality due to COVID-19 based on an analysis of data of 150 patients from Wuhan, China. *Intensive Care Med*. 2020;46:846–848. DOI: 10.1007/s00134-020-05991-x
40. Saleh NY, Aboelghar HM, Salem SS, et al. The severity and atypical presentations of COVID-19 infection in pediatrics. *BMC Pediatrics*. 2021;21:144. DOI: 10.1186/s12887-021-02614-2
41. Simões e Silva AC, Leal CR. Is SARS-CoV-2 vertically transmitted? *Front Pediatr*. 2020;8:276. DOI: 10.3389/fped.2020.00276
42. Song R, Han B, Song M, et al. Clinical and epidemiological features of COVID-19 family clusters in Beijing, China. *J Infect*. 2020;81(2):E26–E30. DOI: 10.1016/j.jinf.2020.04.018
43. Stringhini S, Wisniak A, Piumatti G, et al., Seroprevalence of anti-SARS-CoV-2 IgG antibodies in Geneva, Switzerland (SEROCoV-POP): a population-based study. *Lancet*. 2020;396(10247):313–319. DOI: 10.1016/S0140-6736(20)31304-02020/06/15
44. Terpos E, Ntanasis-Stathopoulos I, Elalamy I, et al. Hematological findings and complications of COVID-19. *Am J Hematol*. 2020;95(7):834–847. DOI: 10.1002/ajh.25829
45. To KKW, Tsang OTY, et al. Consistent detection of 2019 novel coronavirus in saliva. *Clinical Infectious Diseases*. 2020;71(15):841–843. DOI: 10.1093/cid/ciaa149
46. Totura AL, Baric RS. SARS coronavirus pathogenesis: host innate immune responses and viral antagonism of interferon. *Curr Opin Virol*. 2012;2(3):264–275. DOI: 10.1016/j.coviro.2012.04.004
47. Verdoni L, Mazza A, Gervasoni A, et al. An outbreak of severe Kawasaki-like disease at the Italian epicenter of the SARS-CoV-2 epidemic: an observational cohort study. *Lancet*. 2020;395(10239):1771–1778. DOI: 10.1016/S0140-6736(20)31103-X
48. Visveswaran GK, Morparia K, Narang S, et al. Severe acute respiratory syndrome coronavirus 2 infection and thrombosis: phlegmasiaceruleadolenspresenting with venous gangrene in a child. *J Pediatr*. 2020;226:281–284. DOI: 10.1016/j.jpeds.2020.07.032
49. Wang L, Shi Y, Xiao T, et al. Chinese expert consensus on the perinatal and neonatal management for the prevention and control of the 2019 novel coronavirus infection (first edition). *Ann Transl Med*. 2020;8(3):47. DOI: 10.21037/atm.2020.02.20
50. WHO Director-General's opening remarks at the media briefing on COVID-19. 11 March, 2020. Available from: https://www.who.int/dg/speeches/detail/who-director-general-s-opening-remarks-at-the-media-briefing-on-covid-19 %2D%2D-11-march-2020
51. Wu Z, McGoogan JM. Characteristics of and important lessons from the Coronavirus Disease 2019 (COVID-19) outbreak in China: summary of a report of 72 314 cases from the Chinese Center for Disease Control and Prevention. *JAMA*. 2020;323(13):1239–1242. DOI: 10.1001/jama.2020.2648
52. Wysocki J, Schulze A, Batlle D. Novel Variants of Angiotensin Converting Enzyme-2 of Shorter Molecular Size to Target the Kidney Renin Angiotensin System. *Biomolecules*. 2019;9(12):886. DOI: 10.3390/biom9120886
53. Xu Y, Li X, Zhu B, et al. Characteristics of pediatric SARS-CoV-2 infection and potential evidence for persistent fecal viral shedding. *Nat Med*. 2020;26:502–505. DOI: 10.1038/s41591-020-0817-4
54. Xu Z, Shi L, Wang Y, et al. Pathological findings of COVID-19 associated with acute respiratory distress syndrome. *Lancet Respir Med*. 2020;8(4):420–422. DOI: 10.1016/S2213-2600(20)30076-X
55. Zachariah Ph, Johnson CL, Halabi KC, et al. Epidemiology, Clinical Features, and Disease Severity in Patients With Coronavirus Disease 2019 (COVID-19) in a Children's Hospital in New York City. *JAMA Pediatr*. 2020;174(10)e202430. DOI: 10.1001/jamapediatrics
56. Zhang W, Du RH, Li B, et al. Molecular and serological investigation of 2019-nCoV infected patients: implication of multiple shedding routes. *Emerg Microbes Infect*. 2020;9(1):386–389. DOI: 10.1080/22221751.2020.1729071
57. Zhang YP. The epidemiological characteristics of an outbreak of 2019 novel coronavirus diseases (COVID-19) in China. *Chin J Epidemiol*. 2020;41(2):145–151. DOI: 10.3760/cma.j.issn.0254-6450.2020.02.003
58. Zheng YY, Ma YT, Zhang JY, et al. COVID-19 and the cardiovascular system. *Nat Rev Cardiol*. 2020;17:259–260. DOI: 10.1038/s41569-020-0360-5
59. Zimmermann P, Curtis N. Coronavirus infections in children including COVID-19: an overview of the epidemiology, clinical features, diagnosis. Treatment and Prevention Options in Children. *Pediatr Infectious Disease Journal*. 2020;39(5):355–368. DOI: 10.1097/INF.0000000000002660

◆ Информация об авторах

Наталья Анатольевна Белых — д-р мед. наук, профессор, заведующая кафедрой факультетской и поликлинической педиатрии с курсом педиатрии ФДПО. ФГБУ ВО «Рязанский государственный медицинский университет им. акад. И.П. Павлова» Минздрава России, Рязань, Россия. E-mail: nbelyh68@mail.ru

Ольга Анатольевна Соловьева — аспирант кафедры факультетской и поликлинической педиатрии с курсом педиатрии ФДПО. ФГБУ ВО «Рязанский государственный медицинский университет им. акад. И.П. Павлова» Минздрава России, Рязань, Россия. E-mail: olgasolovejka@yandex.ru

Наталья Александровна Аникеева — канд. мед. наук, доцент кафедры факультетской и поликлинической педиатрии с курсом педиатрии ФДПО. ФГБУ ВО «Рязанский государственный медицинский университет им. акад. И.П. Павлова» Минздрава России, Рязань, Россия. E-mail: natasha782@inbox.ru

◆ Information about the authors

Natalya A. Belykh – MD, PhD, Dr. Sci. (Med), Professor, Head, Department of Faculty and Polyclinic Pediatrics with the Course of Pediatric of Postgraduate Education. Ryazan State Medical University, Ryazan, Russia. E-mail: nbelyh68@mail.ru

Olga A. Solovyova – Postgraduate Student, Department of Faculty and Polyclinic Pediatrics with the Course of Pediatric of Postgraduate Education. Ryazan State Medical University, Ryazan, Russia. E-mail: olgasolovejka@yandex.ru

Natalya A. Anikeeva – MD, PhD, Associate Professor Department of Faculty and Polyclinic Pediatrics with the Course of Pediatric of Postgraduate Education. Ryazan State Medical University, Ryazan, Russia. E-mail: natasha782@inbox.ru

DOI: https://doi.org/10.17816/PED12677-88

ТЕРАПИЯ ПСОРИАЗА — ИСКУССТВО, ОСНОВАННОЕ НА ОПЫТЕ?

© Д.В. Заславский [1], И.Н. Чупров [2], Р.А. Насыров [1], О.Л. Красногорская [1], Е.С. Большакова [1], Е.С. Манылова [1], О.К. Минеева [1], Л.Н. Дроздова [1], К.В. Штернлихт [1], А.А. Сыдиков [3], К.А. Коваленко [1], А.П. Бражникова [1], Д.В. Козлова [1]

[1] Санкт-Петербургский государственный педиатрический медицинский университет, Санкт-Петербург, Россия;
[2] Северо-Западный государственный медицинский университет им. И.И. Мечникова, Санкт-Петербург, Россия;
[3] Ферганский медицинский институт общественного здоровья, Фергана, Республика Узбекистан

Для цитирования: Заславский Д.В., Чупров И.Н., Насыров Р.А., Красногорская О.Л., Большакова Е.С., Манылова Е.С., Минеева О.К., Дроздова Л.Н., Штернлихт К.В., Сыдиков А.А., Коваленко К.А., Бражникова А.П., Козлова Д.В. Терапия псориаза — искусство, основанное на опыте? // Педиатр. – 2021. – Т. 12. – № 6. – С. 77–88. https://doi.org/10.17816/PED12677-88

Поступила: 20.10.2021 Одобрена: 11.11.2021 Принята к печати: 29.12.2021

Псориаз — хроническое иммуно-ассоциированное воспалительное заболевание кожи с поражением опорно-двигательного аппарата мультифакториальной природы с наличием фенотипического разнообразия в общей популяции, а также большого числа коморбидных заболеваний у пациентов. Генерализованная форма пустулезного псориаза, исторически считавшаяся одним из вариантов течения псориаза, сегодня частью авторов классифицируется как сочетающееся с вульгарной формой отдельное состояние, генетически отличное. Триггером к проявлению пустулезной формы может послужить выбранная тактика терапии вульгарного псориаза. Несмотря на наличие современных данных об иммунопатогенезе заболевания, нет стандартизированных методов лечения, способных учитывать индивидуальные особенности больных, что вдвойне актуально в детской практике, так как арсенал средств, одобренных для применения, ограничен. Представлено описание клинического случая пациента с прогрессирующим бляшечным псориазом, ранее длительно получавшего системную и наружную терапию глюкокортикостероидами, которая не позволила взять течение заболевания под контроль, а наоборот стала причиной возникновения осложнений. Приведенный нами пример из клинической практики позволяет заострить внимание на проблеме осложнений классической терапии псориаза и тонкостях назначения как топических, так и системных препаратов. Системная терапия нуждается в разработке алгоритмов, основанных на объективных критериях диагностики и результатах исследований эффективности и безопасности современных лекарственных средств в детской практике.

Ключевые слова: псориаз; педиатрия; устекинумаб; генно-инженерная биологическая терапия; метотрексат.

IS PSORIASIS THERAPY AN ART BASED ON EXPERIENCE?

© Denis V. Zaslavsky [1], Igor N. Chuprov [2], Ruslan A. Nasyrov [1], Olga L. Krasnogorskaya [1], Elena S. Bolshakova [1], Elena S. Manylova [1], Olga K. Mineeva [1], Lyudmila N. Drozdova [1], Ksana V. Shternliht [1], Akmal A. Sidikov [3], Kseniya A. Kovalenko [1], Alena P. Brazhnikova [1], Dariya V. Kozlova [1]

[1] St. Petersburg State Pediatric Medical University, Saint Petersburg, Russia;
[2] St. Petersburg State North-Western Medical University named after I.I. Mechnikov, Saint Petersburg, Russia;
[3] Fergana Medical Institute of Public Health, Fergana, Uzbekistan Republic

For citation: Zaslavsky DV, Chuprov IN, Nasyrov RA, Krasnogorskaya OL, Bolshakova ES, Manylova ES, Mineeva OK, Drozdova LN, Shternliht KV, Sidikov AA, Kovalenko KA, Brazhnikova AP, Kozlova DV. Is psoriasis therapy an art based on experience? *Pediatrician (St. Petersburg)*. 2021;12(6):77-88. https://doi.org/10.17816/PED12677-88

Received: 20.10.2021 Revised: 11.11.2021 Accepted: 29.12.2021

Psoriasis is a chronic immune-associated skin disease of a multifactorial nature with phenotypic diversity in the general population, as well as a large number of comorbid diseases in patients. The generalized pustular psoriasis, historically was considered one of the variants of the course of psoriasis. Today some authors classify it as a genetically different condition combined with a plaque psoriasis. The selected tactics of psoriasis therapy can become a trigger for the manifestation of a pustular form. Despite the availability of modern data on the immunopathogenesis of the disease, there are no standardized methods of treatment that can take into account the individual characteristics of patients, which is doubly important in pediatric practice, since the arsenal of drugs approved for use is limited. We demonstrate the clinical case of a patient with progressive plaque psoriasis, earlier getting systemic and topical corticosteroids for a long time. This therapy did not allowed to take the course of the disease under control, even more it caused appearance of complications. Our clinical example from practice allows us to focus on the problem of complications of classical therapy for psoriasis and the intricacies of prescribing both topical and systemic drugs. Systemic therapy requires the development of algorithms based on objective diagnostic criteria and the results of studies on the effectiveness and safety of modern drugs in pediatric practice.

Keywords: psoriasis; pediatrics; ustekinumab; biologic therapy; methotrexate.

ВВЕДЕНИЕ

Псориаз — это хроническое аутоиммунное мультисистемное заболевание, которым на сегодняшний день страдает около 1 % детей в популяции [12]. Распространенность псориаза среди детей в возрасте 0–14 лет в 2020 г. составила 68,1 на 100 тыс., заболеваемость — 20,0 на 100 тыс. соответствующего населения. Самыми высокими являются показатели распространенности и заболеваемости псориазом среди детей в возрасте 15–17 лет: 276,4 и 75,0 на 100 тыс. в 2020 г. соответственно. Пики манифестации заболевания: у мальчиков — в 14–17 лет, у девочек — в 6–7 лет. В 2017 г. в кожной клинике СПбГПМУ количество детей с псориазом составляло 12,8 % (240 человек), а к 2019 г. их доля возросла до 20 % (278 детей). Заболевание характеризуется полигенным типом наследования, хроническим рецидивирующим течением [4, 20]. Долгое время β-гемолитический стрептококк, а именно его токсины, считали в качестве главного триггерного фактора манифестации и обострений псориаза. В настоящее время у детей более часто выявляется золотистый стафилококк и гемофильная палочка [5]. У трети пациентов дебют заболевания происходит в детском возрасте, а у подавляющего большинства — в подростковом. Клиническая картина псориаза у детей грудного и раннего детского возраста может существенно отличаться от таковой у детей юношеского возраста и взрослых. Так, вплоть до школьного возраста ребенка с псориазом может мучить выраженный зуд, а высыпания могут характеризоваться наличием экссудативного компонента, что связано с анатомо-физиологическими особенностями кожи детей [10]. В последние годы также был выделен ряд ассоциированных с псориазом заболеваний: ожирение, метаболический синдром, дислипидемия, сердечно-сосудистые заболевания, гипертензия, инсулинорезистентность, болезнь Крона и депрессия [3, 24].

Как правило, лечение пациента детского возраста как с ограниченными, так и с распространенными формами заболевания начинается с наружной терапии, и на сегодняшний день наиболее популярными являются топические глюкокортикостероиды. Стоит отметить, что данный вид терапии имеет широкий перечень осложнений, особенно при долгосрочном использовании. Потому в последние годы большое внимание мировым научным сообществом уделено разработке не только системных, но и наружных таргетных препаратов [1, 7, 21, 37].

Альтернативные топические препараты для лечения псориаза

Наименование	Группа препарата	Механизм действия
Тофацитиниб	Ингибитор JAK1/3, а также частично JAK2	Подавляет передачу цитокиновых сигналов по пути JAK/STAT, останавливает транскрипцию ДНК
Руксолитиниб	Ингибитор JAK1/2	
Барицитиниб	Ингибитор JAK1/2	
PAP-1	Ингибитор калиевых каналов резидентных Т-клеток памяти	Блокирует каналы оттока калия, из-за чего в клетку не поступает кальций и Т-клетки памяти не активируются
rS3-PA	Топический ингибитор Stat3	Блокирует передачу цитокиновых сигналов по внутриклеточным сигнальным путям с участием Stat3
SIS3	Топический ингибитор Smad3	Блокирует передачу пролиферативных сигналов по внутриклеточным сигнальным путям с участием Smad
ASB16165	Топический ингибитор фосфодиэстеразы 7	Блокирует продукцию провоспалительных цитокинов
Кризаборол	Топический ингибитор фосфодиэстеразы 4	
PF-06763809	Топический ингибитор рецептора ROR	Блокировка транскрипционного фактора RORC2 приводит к остановке синтеза провоспалительных цитокинов
AVX001	Топический ингибитор фосфолипазы А2	Блокирует распад глицерофосфолипидов, из которых происходит синтез провоспалительных молекул, в том числе TNF-α
DZ2002	Топический ингибитор гидролаз	Подавляет экспрессию TLR на поверхности антиген-презентирующих клеток, активацию Т-клеток и синтез провоспалительных цитокинов
Тапинароф	Агонист арилуглеводородных рецепторов кератиноцитов, фибробластов и иммунокомпетентных клеток	Молекула препарата связывается с арилуглеводородным рецептором, который является лиганд-зависимым фактором транскрипции. Соответственно, рецептор не получает транскрипционных сигналов, что приводит к остановке пролиферации эпителия, а также остановке продукции провоспалительных цитокинов иммунными клетками

Сравнивая курацию пациентов с псориазом взрослого и детского возраста, необходим более системный междисциплинарный подход в отношении псориаза в педиатрии, так как учет каждой сопутствующей или ассоциированной патологии может сыграть весомую роль в формировании терапевтической тактики для индивидуума. Стоит отметить, что арсенал разрешенных к применению у детей средств ограничен.

Понятие классической терапии псориаза у детей со среднетяжелой или тяжелой степенью тяжести включает неселективные иммунодепрессанты, а лучшая альтернатива ей на сегодняшний день — это генно-инженерная биологическая терапия (ГИБТ), в связи с высокой селективностью к определенному таргету и меньшим системным воздействием. В соответствии с клиническими рекомендациями по лечению и наблюдению детей, больных псориазом, на территории Российской Федерации первой линией терапии признан препарат метотрексат — неселективный ингибитор клеточного цикла (дигидрафолатредуктазы) [6]. Для сравнения, в зарубежных исследованиях и алгоритмах по лечению детей с псориазом, в эпоху биологической терапии, метотрексат упоминается уже в качестве золотого стандарта в прошедшем времени [24]. Также среди классических методов терапии больного псориазом средней и тяжелой степени тяжести ребенка в отечественных рекомендациях фигурируют такие препараты, как циклоспорин, ацитретин, сульфасалазин, антибактериальная терапия против гемолитического стрептококка [8].

Стоит отдельно отметить применение топических и системных глюкокортикостероидов (ГКС) у детей в связи с их возрастными особенностями строения органов и функционирования систем. Топические ГКС I–III класса потентности применимы исключительно коротким курсом не более 14 дней в связи с высоким риском появления осложнений. Доподлинно известно, что при длительном использовании стероидные средства инициируют появление стрий (стрии — растяжения, рубцовая атрофия, «растяжки»; *striaedistensae*, stretchmarks), которые, к сожалению, не поддаются косметической коррекции даже в долгосрочной перспективе [28, 32]. Показаниями к системному введению ГКС на территории Российской Федерации считаются распространенные формы заболевания, торпидное течение, а также стадия прогрессирования псориаза. В то же время широко известно, что длительное применение системных ГКС может привести к генерализации кожного процесса с развитием эритродермии и даже пустулезного псориаза, а именно эти состояния могут представлять угрозу жизни ребенка [8].

КЛИНИЧЕСКИЙ СЛУЧАЙ

(осложнений от лечения пациентки юношеского возраста с бляшечным псориазом длительным курсом топических и системных глюкокортикостероидов)

Пациентка, 17 лет, поступила на кожно-венерологическое отделение СПбГПМУ с диагнозом вульгарного псориаза, бляшечная форма, в сентябре 2020 г. Из анамнеза известно, что пациентка впервые отметила появление высыпаний на коже спины в сентябре 2019 г. При обращении в кожно-венерологический диспансер по месту жительства девочке был поставлен диагноз атопического дерматита и назначена десенсибилизирующая терапия, антигистаминные средства и топические кортикостероиды II класса (американская система). Подобный подход несколько видоизменил высыпания, но не привел к их разрешению. В начале 2020 г. у девочки появились новые высыпания на коже туловища, для курации которых был повторно назначен топический препарат с содержанием ГКС II класса потентности. На фоне применения средства элементы распространялись, и было принято решение о назначении системного цитостатического препарата (циклоспорин) в суточной дозе 300 мг [6 мг/(кг · сут)] в сочетании с топическим ГКС II класса для ежедневного использования. Несмотря на превышение дозы цитостатического препарата, проводимое лечение не позволило добиться контроля над заболеванием, и в июле в условиях дневного стационара кожно-венерологического диспансера по месту жительства была предпринята попытка добавить в терапию системные ГКС. Девочка начала получать ежедневные инфузии преднизолона с 90 мг/сут с последующим снижением дозы. Всего было проведено 5 процедур, после чего на дозе в 60 мг преднизолона терапия была прервана в связи с требованием родителей о переводе в другое медицинское учреждение. Так, в августе 2020 г. девочка поступила на обследование и лечение в клинику кожных болезней СПбГПМУ.

При поступлении состояние пациентки расценивалось как тяжелое по совокупности клинических данных. Девочка предъявляла жалобы на боли в коленных суставах. Поражение кожного покрова носило распространенный характер (волосистая часть головы, туловище, предплечья и бедра, более по разгибательной поверхности) и было представлено обширными инфильтрированными эритематозными очагами, с синюшным оттенком в области

Рис. 1. Генерализованные высыпания при возникновении пустулезного псориаза на фоне длительного лечения топическими и системными глюкокортикостероидами

Fig. 1. Generalized pustular psoriasis manifested on the background of long-term usage of topical and systemic corticosteroids

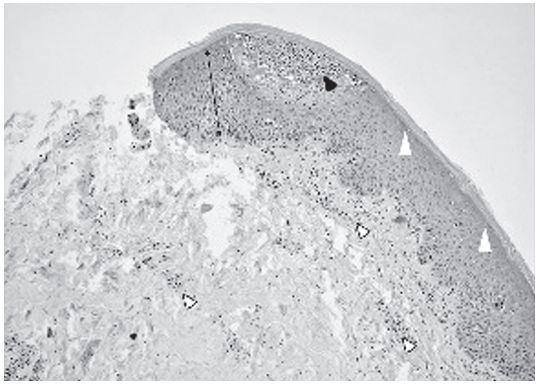

Рис. 2. Микрофотография, окраска гематоксилином и эозином, ×200. В эпидермисе определяется регулярный акантоз (черная двусторонняя стрелка), агранулез (белые треугольники), микроабсцесс Мунро (черная стрелка), в сосочковой и ретикулярной дерме определяется гетерогенный периваскулярный инфильтрат из лимфоцитов, гистиоцитов с примесью нейтрофилов (белые стрелки)

Fig. 2. Micrograph, hematoxylin-eosin staining, ×200. There is a regular acantosis in the epidermis (black double arrowheads), agranulosis (white triangles), Munromicroabscess (black arrow), heterogeneous perivascular infiltrate of lymphocytes, histiocytes with an admixture of neutrophils (white arrows) is determined in the papillary and reticular dermis

нижних конечностей, гирляндообразной и круговидной формы с тенденцией к слиянию (рис. 1). На поверхности очагов наблюдались мелкие пустулезные элементы, расположенные преимущественно по периферии, а также зоны массивной десквамации, наиболее выраженные на коже межлопаточной области, лица и над грудиной. Ногтевые пластинки нижних конечностей имели признаки псориатической ониходистрофии: дистальный онихолизис, симптом «масляного пятна», часть ногтевых пластин обеих стоп имела «наперстковидные» вдавления и койлонихии. На момент первичного осмотра индексы оценки степени тяжести псориаза составили: BSA (Body Surface Area) — 72 %, PASI (Psoriasis Area and Severity Index) — 35,4. На коже внутренних поверхностей бедер и нижней трети туловища определялись крупные стрии шириной до 3 см и длиной до 20 см (рис. 1).

Клинических и лабораторных данных о системном поражении не обнаружено. На основании анамнеза о ранее существовавшем вульгарном псориазе, результатов патоморфологического исследования (рис. 2), выявившего нейтрофильные пустулы и псориазиформные изменения эпидермиса, а также морфологии высыпаний, возникших после отмены глюкокортикостероидов, был установлен диагноз: «Генерализованный пустулезный псориаз, аннулярная форма, тип Milian – Katchoura».

На первом этапе лечения наш подход заключался в аккуратной и постепенной отмене назначенных ранее препаратов. Так, циклоспорин возобновили в дозе 2,5 мг/(кг · сут) (минимальная рекомендуемая доза) с постепенным снижением до полной отмены (рекомендуется доза по 0,5 мг/кг с шагом в 2 нед.) [33] и перевели пациентку на пероральный прием преднизолона, начиная с минимальной дозы 7,5 мг/сут, с медленным снижением (допустимо снижение дозы на 2,5 мг каждые 3–5 дней) с опорой на состояние кожного покрова до полной отмены [16]. Следующим этапом была инициация ГИБТ. Пациентка получила 3 инъекции раствора устекинумаба по стандартному протоколу. Уже после индукционной дозы основная часть поражений разрешилась (PASI 90): остались единичные слабо инфильтрированные папулы в области волосистой части головы. По мере продолжения курса терапии кожа пациентки очистилась от высыпаний (PASI 100), однако стрии на коже бедер и туловища сохраняются и на сегодняшний день (рис. 3).

По нашему мнению, представленный клинический случай характеризуется развитием нескольких видов осложнений от проводимой терапии. Длительное применение цитостатического препарата в высокой дозе, а также попытка его «усиления» введением топических и системных ГКС с последующей резкой отменой оказались пусковыми факторами манифестации ГПП и привели к появлению необратимых изменений кожи девушки — стрий. Рекомендуемый в качестве первой линии терапии системный ретиноид ацитретин мы не рассматривали из-за относительного противопоказания у де-

вочек в репродуктивном возрасте и большого числа побочных эффектов, описанных в литературе [14]. Уменьшение дозы препарата, назначение желчегонных и гепатопротективных средств, как правило, нормализуют показатели липидного обмена [9]. В качестве препарата для таргетной терапии был выбран устекинумаб [ингибитор p40 субъединицы интерлейкинов 12 и 23 (IL-12, IL-23)] по нескольким соображениям: по данным литературы и нашим клиническим наблюдениям развивающийся парадоксальный псориаз на фоне терапии ингибиторами TNF (tumor necrosis factor — фактор некроза опухоли) имеет черты пустулеза [34]. Кроме того, устекинумаб обладает более выраженным стабилизирующим эффектом Т-хелперов 17-го типа за счет сочетанной блокировки рецепторов и IL-12, и IL-23, частота осложнений по данным обзоров в детской практике значительно ниже [15], с учетом пубертатного периода пациентки не исключена возможность случайной беременности, а в таком случае ингибиторы TNF не рекомендованы [13, 17].

Стоит отметить, что представленный случай характеризуется наличием как молниеносных и тяжелых, так и долгосрочных осложнений от классической терапии бляшечного псориаза. Так, к сожалению, последствия в виде стрий останутся неразрешимыми и отразятся на качестве жизни девушки.

Эпидемиологические данные о распространенности псориаза в мире варьируют в зависимости от географии и возраста пациентов, так, максимальная частота регистрации вульгарного псориаза у взрослых составляет 11,43 %, у детей — 1,37 %, тогда как ГПП является редким состоянием с частотой встречаемости 2–7 человек на миллион [18, 29]. Некоторые авторы классифицируют ГПП на типы от наиболее тяжелой формы (тип, описанный в 1910 г. Лео фон Цумбушем — Leo Rittervon Zumbusch [40]) до относительно доброкачественно протекающих вариантов: аннулярного ГПП, характерного для детей (ювенильного), и герпетиформного импетиго беременных, подчеркивая, что гетерогенность клинических признаков может находиться в зависимости от генетических и средовых факторов [31]. «Псориаз пустулезный доброкачественный», или аннулярная форма, впервые был описан в 1933 г. A. Milian и V. Katchoura [30], затем последовали публикации в 1959 г. S. Lapiere [25] и в 1966 г. R. Degos и соавт. [17], которые указывали на дебют болезни в детском возрасте, причудливую (круговидную, гирляндообразную) форму элементов, эфемерность пустул, более легкий характер течения, в сравнении с ГПП типа Цумбуша.

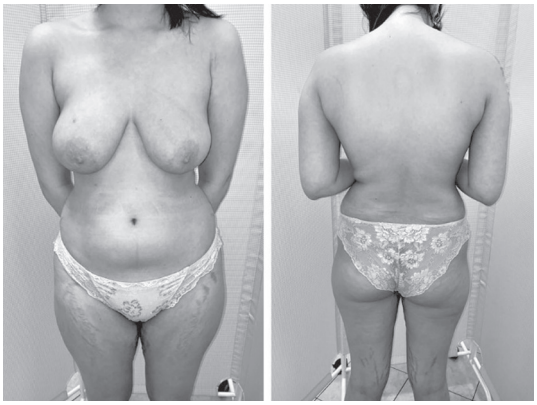

Рис. 3. Клинические фотографии пациентки после начала курса биологической терапии ингибитором интерлейкинов 12, 23 (устекинумаб). Высыпания на коже туловища и конечностей разрешились, PASI 90

Fig. 3. Clinical images of the patient after the initiation of biological therapy with interleukin 12 and 23 inhibitor (ustekinumab). Rashes on the skin of the trunk and limbs resolved, PASI 90

Общим для группы ГПП является наличие распространенных высыпаний нейтрофильных стерильных пустул, располагающихся на эритематозном фоне, триггером к появлению которых может стать отмена системных глюкокортикостероидов. Тип Цумбуша течет непредсказуемо — даже у одного и того же пациента тяжесть и выраженность системных проявлений могут варьировать от рецидива к рецидиву и достигать жизнеугрожающих состояний (сепсис, кардиореспираторная недостаточность и т. д.) [14, 19]. Для аннулярной формы не характерно наличие системных проявлений, а изолированное поражение кожи в ряде случаев разрешается самостоятельно. Среди описанных триггерных факторов особенно выделяют отмену системных/топических ГКС [23].

Клинически аннулярная форма почти неотличима от субкорнеального пустулеза Снеддона – Вилькинсона, однако анамнез предшествующего вульгарного псориаза и гистологические критерии (акантоз и паракератоз в эпидермисе, папилломатоз сосочков дермы, наличие спонгиозиформных субкорнеальных пустул) позволяют верифицировать ГПП [39].

В случае обнаружения в эпидермисе скопления антител класса IgA к десмоколлину-1 и/или десмоглеинам иммуногистохимическим методом можно говорить об IgA-пузырчатке типа субкорнеального пустулеза. Эта разновидность пузырного дерматоза не имеет патогномоничных клинических или лабораторных признаков, отличных от субкорнеального пустулеза Снеддона – Вилькинсона, и диагноз можно установить только на основании

дополнительных серологических и/или иммунологических исследований [2, 36].

У пациентов с анамнезом приема лекарственных препаратов, в том числе и циклоспорина, необходимо проводить дифференциальную диагностику ГПП с острым генерализованным экзантематозным пустулезом. Заболевание развивается преимущественно у взрослых и клинически характеризуется внезапным появлением стерильных мелких (до 2 мм) пустул на отечной и эритематозной коже, сначала на лице или в интертригинозных областях, с последующим распространением на туловище и конечности, а также лихорадкой и изменением лабораторных показателей (нейтрофилез, эозинофилия). Гистопатологические данные свидетельствуют о развитии интерфейс-дерматита с некоторой псориазиформной гиперплазией эпидермиса и некротическими изменениями кератиноцитов, при этом спонгиозиформные субкорнеальные и/или внутриэпидермальные пустулы содержат не только нейтрофильные, но и эозинофильные лейкоциты. Острый генерализованный экзантематозный пустулез обычно проходит в течение двух недель после отмены причинно-значимого препарата [35].

Особые трудности представляет курация пациентов с ГПП: во-первых, нет точных данных об иммунопатогенезе заболевания, на основании молекулярно-генетических исследований лишь у трети пациентов были выявлены мутации в гене *IL36RN*, кодирующем молекулу IL-36RA, что позволило предположить вклад гиперактивации иммунного ответа, реализуемый через семейство цитокинов IL-1 и предложить в качестве таргетной терапии антагонист рецептора IL-1 (анакинра) и ингибитор IL-1β (гевокизумаб), но эти препараты не применяются у детей [22, 27, 38]; во-вторых, противоречивы данные об эффективности системной терапии с применением глюкокортикостероидов, цитостатических препаратов, ГИБТ, так как многие из них, например метотрексат, ингибиторы TNF-α, преднизолон (и применение, и отмена), могут выступать в качестве триггерных для развития ГПП.

Обзор побочных эффектов препаратов, которые используют для лечения пациентов с различными формами псориаза, и эффективность и безопасность топических препаратов

Наименование препарата / фармакологическая группа	Возраст пациента	Нежелательные явления
Топические глюкокортикостероиды	Метилпреднизолона ацепонат — с 4 мес. Гидрокортизон 0,1 % — с 6 мес.; 1 % — с 1 года. Преднизолон 0,5 % — с 1 года. Флутиказон 0,05 % крем — с 6 мес.; 0,005 % мазь — с 1 года. Мометазон — с 2 лет	Атрофия эпидермиса и дермы, пиодермия, телеангиоэктазии, гипертрихоз, стероидные акне, стрии, синдром Кушинга, стероидный диабет, артериальная гипертензия
Ингибиторы кальциневрина: пимекролимус, такролимус	Пимекролимус — с 3 мес. Такролимус 0,03 % — с 2 лет. Такролимус 0,1 % — с 16 лет	Недолгосрочные местные реакции — жжение, эритема; фолликулит, герпетическая инфекция, акне, гиперэстезии
Кальципотриол	С 6 лет	Местные реакции (контактный дерматит), при передозировке — более 100 г/нед. — нарушения метаболизма кальция
Системные глюкокортикостероиды	С 3 лет*	Осложнения от лечения препаратами данной группы зависят от дозы и длительности применения и могут затрагивать каждую систему органов без исключения, потому целесообразен подбор минимально эффективной дозы и длительности курса, а также учет соотношения риск/польза
Системные ароматические ретиноиды (ацитретин)	Нет четкого регламента, назначение при особых показаниях	Хейлит, ксероз, зуд, носовые кровотечения, повышение уровня липидов крови и печеночных ферментов, тератогенность, костные изменения (гиперостоз)
Этретинат	Нет четкого регламента, назначение при особых показаниях	Ксероз кожи, кратковременное повышение уровня печеночных ферментов в крови, лактатдегидрогеназы, холестерина, триглицеридов, тератогенность, костные изменения (гиперостоз)

Обзор побочных эффектов препаратов, которые используют для лечения пациентов с различными формами псориаза, и эффективность и безопасность топических препаратов

Наименование препарата / фармакологическая группа	Возраст пациента	Нежелательные явления
Метотрексат	Не рекомендован для применения у детей младше 3 лет, в остальном — применение у детей по строгим показаниям в соответствии с рекомендуемыми дозами на единицу площади поверхности тела	Тошнота, рвота, утомляемость, гепатотоксичность, фиброз печени, отклонения в гематологических параметрах, легочная токсичность, лекарственные взаимодействия, инфекционные заболевания
Циклоспорин	С 1 года	Нефротоксичность, артериальная гипертензия, инфекционные заболевания, тошнота, диарея, миалгия, мигрень, электролитные нарушения, гиперлипидемия, гипертрихоз, гиперплазия десен, повышение риска возникновения злокачественных новообразований
Азатиоприн	Нет четкого регламента, назначение при особых показаниях	Миелодепрессия, повышенный риск инфекционных заболеваний, мегалобластный эритропоэз, тошнота, рвота, анорексия, артралгии, миалгии, эрозивно-язвенные поражения слизистой рта, токсический гепатит, появление риска развития злокачественных новообразований, нефротоксичность
Этанерцепт	С 6 лет	Повышенный риск инфекционных заболеваний, местные реакции, анафилаксия, продукция антинуклеарных антител, волчаночный синдром, панцитопения
Устекинумаб	С 6 лет	Нет сообщений о специфических нежелательных явлениях
Адалимумаб	С 4 лет	Повышенный риск инфекционных заболеваний, местные реакции, анафилаксия, появление антинуклеарных антител, волчаночный синдром, панцитопения, манифестация или обострение демиелинизирующих заболеваний
Секукинумаб	С 6 лет	Нет сообщений о специфических нежелательных явлениях
Инфликсимаб*	С 14 лет	Трансфузионные реакции в виде головных болей, тошноты, рвоты, болей в животе, бронхоспазма, повышенный риск инфекционных заболеваний, реакции гиперчувствительности замедленного типа, анафилаксия, появление антинуклеарных антител, волчаночный синдром, панцитопения, манифестация или обострение демиелинизирующих заболеваний

* С разрешения локального этического комитета

В-третьих, рандомизированные исследования терапии ГПП провести крайне затруднительно, так как количество пациентов незначительно, и в каждом конкретном случае необходим индивидуальный подход, вследствие наличия разнообразия клинических проявлений, зачастую угрожающих жизни, и коморбидных заболеваний у пациентов [26].

ЗАКЛЮЧЕНИЕ

В нашем случае мы опирались на данные упомянутых обзоров, клинических рекомендаций, существующих в Российской Федерации для детей, а также мультицентровых исследований по эффективности и безопасности системных препаратов и ГИБТ для лечения пациентов с вульгарным псориазом и ГПП.

Таким образом, необходимы точные критерии для назначения того или иного препарата, разработанные алгоритмы или иные рекомендации для профилактики и уменьшения побочных эффектов лечения, прогноза и контроля над течением заболевания. Положительные результаты оценки лечения пациентами влияют на деятельность медицинского персонала и повышают комплаентность терапии [6, 11].

ДОПОЛНИТЕЛЬНАЯ ИНФОРМАЦИЯ

Вклад авторов. Все авторы подтверждают соответствие своего авторства международным критериям ICMJE (все авторы внесли существенный вклад в разработку концепции, проведение исследования и подготовку статьи, прочли и одобрили финальную версию перед публикацией).

Конфликт интересов. Авторы декларируют отсутствие явных и потенциальных конфликтов интересов, связанных с публикацией настоящей статьи.

Источник финансирования. Авторы заявляют об отсутствии внешнего финансирования при проведении исследования.

Информированное согласие на публикацию. Авторы получили письменное согласие законных представителей пациента на публикацию медицинских данных и фотографий.

СПИСОК ЛИТЕРАТУРЫ

1. Баранов А.А., Володин Н.Н., Самсыгина Г.А., и др. Рациональная фармакотерапия детских заболеваний. Москва: Литтерра, 2007. 1163 с.
2. Бражникова А.П., Панеях М.Б., Горланов И.А., и др. Субкорнеальный пустулезный дерматоз Снеддона – Вилькинсона или iga-пузырчатка? // Фарматека. 2021. Т. 28, № 8. С. 156–161. DOI: 10.18565/pharmateca.2021.8.156–161
3. Васильев А.Г., Заславский Д.В., Трашков А.П., и др. Изменения гормонального статуса у пациентов с очаговым вульгарным псориазом // Вестник дерматологии и венерологии. 2011. № 5. С. 88–90.
4. Горбунова В.Н. Молекулярная генетика — путь к индивидуальной персонализированной медицине // Педиатр. 2013. Т. 4, № 1. С. 115–121. DOI: 10.17816/PED41115-121
5. Заславский Д.В., Раводин Р.А., Татарская О.Б., и др. Эритродермия: современные вопросы диагностики и лечения // Педиатр. 2014. Т. 5, № 1. С. 97–102.
6. Заславский Д.В., Харбедия Ш.Д., Хведелидзе М.Г., и др. Результаты оценки пациентами деятельности медицинского персонала // Материалы IX российско-немецкой научно-практической конференции Форума им. Р. Коха и И.И. Мечникова «Новые горизонты: инновации и сотрудничество в медицине и здравоохранении» / под ред. О.В. Кравченко, Г. Хана. Новосибирск: Сибирский центр деловых технологий; 2010. С. 28–29.
7. Костинов М.П., Булгакова В.А., Абаева З.Р., и др. Иммунокоррекция в педиатрии. Москва: Медицина для всех, 2001. 237 с.
8. Министерство здравоохранения Российской Федерации. Клинические рекомендации. Псориаз у детей и взрослых. 2020. 66 с. Режим доступа: https://bazanpa.ru/minzdrav-rossii-klinicheskie-rekomendatsii-ot01012020-h4782548/. Дата обращения: 02.11.2021.
9. Мурашкин Н.Н., Иванов А.М., Заславский Д.В., Камилова Т.А. Вопросы эффективности и безопасности применения системных ретиноидов в терапии акне у подростков // Вестник дерматологии и венерологии. 2010. № 5. С. 112–116.
10. Родионов А.Н., Заславский Д.В., Чупров И.Н., и др. Дерматопатология воспалительных заболеваний кожи: монография. Ташкент: Baktria Press, 2014. 208 с.
11. Юрьев В.К., Заславский Д.В., Витенко Н.В., и др. Некоторые результаты оценки пациентами качества медицинской помощи // Ученые записки СПбГМУ им. акад. И.П. Павлова. 2010. Т. 17, № 2. С. 5–7.
12. Menter A., Cordoro K.M., Dawn M.R., et al. Joint American Academy of Dermatology – National Psoriasis Foundation guidelines of care for the management and treatment of psoriasis in pediatric patients // J Am Acad Dermatol. 2020. Vol. 82, No. 1. P. 161–201. DOI: 10.1016/j.jaad.2019.08.049
13. Andrulonis R., Ferris L.K. Treatment of severe psoriasis with ustekinumab during pregnancy // J Drugs Dermatol. 2012. Vol. 11, No. 10. P. 1240.
14. Bachelez H. Pustular psoriasis: the dawn of a new era // Acta Derm Venereol. 2020. Vol. 100. P. adv00034.
15. Benson J.M., Peritt D., Scallon B.J., et al. Discovery and mechanism of ustekinumab: a human monoclonal antibody targeting interleukin-12 and interleukin-23 for treatment of immune-mediated disorders // MAbs. 2011. Vol. 3, No. 6. P. 535–545. DOI: 10.4161/mabs.3.6.17815
16. Buttgereit F., Da Silva J.A.P., Boers M., et al. Standardised nomenclature for glucocorticoid dosages and glucocorticoid treatment regimens: current questions and tentative answers in rheumatology // Ann Rheum Dis. 2002. Vol. 61, No. 8. P. 718–722. DOI: 10.1136/ard.61.8.718
17. Degos R., Civatte J., Arrouy M. Psoriasis et psoriasis pustulea Xa type de erythema annulaire centrifuge (3 cas) // Bull Soc Fr Dermatol Syphiligr. 1966. Vol. 73, No. 4. P. 356–358.
18. Falto-Aizpurua L.A., Martin-Garcia R.F., Carrasquillo O.Y., et al. Biological therapy for pustular psoriasis:

a systematic review // Int J Dermatol. 2020. Vol. 59, No. 3. P. 284–296. DOI: 10.1111/ijd.14671
19. Fujita H., Terui T., Hayama K., et al. Japanese guidelines for the management and treatment of generalized pustular psoriasis: the new pathogenesis and treatment of GPP // J Dermatol. 2018. Vol. 45, No. 11. P. 1235–1270. DOI: 10.1111/1346-8138.14523
20. Goenaga-Vázquez Y., Lauk K.C., et al. Therapeutic challenges in managing pediatric psoriasis // Int J Women's Dermatol. 2020. Vol. 7, No. 3. P. 314–318. DOI: 10.1016/j.ijwd.2020.09.012
21. Golubnitschaja O., Costigliola V., Benini A., et al. General Report & Recommendations in Predictive, Preventive and Personalised Medicine 2012: White Paper of the European Association for Predictive, Preventive and Personalised Medicine // EPMA J. 2012. Vol. 3, No. 1. P. 14. DOI 10.1186/1878-5085-3-14
22. Hussain S., Berki D.M., Choon S.E., et al. IL36RN mutations define a severe autoinflammatory phenotype of generalized pustular psoriasis // J Allergy Clin Immunol. 2015. Vol. 135, No. 4. P. 1067–1070. DOI: 10.1016/j.jaci.2014.09.043
23. Karamfilov T., Wollina U. Juvenile generalized pustular psoriasis // Acta DermVenereol. 1998. Vol. 78, No. 3. P. 220. DOI: 10.1080/000155598441576
24. Kittler N.W., Cordoro K.M. Pediatric Psoriasis Comorbidities // Skin Therapy Lett. 2020. Vol. 25, No. 5. P. 1–6.
25. Lapiere S. Deux cas de psoriasis recidivants a elements evoluant de faconanoralement: Rapideenquelques-jours // Arch Belg Dermatol Syphiligr. 1959. Vol. 15, No. 1. P. 7–12.
26. Levin E.C., Debbaneh M., Koo J., et al. Biologic therapy in erythrodermic and pustular psoriasis // J Drugs Dermatol. 2014. Vol. 13, No. 3. P. 342–354.
27. Mansouri B., Richards L., Menter A. Treatment of two patients with generalized pustular psoriasis with the interleukin-1 beta inhibitor gevokizumab // Br J Dermatol. 2015. Vol. 173, No. 1. P. 239–241. DOI: 10.1111/bjd.13614
28. Mehta A.B., Nadkarni N.J., Patil S.P., et al. Topical corticosteroids in dermatology // Indian J Dermatol Venereol Leprol. 2016. Vol. 82, No. 4. P. 371–378. DOI: 10.4103/0378-6323.178903
29. Michalek I.M., Loring B., John S.M. A systematic review of worldwide epidemiology of psoriasis // J Eur Acad Dermatol Venereol. 2017. Vol. 31, No. 3. P. 205–212. DOI: 10.1111/jdv.13854
30. Milian A., Katchoura V. Psoriasis pustuleux généralisé // Bull Soc Fr Dermatol Syph. 1933. Vol. 40. P. 851–853.
31. Navarini A.A., Burden A.D., Capon F., et al. ERASPEN Network: European consensus statement on phenotypes of pustular psoriasis // J Eur Acad Dermatol Venereol. 2017. Vol. 31, No. 11. P. 1792–1799. DOI: 10.1111/jdv.14386
32. Neve S., Kirtschig G. Elastotic striae associated with striae distensae after application of very potent topical corticosteroids // Clin Exp Dermatol. 2006. Vol. 31, No. 3. P. 461–462. DOI: 10.1111/j.1365-2230.2006.02090.x
33. Robinson A., Van Voorhees A.S., Hsu S., et al. Treatment of pustular psoriasis: from the Medical Board of the National Psoriasis Foundation // J Am Acad Dermatol. 2012. Vol. 67, No. 2. P. 279–288. DOI: 10.1016/j.jaad.2011.01.032
34. Sfikakis P.P., Iliopoulos A., Elezoglou A., et al. Psoriasis induced by anti-tumor necrosis factor therapy: a paradoxical adverse reaction // Arthritis Rheum. 2005. Vol. 52, No. 8. P. 2513–2518. DOI: 10.1002/art.21233
35. Sussman M., Napodano A., Huang S., et al. Pustular Psoriasis and Acute Generalized Exanthematous Pustulosis // Medicina (Kaunas). 2021. Vol. 57, No. 10. P. 1004. DOI: 10.3390/medicina57101004
36. Tsuruta D., Ishii N., Hamada T., et al. IgA pemphigus // Clin Dermatol. 2011. Vol. 29, No. 4. P. 437–442. DOI: 10.1016/j.clindermatol.2011.01.014
37. Uva L., Miguel D., Pinheiro C., et al. Mechanisms of Action of Topical Corticosteroids in Psoriasis // Int J Endocrinol. 2012. Vol. 2012. P. 561018.
38. Viguier M., Guigue P., Pages C., et al. Successful treatment of generalized pustular psoriasis with the interleukin-1-receptor antagonist Anakinra: lack of correlation with IL1RN mutations // Ann Int Med. 2010. Vol. 153, No. 1. P. 66–67. DOI: 10.7326/0003-4819-153-1-201007060-00030
39. Watts P.J., Khachemoune A. Subcorneal pustular dermatosis: a review of 30 years of progress // Am J ClinDermatol. 2016. Vol. 17, No. 6. P. 653–671. DOI: 10.1007/s40257-016-0202-8
40. Von Zumbusch L. Psoriasis and pustuloses exanthema // Arch Dermatol Syphilol. 1910. Vol. 99. P. 335–346.

REFERENCES

1. Baranov AA, Volodin NN, Samsygina GA, et al. Ratsional'naya farmakoterapiya detskikh zabolevanii. Moscow: Litterra; 2007. 1163 p. (In Russ.)
2. Brazhnikova AP, Paneyzkh MB, Gorlanov IA, et al. Sneddon — Wilkinson subcorneal pustulosis or IgA pemphigus? *Farmateka*. 2021;28(8):156–161. (In Russ.) DOI: 10.18565/pharmateca.2021.8.156-161
3. Vasiliev AG, ZaslavskyDV, TrashkovAP, et al. Changes in the hormonal status of patients with focal psoriasis vulgaris. *Vestnik Dermatologii i Venerologii*. 2011;5:88–90. (In Russ.)
4. Gorbunova VN. Molecular genetics – the way to individual personalized medicine. *Pediatrician (St. Petersburg)* 2013;4(1):115–121. (In Russ.) DOI: 10.17816/PED41115-121

5. Zaslavsky DV, Ravodin RA, Tatarskaya OB, et al. Erythroderma: the modern questions of diagnostics and treatment. *Pediatician (St. Petersburg)*. 2014;5(1):97–102 (In Russ.)
6. Zaslavskii DV, Kharbediya ShD, Khvedelidze MG, et al. Rezul'taty otsenki patsientami deyatel'nosti meditsinskogo personala. Proceedings of the IX Russian-German Scientific and Practical Conference of the Forum. R. Koch and I.I. Mechnikov "Novye gorizonty: innovatsii i sotrudnichestvo v meditsine i zdravookhranenii". Kravchenko OV, Khan G, Eds. Novosibirsk: Sibirskii tsenter delovykh tekhnologii; 2010. P. 28–29. (In Russ.)
7. Kostinov MP, Bulgakova VA, Abaeva ZR, et al. Immunokorrekciya v pediatrii. Moscow: Medicina dlya vsekh; 2001. 237 p. (In Russ.)
8. Ministerstvo zdravookhraneniya Rossiyskoi Federatsii. Klinicheskie rekomendatsii. Psoriaz u detei i vzroslykh. 2020. 66 p. (In Russ.) Available from: https://bazanpa.ru/minzdrav-rossii-klinicheskie-rekomendatsii-ot01012020-h4782548/
9. Murashkin NN, Ivanov AM, Zaslavskн DV, Kamilova TA. Studies on effectiveness and safety of system retinoids use in therapy of adolescent acne. *Vestnik dermatologii i venerologii*. 2010;5:112–116.
10. Rodionov AN, Zaslavsky DV, Chuprov IN, et al. Dermatopatologiya vospalitelnykh zabolevaniy kozhy. Tashkent: Baktria Press; 2014. 208 p. (In Russ.)
11. Yuryev VK, Zaslavsky DV, Vitenko NV, et al. Some results of the assessment of patients of the quality of medical care. *The Scientific Notes of the Pavlov University*. 2010;17(2):5–7. (In Russ.)
12. Menter A, Cordoro KM, Dawn MR, et al. Joint American Academy of Dermatology – National Psoriasis Foundation guidelines of care for the management and treatment of psoriasis in pediatric patients. *J Am Acad Dermatol*. 2020:82(1):161–201. DOI: 10.1016/j.jaad.2019.08.049
13. Andrulonis R, Ferris LK. Treatment of severe psoriasis with ustekinumab during pregnancy. *J Drugs Dermatol*. 2012;11(10):1240.
14. Bachelez H. Pustular psoriasis: the dawn of a new era. *Acta Derm Venereol*. 2020;100:adv00034. DOI: 10.2340/00015555–3388
15. Benson JM, Peritt D, Scallon BJ, et al. Discovery and mechanism of ustekinumab: a human monoclonal antibody targeting interleukin-12 and interleukin-23 for treatment of immune-mediated disorders. *MAbs*. 2011;3(6):535–545. DOI: 10.4161/mabs.3.6.17815
16. Buttgereit F, Da Silva JAP, Boers M, et al. Standardised nomenclature for glucocorticoid dosages and glucocorticoid treatment regimens: current questions and tentative answers in rheumatology. *Ann Rheum Dis*. 2002;61(8):718–722. DOI: 10.1136/ard.61.8.718
17. Degos R, Civatte J, Arrouy M. Psoriasis et psoriasis pustuleaxatype deerythemeannulaire centrifuge (3 cas). *Bull Soc Fr Dermatol Syphiligr*. 1966;73(4): 356–358.
18. Falto-Aizpurua LA, Martin-Garcia RF, CarrasquilloOY, et al. Biological therapy for pustular psoriasis: a systematic review. *Int J Dermatol*. 2020;59(3):284–296. DOI: 10.1111/ijd.14671
19. Fujita H, Terui T, Hayama K, et al. Japanese guidelines for the management and treatment of generalized pustular psoriasis: the new pathogenesis and treatment of GPP. *J Dermatol*. 2018;45(11):1235–1270. DOI: 10.1111/1346–8138.14523
20. Goenaga-Vázquez Y, Lauk KC, et al. Therapeutic challenges in managing pediatric psoriasis. *Int J Women's Dermatol*. 2020:7(3):314–318. DOI: 10.1016/j.ijwd.2020.09.012
21. Golubnitschaja O, Costigliola V, Benini A, et al. General Report & Recommendations in Predictive, Preventive and Personalised Medicine 2012: White Paper of the European Association for Predictive, Preventive and Personalised Medicine. *EPMA J*. 2012;3(1):14. DOI: 10.1186/1878-5085-3-14
22. Hussain S, Berki DM, Choon SE, et al. IL36RN mutations define a severe autoinflammatory phenotype of generalized pustular psoriasis. *J Allergy Clin Immunol*. 2015;135(4):1067–1070. DOI: 10.1016/j.jaci.2014.09.043
23. Karamfilov T, Wollina U. Juvenile generalized pustular psoriasis. *Acta Derm Venereol*. 1998;78(3):220. DOI: 10.1080/000155598441576
24. Kittler NW, Cordoro KM. Pediatric Psoriasis Comorbidities. *Skin Therapy Lett*. 2020;25(5):1–6.
25. Lapiere S. Deux cas de psoriasis recidivants a elements evoluant de faconanoralement: Rapideenquelequesjours. *Arch Belg Dermatol Syphiligr*. 1959;15(1): 7–12.
26. Levin EC, Debbaneh M, Koo J, et al. Biologic therapy in erythrodermic and pustular psoriasis. *J Drugs Dermatol*. 2014;13(3):342–354.
27. Mansouri B, Richards L, Menter A. Treatment of two patients with generalized pustular psoriasis with the interleukin-1 beta inhibitor gevokizumab. *Br J Dermatol*. 2015;173(1):239–241. DOI: 10.1111/bjd.13614
28. Mehta AB, Nadkarni NJ, Patil SP, et al. Topical corticosteroids in dermatology. *Indian J Dermatol Venereol Leprol*. 2016;82(4):371–378. DOI: 10.4103/0378-6323.178903
29. Michalek IM, Loring B, John SM. A systematic review of worldwide epidemiology of psoriasis. *J Eur Acad Dermatol Venereol*. 2017;31(3):205–212. DOI: 10.1111/jdv.13854
30. Milian A, Katchoura V. Psoriasis pustuleux généralisé. *Bull Soc Fr Dermatol Syph*. 1933;40:851–853. (In French.)

31. Navarini AA, Burden AD, Capon F, et al. ERASPEN Network: European consensus statement on phenotypes of pustular psoriasis. *J Eur Acad Dermatol Venereol*. 2017;31(11):1792–1799. DOI: 10.1111/jdv.14386
32. Neve S, Kirtschig G. Elastotic striae associated with striae distensae after application of very potent topical corticosteroids. *Clin Exp Dermatol*. 2006;31(3):461–462. DOI: 10.1111/j.1365-2230.2006.02090.x
33. Robinson A, Van Voorhees AS, Hsu S, et al. Treatment of pustular psoriasis: from the Medical Board of the National Psoriasis Foundation. *J Am Acad Dermatol*. 2012;67(2):279–288. DOI: 10.1016/j.jaad.2011.01.032
34. Sfikakis PP, Iliopoulos A, Elezoglou A, et al. Psoriasis induced by anti-tumor necrosis factor therapy: a paradoxical adverse reaction. *Arthritis Rheum*. 2005;52(8):2513–2518. DOI: 10.1002/art.21233
35. Sussman M, Napodano A, Huang S, et al. Pustular Psoriasis and Acute Generalized Exanthematous Pustulosis. *Medicina (Kaunas)*. 2021;57(10):1004. DOI: 10.3390/medicina57101004
36. Tsuruta D, Ishii N, Hamada T, et al. IgA pemphigus. *Clin Dermatol*. 2011;29(4):437–442. DOI: 10.1016/j.clindermatol.2011.01.014
37. Uva L, Miguel D, Pinheiro C, et al. Mechanisms of Action of Topical Corticosteroids in Psoriasis. *Int J Endocrinol*. 2012;2012:561018.
38. Viguier M, Guigue P, Pages C, et al. Successful treatment of generalized pustular psoriasis with the interleukin-1-receptor antagonist Anakinra: lack of correlation with IL1RN mutations. *Ann Int Med*. 2010;153(1):66–67. DOI: 10.7326/0003-4819-153-1-201007060-00030
39. Watts PJ, Khachemoune A. Subcorneal pustular dermatosis: a review of 30 years of progress. *Am J Clin Dermatol*. 2016;17(6):653–671. DOI: 10.1007/s40257-016-0202-8
40. Von Zumbusch L. Psoriasis and pustuloses exanthema. *Arch Dermatol Syphilol*. 1910;99:335–346.

◆ Информация об авторах

Денис Владимирович Заславский — д-р мед. наук, профессор кафедры дерматовенерологии. ФГБОУ ВО «Санкт-Петербургский государственный педиатрический медицинский университет» Минздрава России, Санкт-Петербург, Россия. ORCID: https://orcid.org/0000-0001-5936-6232; eLibrary SPIN: 5832-9510; e-mail: Venereology@gmail.com

Игорь Николаевич Чупров — д-р мед. наук, профессор кафедры патологической анатомии. ФГБОУ ВО «Северо-Западный государственный медицинский университет им. И.И. Мечникова», Санкт-Петербург, Россия. ORCID: https://orcid.org/0000-0000-4988-2014; eLibrary SPIN: 2423-6196; e-mail: Igorchuprov@gmail.com

Руслан Абдуллаевич Насыров — д-р мед. наук, профессор, заведующий кафедрой патологической анатомии с курсом судебной медицины. ФГБОУ ВО «Санкт-Петербургский государственный педиатрический медицинский университет» Минздрава России, Санкт-Петербург, Россия. ORCID: https://orcid.org/0000-0001-8120-2816; eLibrary SPIN: 5446-0950; e-mail: rrmd@mail.ru

Ольга Леонидовна Красногорская — канд. мед. наук, доцент кафедры патологической анатомии с курсом судебной медицины. ФГБОУ ВО «Санкт-Петербургский государственный педиатрический медицинский университет» Минздрава России, Санкт-Петербург, Россия. eLibrary SPIN: 2460-4480; e-mail: krasnogorskaya@yandex.ru

Елена Семеновна Большакова — заведующая отделением дерматовенерологии. ФГБОУ ВО «Санкт-Петербургский государственный педиатрический медицинский университет» Минздрава России, Санкт-Петербург, России. E-mail: Bolena2007@rambler.ru

Елена Сергеевна Манылова — врач-дерматовенеролог. ФГБОУ ВО «Санкт-Петербургский государственный педиатрический медицинский университет» Минздрава России, Санкт-Петербург, Россия. E-mail: Tulechka78@mail.ru

◆ Information about the authors

Denis V. Zaslavsky – MD, PhD, Dr. Sci. (Med.), Professor, Department of Dermatovenereology. St. Petersburg State Pediatric Medical University, Saint Petersburg, Russia. ORCID: https://orcid.org/0000-0001-5936-6232; eLibrary SPIN: 5832-9510; e-mail: Venereology@gmail.com

Igor N. Chuprov – MD, PhD, Dr. Sci. (Med.), Professor, Department of the Pathological Anatomy. North-Western State Medical University named after I.I. Mechnikov, Saint Petersburg, Russia. ORCID: https://orcid.org/0000-0000-4988-2014; eLibrary SPIN: 2423-6196; e-mail: Igorchuprov@gmail.com

Ruslan A. Nasyrov – MD, PhD, Dr. Sci. (Med.), Professor, Head, Department of Pathological Anatomy with a Course of Forensic Medicine. St. Petersburg State Pediatric Medical University, Saint Petersburg, Russia. ORCID: https://orcid.org/0000-0001-8120-2816; eLibrary SPIN: 5446-0950; e-mail: rrmd@mail.ru

Olga L. Krasnogorskaya – MD, PhD, Associate Professor, Department of Pathological Anatomy with a Course of Forensic Medicine. St. Petersburg State Pediatric Medical University, Saint Petersburg, Russia. eLibrary SPIN: 2460-4480; e-mail: krasnogorskaya@yandex.ru

Elena S. Bolshakova – Head, Department of Dermatovenereology. St. Petersburg State Pediatric Medical University, Saint Petersburg, Russia. E-mail: Bolena2007@rambler.ru

Elena S. Manylova – Dermatovenereologist. St. Petersburg State Pediatric Medical University, Saint Petersburg, Russia. E-mail: Tulechka78@mail.ru

◆ Информация об авторах

Ольга Константиновна Минеева — врач-дерматовенеролог. ФГБОУ ВО «Санкт-Петербургский государственный педиатрический медицинский университет» Минздрава России, Санкт-Петербург, Россия. E-mail: o-mine@yandex.ru

Людмила Николаевна Дроздова — врач-дерматовенеролог. ФГБОУ ВО «Санкт-Петербургский государственный педиатрический медицинский университет» Минздрава России, Санкт-Петербург, Россия. E-mail: Luddrozd@mail.ru

Ксана Викторовна Штернлихт — врач-педиатр, заведующая детским приемным отделением. ФГБОУ ВО «Санкт-Петербургский государственный педиатрический медицинский университет» Минздрава России, Санкт-Петербург, Россия. E-mail: Sara.shtern70@mail.ru

Акмал Абдикахарович Сыдиков — д-р мед. наук, профессор, ректор. Ферганский медицинский институт общественного здоровья Минздрава Республики Узбекистан. ORCID: https://orcid.org/0000-0002-0909-7588; eLibrary: 3812-8400; e-mail: Medik-85@bk.ru

Ксения Александровна Коваленко — студентка кафедры дерматовенерологии. ФГБОУ ВО «Санкт-Петербургский государственный педиатрический медицинский университет» Минздрава России, Санкт-Петербург, Россия. eLibrary SPIN: 4466-9583; e-mail: Zgbv00@mail.ru

Алена Петровна Бражникова — Ассистент кафедры, врач-дерматовенеролог. ФГБОУ ВО «Санкт-Петербургский государственный педиатрический медицинский университет» Минздрава России, Санкт-Петербург, Россия. ORCID: https://orcid.org/0000-0002-9800-7133; eLibrary SPIN: 1791-0736; e-mail: Alenapetrovna919@gmail.com

Дарья Васильевна Козлова — студентка, сотрудник отделения дерматовенерологии. ФГБОУ ВО «Санкт-Петербургский государственный педиатрический медицинский университет» Минздрава России, Санкт-Петербург, Россия. ORCID: https://orcid.org/0000-0002-6942-2880; eLibrary SPIN: 3783-8565; e-mail: Dashaucheneya@yandex.ru

◆ Information about the authors

Olga K. Mineeva – Clinical Dermatovenereologist. St. Petersburg State Pediatric Medical University, Saint Petersburg, Russia. E-mail: o-mine@yandex.ru

Lyudmila N. Drozdova – Dermatovenereologist. St. Petersburg State Pediatric Medical University, Saint Petersburg, Russia. E-mail: luddrozd@mail.ru

Ksana V. Shternliht – Pediatrician, Head of the Department, Head of the children reception Department. St. Petersburg State Pediatric Medical University, Saint Petersburg, Russia. E-mail: Sara.shtern70@mail.ru

Akmal A. Sidikov – MD, PhD, Dr. Sci. (Med.), Professor, Rector. Fergana Medical Institute of Public health. Fergana Medical Institute of Public Health Ministry of health of Uzbekistan Republic. ORCID: https://orcid.org/0000-0002-0909-7588; eLibrary: 3812-8400; e-mail: Medik-85@bk.ru

Kseniya A. Kovalenko – Student, Department of the Dermatovenereology. St. Petersburg State Pediatric Medical University, Saint Petersburg, Russia. eLibrary SPIN: 4466-9583; e-mail: Zgbv00@mail.ru

Alena P. Brazhnikova – Dermatovenereologist, Assistant. St. Petersburg State Pediatric Medical University, Saint Petersburg, Russia. ORCID: https://orcid.org/0000-0002-9800-7133; eLibrary SPIN: 1791-0736; e-mail: Alenapetrovna919@gmail.com

Dariya V. Kozlova – Student, employee, Department of Dermatovenereology. St. Petersburg State Pediatric Medical University, Saint Petersburg, Russia. ORCID: https://orcid.org/0000-0002-6942-2880; eLibrary SPIN: 3783-8565; e-mail: Dashaucheneya@yandex.ru

КЛИНИЧЕСКИЙ СЛУЧАЙ

DOI: https://doi.org/10.17816/PED12689-96

СОЧЕТАНИЕ ТУБЕРКУЛЕЗА ВНУТРИГРУДНЫХ ЛИМФАТИЧЕСКИХ УЗЛОВ И ОСТРОГО ЛИМФОБЛАСТНОГО ЛЕЙКОЗА У РЕБЕНКА

© М.Э. Лозовская [1], Ю.А. Яровая [1], Е.Б. Васильева [1], Л.В. Клочкова [1], Е.А. Малышева [2], О.М. Носкова [3]

[1] Санкт-Петербургский государственный педиатрический медицинский университет, Санкт-Петербург, Россия;
[2] Противотуберкулезный диспансер № 14, Санкт-Петербург, Россия;
[3] Детская инфекционная больница № 3, Санкт-Петербург, Россия

Для цитирования: Лозовская М.Э., Яровая Ю.А., Васильева Е.Б., Клочкова Л.В., Малышева Е.А., Носкова О.М. Сочетание туберкулеза внутригрудных лимфатических узлов и острого лимфобластного лейкоза у ребенка // Педиатр. – 2021. – Т. 12. – № 6. – С. 89–96. https://doi.org/10.17816/PED12689-96

Поступила: 27.10.2021 Одобрена: 17.11.2021 Принята к печати: 29.12.2021

По данным научных исследований, злокачественные новообразования у детей относятся к медико-биологическим факторам риска развития туберкулеза. Напротив, возникновение онкологического заболевания у ребенка на фоне существующего туберкулезного процесса встречается крайне редко. Сочетание злокачественного новообразования и туберкулеза создает трудности в дифференциальной диагностике, лечении пациентов, профилактике обострений и рецидивов. В данной статье представлено клиническое наблюдение — развитие у ребенка 6 лет острого лимфобластного лейкоза на фоне туберкулеза внутригрудных лимфатических узлов в процессе лечения. Туберкулез протекал благоприятно, несмотря на множественный семейный контакт у ребенка и устойчивость микобактерий туберкулеза к противотуберкулезным препаратам у взрослых родственников пациента. При дебюте острого лимфобластного лейкоза наблюдалось появление двусторонних инфильтратов в легких и плеврального выпота, которые не были связаны с туберкулезом. Проведенная специфическая полихимиотерапия острого лимфобластного лейкоза и продолжение химиотерапии туберкулеза привели к излечению от обоих заболеваний. Поддерживающая цитостатическая и иммуносупрессивная терапия острого лимфобластного лейкоза потребовала периодических курсов противорецидивной противотуберкулезной терапии в течение 5 лет. Через 10 лет наблюдения ребенок здоров. Таким образом, возможность редкого в клинической практике сочетания туберкулеза и острого лимфобластного лейкоза у детей следует учитывать при диагностике и лечении этих заболеваний. При проведении курсов иммуносупрессивной терапии острого лимфобластного лейкоза возникает риск реактивации туберкулеза. Необходимо рекомендовать длительное наблюдение таких детей фтизиатром и онкологом для профилактики рецидивов обоих заболеваний.

Ключевые слова: дети; туберкулез внутригрудных лимфатических узлов; острый лимфобластный лейкоз; сочетание туберкулеза и онкологии.

COMBINATION OF TUBERCULOSIS OF THE INTRA THORACIC LYMPH NODES AND ACUTE LYMPHOBLASTIC LEUKEMIA IN A CHILD

© Marina E. Lozovskaya [1], Yulia A. Yarovaya [1], Elena B. Vasilieva [1], Lyudmila V. Klochkova [1], Elena A. Malysheva [2], Olga M. Noskova [3]

[1] St. Petersburg State Pediatric Medical University, Saint Petersburg, Russia;
[2] Children's TB Dispensary No. 14, Saint Petersburg, Russia;
[3] St. Petersburg City Children Infectious Diseases No. 3, Saint Petersburg, Russia

For citation: Lozovskaya ME, Yarovaya YuA, Vasilieva EB, Klochkova LV, Malysheva EA, Noskova OM. Combination of tuberculosis of the intra thoracic lymph nodes and acute lymphoblastic leukemia in a child. *Pediatrician (St. Petersburg)*. 2021;12(6):89-96. https://doi.org/10.17816/PED12689-96

Received: 27.10.2021 Revised: 17.11.2021 Accepted: 29.12.2021

According to scientific research, malignant neoplasms in children are biomedical risk factors for the development of tuberculosis (TB). On the contrary, the occurrence of oncological disease in a child against the background

of an existing tuberculous process is extremely rare. The combination of malignant neoplasm and tuberculosis creates difficulties in differential diagnosis, treatment of diseases, prevention of exacerbations and relapses. This article presents a clinical observation – the development of acute lymphoblastic leukemia (ALL) in a 6-year-old child against the background of TB of the intrathoracic lymph nodes during treatment. TB proceeded favorably despite multiple family contact in the child and resistance of Mycobacterium tuberculosis to anti-tuberculosis drugs in adult relatives of the patient. At the onset of ALL, bilateral pulmonary infiltrates and pleural effusion were observed, which were not associated with TB. Specific polychemotherapy for ALL and continued chemotherapy for TB led to the cure of two diseases. Supportive cytostatic and immunosuppressive therapy for ALL required periodic courses of anti-relapse anti-tuberculosis therapy for 5 years. After 10 years of observation, the child is healthy. Thus, the possibility of a rare in clinical practice combination of TB and ALL in children should be taken into account in the diagnosis and treatment of these diseases. During courses of immunosuppressive therapy for ALL, there is a risk of reactivation of TB. It is necessary to recommend long-term observation of such children by a phthisiatrician and an oncologist to prevent recurrence of both diseases.

Keywords: children; tuberculosis of intrathoracic lymph nodes; acute lymphoblastic leukemia; combination of tuberculosis and malignancy.

ВВЕДЕНИЕ

Туберкулез (ТБ) и онкологическое заболевание — частая сочетанная патология у взрослых, у которых рак легкого обычно развивается в результате метаплазии эпителия слизистой оболочки бронхов или участков эпителизации стенок каверн, что считается предраковыми изменениями [6, 8, 11]. У детей самым частым онкологическим заболеванием является острый лейкоз, при этом в структуре детских лейкозов доминирует острый лимфобластный лейкоз (ОЛЛ), на долю которого приходится 75–80 % случаев [3, 4, 10]. Известно, что риск ребенка заболеть туберкулезом в большой степени определяется наличием сопутствующей патологии [2, 7]. Заболеваемость туберкулезом в группе детей с онкологическими заболеваниями в 11 раз выше, чем в общей популяции этой возрастной группы [15], у детей с острым лимфобластным лейкозом в 22 раза выше, чем у остальных детей [14]. При этом в 47 % случаев активный туберкулез развивался в течение первых пяти месяцев химиотерапии лейкоза, что свидетельствует о реактивации латентной инфекции на фоне иммуносупрессии [14]. Пациенты с гематологическими злокачественными новообразованиями подвергаются повышенному риску развития туберкулеза из-за Т-клеточного иммунодефицита, связанного с заболеванием и/или его лечением [13]. В этом случае туберкулез, как правило, присоединяется к ранее возникшему онкологическому процессу. Таким образом, онкологические заболевания у детей относятся к медико-биологическим факторам риска туберкулеза [9]. Для определения риска развития туберкулеза у детей с лейкозами используют тесты *in vitro*, основанные на выработке интерферона-гамма клетками крови под воздействием специфичных антигенов микобактерий туберкулеза (МБТ) — Interferon-Gamma Release Assays (IGRA) тесты [5, 12]. Напротив, возникновение онкогематологического заболевания у ребенка на фоне уже существующего туберкулезного процесса является крайне редкой ситуацией, мы не обнаружили описания таких случаев в научной литературе. В связи с этим демонстрация данного клинического наблюдения представляет интерес с точки зрения как течения двух заболеваний, так и тактики дальнейшего наблюдения.

КЛИНИЧЕСКОЕ НАБЛЮДЕНИЕ

Пациент, 5 лет на момент выявления заболевания туберкулезом (2006 г. р.), житель Санкт-Петербурга. Из раннего анамнеза известно, что мальчик от первой беременности, протекавшей с угрозой прерывания на сроке 26–27 нед., преэклампсией 2-й половины. Роды на сроке 35 нед., вес 2280 г, длина 44 см, оценка по шкале Апгар 7/8 баллов.

Анамнез по туберкулезной инфекции

Привит БЦЖ в родильном доме на 5-е сутки жизни, рубчик 3 мм. Ребенок из неблагоприятных социальных и эпидемиологических условий. С возраста 1 год (2007) состоял на диспансерном наблюдении по поводу множественного семейного туберкулезного контакта. Всего в семье четверо больных туберкулезом (помимо данного ребенка): бабушка — выявлена в марте 2007 г. с диссеминированным туберкулезом легких, выделением МБТ, чувствительных только к этамбутолу и высоким дозам изониазида, умерла в апреле 2007 г.; дедушка болен с 2010 г. — инфильтративный туберкулез легких, МБТ (+), чувствительность только к парааминосалициловой кислоте (ПАСК) и капреомицину, дважды оперирован; в последующем переход в хроническую форму, с 2011 г. проживает в другом регионе; мама больна с 2010 г. — инфильтративный туберкулез легких, МБТ (–), клиническое излечение от 2011 г.;

тетя больна с 2011 г. — очаговый туберкулез МБТ (–), клиническое излечение в том же году. Динамика пробы Манту с 2 ТЕ у ребенка: май 2007 г. — папула 6 мм, сентябрь 2007 г. — 17 мм, 2008 г. — 14 мм, 2010 г. — 12 мм, 2011 г. — папула 7 мм, что указывало на инфицированность МБТ с 2007 г. Проба с аллергеном туберкулезным рекомбинантным в 2011 г. — папула 10 мм. Мальчик получил курсы превентивного лечения туберкулезной инфекции: в санатории «Малютка» в 2007 и 2008 гг. препаратами изониазид и пиразинамид (170 дней). Далее амбулаторно превентивные курсы в 2009 и 2010 гг. по 2 мес.

Перенесенные и сопутствующие заболевания. С возраста 1 год часто болел острой респираторной вирусной инфекцией, обструктивным бронхитом. В возрасте двух лет была диагностирована бронхиальная астма, атопическая, бытовая сенсибилизация. Приступы 3–4 раза в год, купировались ипратропия бромидом + фенотеролом, будесонидом ингаляционно. Получал базисную терапию салметеролом + флутиказоном. В период наблюдения по туберкулезу приступов бронхиальной астмы не было. Из детских инфекций перенес ветряную оспу в 3 года.

Наследственность. У матери в детском возрасте было заболевание крови (документов нет).

Анамнез заболевания. В процессе диспансерного наблюдения по туберкулезному контакту, в связи с положительной пробой с аллергеном туберкулезным рекомбинантным, проведена впервые мультиспиральная компьютерная томография (МСКТ) органов грудной полости 22.08.2011 (рис. 1) с внутривенным контрастированием. Заключение: «В легких без очаговых и инфильтративных изменений. Выявляются лимфоузлы трахеобронхиальной группы справа (до 8 мм), трахеобронхиальной группы слева (до 7 мм), лимфатические узлы корней легких с двух сторон (до 6 мм), бифуркационной группы (до 7 мм). В структуре лимфатических узлов корней легких и вдоль промежуточного бронха множественные кальцинаты».

Установлен диагноз: «Туберкулез внутригрудных лимфатических узлов бронхопульмональных, трахеобронхиальных групп с двух сторон, бифуркационной группы в фазе неполной кальцинации, МБТ (–)». Интенсивная фаза химиотерапии проведена в условиях стационара с 23.09.2011 по 21.03.2012. С учетом резистограммы источника, возраста, переносимости противотуберкулезных препаратов и характера процесса подобран индивидуальный режим химиотерапии: амикацин, изониазид, ПАСК, этамбутол. Заболевание туберкулезом протекало с умеренно выраженными симптомами интоксикации: бледность, периорбитальный цианоз, периферический микрополиаденит. Физическое развитие: 4-е центильные коридоры по массе тела и росту. Клинический анализ крови при поступлении в стационар: гемоглобин (Hb) — 121 г/л, эритроциты (Er) — $4{,}2 \cdot 10^{12}$/л, лейкоциты (L) — $7{,}2 \cdot 10^{9}$/л, палочкоядерные нейтрофилы (п/я) — 2 %, сегментоядерные нейтрофилы (с/я) — 36 %, моноциты (мон.) — 4 %, эзинофилы (эоз.) — 15 %, лимфоциты (лимф.) — 42 %, базофилы (баз.) — 1 %, скорость оседания эритроцитов (СОЭ) — 4 мм/ч. Биохимические показатели в пределах нормы. Анализ мочи — в норме. Ультразвуковое исследование органов брюшной полости без патологии. Фибробронхоскопия: «Слизистая оболочка трахеи и бронхов без воспалительных изменений. Рубцовые изменения на стенке верхнедолевого бронха слева». Исследования мокроты, промывных вод бронхов на МБТ отрицательны. На фоне проводимого лечения получена положительная динамика: исчезновение интоксикационного синдрома, прибавка массы тела (2,6 кг). Контрольная МСКТ от 20.02.2012, заключение: «Положительная динамика в виде уменьшения внутригрудных лимфоузлов, нарастания кальцинации». Выписан 23 марта 2012 г. из стационара на амбулаторное лечение, от санаторного лечения отказался. Основной курс лечения к моменту выписки составил 6 мес. Клинический анализ крови при выписке, 20.03.2012: Hb — 137 г/л, L — $7{,}4 \cdot 10^{9}$/л,

Рис. 1. Пациент, 5 лет. Компьютерная томография грудной клетки (туберкулез внутригрудных лимфоузлов) от 22.08.2011

Fig. 1. Patient, 5 years old. Computed tomography of the chest (tuberculosis of the intrathoracic lymph nodes), 22.08.2011

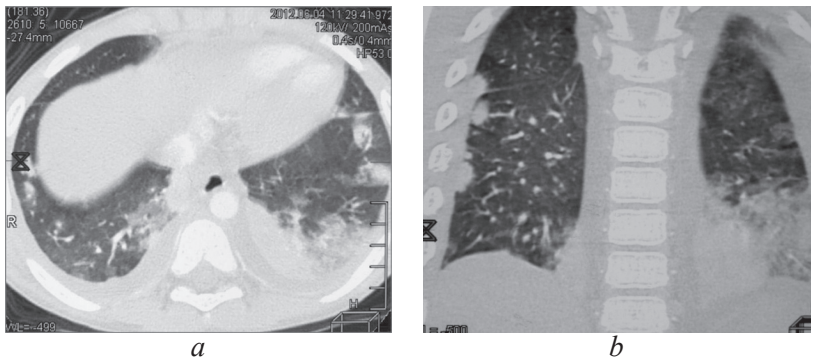

a *b*

Рис. 2. Пациент, 6 лет. Компьютерная томография грудной клетки от 04.06.2012: множественные двусторонние субплевральные инфильтраты в легких, двусторонний гидроторакс (*a* — аксиальная проекция, *b* — фронтальная проекция)

Fig. 2. Patient, 6 years old. Computed tomography of the chest, 04.06.2012: multiple bilateral subpleural infiltrates in the lungs, bilateral hydrothorax (*a* – axial projection, *b* – frontal projection)

тромбоциты (Tr) — 214 · 10^9/л, п/я — 1 %, с/я — 49 %, мон. — 3 %, эоз. — 3 %, лимф. — 43 %, мон. — 4 %, СОЭ — 6 мм/ч. Фазу продолжения противотуберкулезной химиотерапии проводили двумя противотуберкулезными препаратами (изониазид + этамбутол) в противотуберкулезном диспансере. Переносимость лечения была хорошей. Последнее посещение диспансера перед ухудшением состояния 23.04.2012, был выполнен клинический анализ крови: Hb — 129 г/л, L — 5,5 · 10^9 /л, п/я — 0, с/я — 48 %, эоз. — 5 %, лимф. — 43 %, мон. — 4 %, СОЭ — 16 мм/ч. Ребенок жалоб не предъявлял, при осмотре патологии не выявлено.

Резкое ухудшение состояния с середины мая 2012 г., когда появились боли в животе, бледность кожных покровов, лихорадка до фебрильных цифр. Обратились в поликлинику 23.05.2012, состояние расценено как острая респираторная вирусная инфекция, от госпитализации отказался. Выполнена обзорная рентгенограмма органов грудной полости — без патологии. Мама пациента из-за болей в животе у ребенка самостоятельно приняла решение о прекращении им приема противотуберкулезных препаратов. 30.05.2012 в связи с дальнейшим ухудшением состояния мальчик госпитализирован в Детскую инфекционную больницу № 5 с диагнозом «Инфекционный мононуклеоз?», откуда переведен в отделение химиотерапии лейкозов Детской городской больницы № 1.

При поступлении в гематологическое отделение: состояние тяжелое. Жалобы на боли в животе, слабость, отсутствие аппетита, костные боли. Температура субфебрильная. Периферические лимфоузлы шейной группы, подмышечные, паховые до 1,0 см плотные, безболезненные. Живот увеличен за счет выраженной гепатоспленомегалии: печень +16 см, селезенка +14 см из-под края реберной дуги, очень плотные. Тоны сердца ясные, ритмичные 110 в минуту. Одышки нет, частота дыхания 24 в минуту, дыхание жесткое, хрипов нет. В анализе крови от 31.05.2012: Er — 3,84 · 10^9/л, Hb — 103 г/л, Tr — 129 · 10^9/л, L — 7,2 · 10^9/л, бласты — 27 %, п/я — 5 %, с/я — 6 %, мон. — 3 %, лимф. — 59 %, СОЭ — 43 мм/ч.

Миелограмма от 04.06.2012. Ядерность костного мозга — 250 · 10^9/л, бласты — 98,4 %. Иммунофенотипирование мононуклеаров костного мозга методом проточной цитометрии: ОЛЛ. Биохимия крови 04.06.2012: белок — 46 г/л, аланинаминотрансфераза — 52 Е/л, аспартатаминотрансфераза — 51 Е/л, билирубин — 11,8 мкм/л, мочевина — 2,5 мм/л, креатинин — 0,04 мм/л, мочевая кислота — 0,13 мм/л, сахар — 4,7 мм/л, Na — 135 мм/л, K — 4,52 мм/л, Ca — 1,19 мм/л, лактатдегидрогеназа — 1275 Е/л.

МСКТ грудной полости 04.06.2012 (рис. 2, *a*, *b*): «КТ-картина множественных двусторонних субплевральных инфильтратов легочной ткани, двусторонний гидроторакс. Выраженная гепатоспленомегалия. Лимфоузлы средостения и корней легких стабильны, по сравнению с МСКТ от 20.02.2012 с признаками кальцинации в прежнем объеме». Исследования на МБТ мокроты, промывных вод бронхов (микроскопия, полимеразная цепная реакция, посев) отрицательны».

После консультации фтизиатра специфический характер диссеминации в легких отвергнут. В связи с возможностью прогрессирования туберкулеза 07.06.2012 возобновлена противотуберкулезная терапия тремя противотуберкулезными препаратами — изониазидом, пиразинамидом, этамбутолом.

Клинический диагноз: «Острый лимфобластный лейкоз, Common-иммунологический вариант, 1-я активная фаза». Сопутствующий: «Туберкулез внутригрудных лимфоузлов в фазе кальцинации. Бронхиальная астма, ремиссия».

С 07.06.2012 начато лечение ОЛЛ по программе ALL–MB-2008. Ребенок получал дексаметазон, винкристин, рубомицин на фоне массивной антибактериальной терапии (меропенем, амикацин, флуконазол). Отмечались осложнения: нейтропения, токсическое поражение печени, почек, полинейропатия, язвенно-эрозивное поражение пищевода с положительной динамикой на фоне проводимой терапии. Ремиссия достигнута к 36-му дню терапии ОЛЛ (12.07.2012). Миелограмма на 36-й день терапии. 12.07.12: ядерность костного мозга $40{,}0 \cdot 10^9$/л, бласты — 0,4 %. Проведены курсы консолидации 1, 2, 3. Состояние ребенка улучшилось, контрольное МСКТ-исследование легких 27.06.2012 выявило положительную динамику рассасывания инфильтративных изменений в легочной ткани, плеврального выпота. Однако в связи с появлением хрипов в легких 19.07.2012 выполнена контрольная МСКТ грудной клетки, на которой обнаружено появление множественных двусторонних очагов в легких (рис. 3).

20.07.12 проведена фибробронхоскопия со взятием бронхоальвеолярного лаважа (БАЛ). Исследование БАЛ на МБТ: полимеразная цепная реакция двукратно, микроскопия и посев отрицательны. Микроскопия и посев БАЛ на грибы выявили *Aspergilla niger*, диагностирован инвазивный аспергиллез. Проведен курс терапии противогрибковым препаратом вориконазолом с положительной динамикой клинической и лабораторной. МСКТ: контрольное обследование 21.08.2012 — без патологических изменений в легких. Всего на отделении гематологии ДГБ № 1 ребенок находился с 31.05.2012 по 06.02.2013 (с перерывами). Весь этот период мальчик наблюдался фтизиатром, получал противотуберкулезную терапию: изониазид (с 08.06.2012 по 25.10.2012), пиразинамид (с 08.06.2012 через день по 25.10.2012), этамбутол (08.06.2012–23.07.2012 через день), ПАСК (24.07.2012–28.10.2012). 25.10.2012 установлено клиническое излечение туберкулеза, перевод в группу III-Б диспансерного учета.

Поддерживающая терапия ОЛЛ проведена с 06.02.2013 по 19.08.2014 (назначены курсы метатрексата, дексаметазона), у ребенка констатирована стойкая ремиссия лейкоза. На фоне иммуносупрессивной терапии отмечались транзиторные изменения со стороны анализов крови (анемия, лейкопения, тромбоцитопения) от 12.03.2014: Er — $3{,}75 \cdot 10^9$/л, Hb — 105 г/л, Tr — $142 \cdot 10^9$/л, L — $2{,}9 \cdot 10^9$/л, п/я — 4 %, с/я — 41 %, мон. — 5 %, эоз. — 5 %, лимф. — 45 %, СОЭ — 16 мм/ч, с последующей нормализацией. В остальном состояние ребенка без патологических изменений.

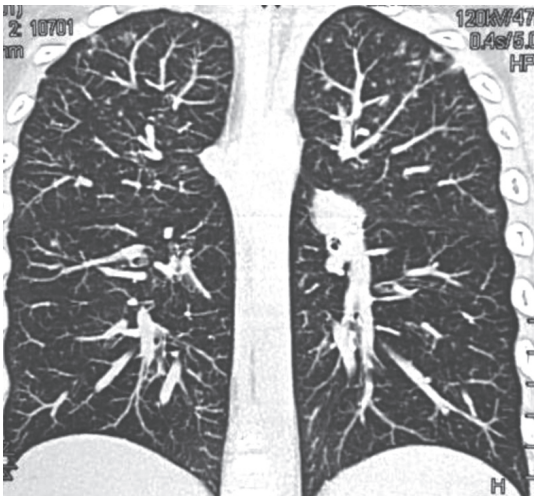

Рис. 3. Пациент, 6 лет. Компьютерная томография грудной клетки 19.07.2012: появление множественных двусторонних очагов в верхних отделах легких

Fig. 3. Patient, 6 years old. Chest computed tomography 19.06.2012: the appearance of multiple bilateral foci in the upper lungs

Курсы противотуберкулезной химиотерапии двумя препаратами (изониазид + пиразинамид и изониазид + ПАСК) проводили в периоды иммуносупрессивной терапии. Поддерживающая терапия ОЛЛ прекращена с 2015 г. Противорецидивное лечение туберкулеза продолжал в 2014 и 2015 гг. в летний период в санатории «Петродворец» (режим химиотерапии изониазид + пиразинамид). После 2016 г. курсов противотуберкулезной химиотерапии не получал, но контроль в противотуберкулезном диспансере был продолжен. Особенность контрольной иммунодиагностики туберкулеза состояла в следующем. В связи с медотводом гематолога с момента заболевания ОЛЛ в 2012–2014 гг. кожные иммунологические пробы не проводили. В 2013 и 2014 гг. проведен *in vitro* IGRA-тест — T-SPOT.TB, результат положительный. В 2015 г. проба Манту с 2 ТЕ: папула 17 мм, проба с аллергеном туберкулезным рекомбинантным — 20 мм. В связи с выраженной местной реакцией мать мальчика отказалась от дальнейшего проведения кожных проб. МСКТ органов грудной полости 2013, 2014, 2015 гг.: «Очаговых и инфильтративных изменений не выявлено. Изменения во всех группах внутригрудных лимфатических узлов стабильны, их размеры и степень кальцификации не нарастают». Последнее обследование в противотуберкулезном диспансере проведено в 2018 г. Ребенку было 12 лет, здоров. Туберкулезный контакт отсутствует (мать и тетя — клиническое излечение, дедушка переехал в другой регион). T-SPOT.TB — положительный.

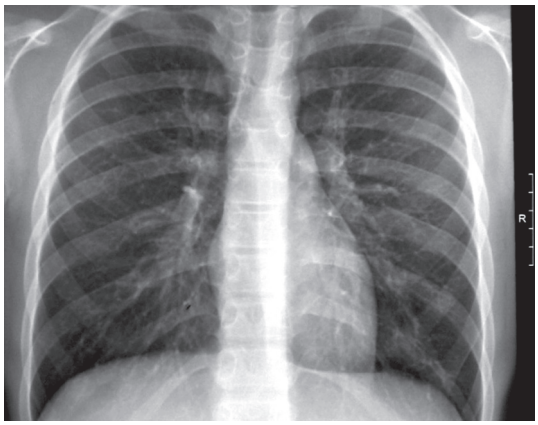

Рис. 4. Пациент, 12 лет. Обзорная рентгенограмма органов грудной клетки 16.08.2018 (6 лет наблюдения). Патологии не выявлено

Fig. 4. Patient, 12 years old. Plain X-ray of the chest organs 16.08.2018 (6 years of observation). No pathology was revealed

Обзорная рентгенограмма органов грудной полости — патологии не выявлено (рис. 4).

Клинический анализ крови — без патологии. Наблюдение в противотуберкулезном диспансере было завершено в 2018 г., в дальнейшем до настоящего времени наблюдается детской поликлиникой, здоров.

ОБСУЖДЕНИЕ И ЗАКЛЮЧЕНИЕ

Приведенный клинический случай представляет редкое наблюдение развития ОЛЛ у ребенка на фоне лечения ТБ внутригрудных лимфоузлов. Особенностью туберкулезного процесса стала тенденция к заживлению, несмотря на множественный туберкулезный контакт, лекарственную устойчивость МБТ у больных туберкулезом взрослых родственников, что свидетельствует о достаточно стойком противотуберкулезном иммунитете у ребенка. Причинно-следственной связи между ТБ и ОЛЛ в данном случае не просматривается, туберкулез хронологически был первым заболеванием. На этапе диагностики лейкоза возникла необходимость исключения обострения туберкулезного процесса, поскольку у ребенка появились множественные участки инфильтрации в легочной ткани и плевральный выпот. Наиболее вероятными причинами этих изменений были лейкозная инфильтрация легких, которая наблюдается у 60–90 % больных острым лейкозом [1], и неспецифическая (инфекционная) пневмония. На этапе терапии ОЛЛ вновь потребовалось исключение реактивации туберкулезного процесса в связи с появлением множественных двусторонних очагов в легких. Отсутствие МБТ в патологическом материале и обнаружение *A. niger* позволило трактовать процесс как инвазивный аспергиллез на фоне снижения иммунологической реактивности организма при остром лейкозе. Быстрое рассасывание изменений в легких на фоне цитостатической и антибактериальной терапии, а затем антимикотической терапии подтвердило отсутствие прогрессирования ТБ. В дальнейшем на всех этапах лечения ОЛЛ ребенок получал «фтизиатрическое сопровождение» в виде продолжения основного курса противотуберкулезной терапии и противорецидивных курсов. Общий срок наблюдения ребенка в настоящее время составляет 10 лет от момента выявления ТБ и 9 лет от дебюта ОЛЛ. Таким образом, совместное наблюдение и лечение ребенка онкологами и фтизиатрами позволило добиться стойкого излечения мальчика, несмотря на серьезный прогноз по обоим взаимно отягощающим заболеваниям. Данный пример свидетельствует о необходимости онкологической настороженности детских фтизиатров, а также детских онкологов в отношении туберкулеза, поскольку возможно сочетание двух заболеваний: туберкулеза и лейкоза.

ДОПОЛНИТЕЛЬНАЯ ИНФОРМАЦИЯ

Вклад авторов. Все авторы подтверждают соответствие своего авторства международным критериям ICMJE (все авторы внесли существенный вклад в разработку концепции, проведение исследования и подготовку статьи, прочли и одобрили финальную версию перед публикацией).

Конфликт интересов. Авторы декларируют отсутствие явных и потенциальных конфликтов интересов, связанных с публикацией настоящей статьи.

Источник финансирования. Авторы заявляют об отсутствии внешнего финансирования при проведении исследования.

Информированное согласие на публикацию. Авторы получили письменное согласие законных представителей пациента на публикацию медицинских данных и фотографий.

СПИСОК ЛИТЕРАТУРЫ

1. Аряев Н.Л., Котова Н.В., Старец Е.А., и др. Детская пульмонология / учебное пособие. Киев: Здоров´я; 2005. 607 с.
2. Васильева Е.Б., Клочкова Л.В., Король О.И., и др. Туберкулез у детей и подростков: Руководство. Санкт-Петербург: Питер, 2005. 424 с.
3. Имянитов Е.Н., Хансон К.П. Молекулярная онкология: клинические аспекты. Санкт-Петербург: СПбМАПО, 2007. 213 с.
4. Казначеев К.С. Сложные вопросы ранней диагностики острого лейкоза у детей // Вестник НГУ. Серия:

Биология, клиническая медицина. 2011. Т. 9, № 2. С. 211–214.
5. Лозовская М.Э., Белушков В.В., Гурина О.П., и др. Сравнительная оценка инновационных тестов в диагностике латентной и активной туберкулезной инфекции у детей // Педиатр. 2014. Т. 5, № 3. С. 46–50. DOI: 10.17816/PED5346-50
6. Лозовская М.Э., Захарова О.П., Удальцова Е.Н. Туберкулез у подростков в современных условиях // Медицина: теория и практика. 2019. Т. 4, № S. С. 319–320.
7. Лозовская М.Э., Никифоренко Н.А., Клочкова, и др. Клинические и эпидемиологические особенности туберкулеза у детей раннего возраста в Санкт-Петербурге // Педиатр. 2018. Т. 9, № 5. С. 5–12. DOI: 10.17816/PED955-12
8. Малышева О.К., Шнигер Н.Ч., Молодык А.А. Выявление групп онкориска у больных инфильтративным туберкулезом легких // Пульмонология. 2000. № 1. С. 19–23.
9. Панова Л.В., Овсянкина Е.С., Хитева А.Ю., и др. Онкологические заболевания как одна из проблем дифференциальной диагностики в туберкулезном стационаре для детей и подростков // Педиатрия. Журнал им. Г.Н. Сперанского. 2020. Т. 99, № 4. С. 275–278. DOI: 10.24110/0031-403X-2020-99-4-275-278
10. Ройтман Е.И., Сухов В.А., Мирошниченко О.М., Парфеева Е.А. Продолжительная ремиссия у ребенка с острым лимфобластным лейкозом // Вестник НГУ. 2016. Т. 97, № 6. С. 58–62.
11. Садовников А.А., Панченко К.И. Рак легкого на почве остаточных явлений после перенесенного туберкулеза // Грудная и сердечно-сосудистая хирургия. 2001. № 1. С. 51–57.
12. Carvalho A.C., Schumacher R.F., Bigoni S., Soncini E. Contact investigation based on serial interferon-gamma release assays (IGRA) in children from the hematology-oncology ward after exposure to a patient with pulmonary tuberculosis // Infection. 2013. Vol. 41, No. 4. P. 827–831. DOI: 10.1007/s15010-013-0450-y
13. Silva F.A., Matos J.O., de Q Mello F.C., Nucci M. Risk factors for and attributable mortality from tuberculosis in patients with hematologic malignances // Haematologica. 2005. Vol. 90, No. 8. P. 1110–1115.
14. Stefan D.C., Kruis A.L., Schaaf H.S., Wessels G. Tuberculosis in oncology patients // Ann Trop Paediatr. 2008. Vol. 28, No. 2. P. 111–116. DOI: 10.1179/146532808X302125
15. Wessels G., Hesseling P.B., Gie R.P., Nel E. The increased risk of developing tuberculosis in children with malignancy // Ann Trop Paediatr. 1992. Vol. 12, No. 3. P. 277–281. DOI: 10.1080/02724936.1992.11747585

REFERENCES

1. Aryaev NL, Kotova NV, Starec EA, et al. Detskaya pul'monologiya. Kiev: Zdorov´ya; 2005. 607 p. (In Russ.)
2. Vasil'eva EB, Klochkova LV, Korol' OI, et al. Tuberkulez u detej i podrostkov: Rukovodstvo. Saint Petersburg: Piter; 2005. 424 p. (In Russ.)
3. Imyanitov EN, Hanson KP. Molekulyarnaya onkologiya: klinicheskie aspekty. Saint Petersburg: SPbMAPO; 2007. 213 p. (In Russ.)
4. Kaznatcheev KS. Complicated questions of early diagnostics of acute leukemia at children. *Vestnik NGU. Seriya: Biologiya, Klinicheskaya Medicina*. 2011;9(2):211–214. (In Russ.)
5. Lozovskaya ME, Belushkov VV, Gurina OP, et al. Comparative Evaluation Of Innovative Diagnostic Tests For Latent And Active TB Infection In Children. *Pediatrician (St. Petersburg)*. 2014;5(3):46–50. (In Russ.) DOI: 10.17816/PED5346-50
6. Lozovskaya ME, Zaharova OP, Udal'cova EN. Tuberkulez u podrostkov v sovremennykh usloviyakh. *Medicine: Theory and Practice*. 2019;4(S):319–320. (In Russ.)
7. Lozovskaya ME, Nikiforenko NA, Klochkova LV, et al. Clinical and epidemiological features of tuberculosis in young children in Saint Petersburg. *Pediatrician (St. Petersburg)*. 2018;9(5):5–12. (In Russ.) DOI: 10.17816/PED955-12
8. Malysheva OK, Shniguer NU, Molodyk AA. Detection of oncological risk groups in infiltrative lung tuberculosis patients. *Pulmonologiya*. 2000;(1):19–23. (In Russ.)
9. Panova LV, Ovsyankina ES, Khiteva AYu, et al. Oncological diseases as one of the problems of differential diagnosis in a tuberculosis hospital for children and adolescents. P*ediatrics Journal named after G.N. Speransky*. 2020;99(4):275–278. (In Russ.)
10. Roitman EI, Sukhov VA, Miroshnichenko OM, Parfeeva EA. Prolonged remission in a child with acute lymphoblastic leukemia. *Vestnik NovSU*. 2016;97(6):58–62. (In Russ.)
11. Sadovnikov AA, Panchenko KI. Rak legkogo na pochve ostatochnykh yavlenii posle perenesennogo tuberkuleza. *Russian Journal of Thoracic and Cardiovascular Surgery*. 2001;1:51–57. (In Russ.)
12. Carvalho AC, Schumacher RF, Bigoni S, Soncini E. Contact investigation based on serial interferon-gamma release assays (IGRA) in children from the hematology-oncology ward after exposure to a patient with pulmonary tuberculosis. *Infection*. 2013;41(4):827–831. DOI: 10.1007/s15010-013-0450-y
13. Silva FA, Matos JO, de Q Mello FC, Nucci M. Risk factors for and attributable mortality from tuberculosis in patients with hematologic malignances. *Haematologica*. 2005;90(8):1110–1115.

14. Stefan DC, Kruis AL, Schaaf HS, Wessels G. Tuberculosis in oncology patients. Ann Trop Paediatr. 2008;28(2): 111–116. DOI: 10.1179/146532808X302125

15. Wessels G., Hesseling P.B., Gie R.P., Nel E. The increased risk of developing tuberculosis in children with malignancy. Ann Trop Paediatr. 1992;12(3): 277–281. DOI: 10.1080/02724936.1992.11747585

◆ Информация об авторах

Марина Эдуардовна Лозовская — д-р мед. наук, профессор, заведующая кафедрой фтизиатрии. ФГБОУ ВО «Санкт-Петербургский государственный педиатрический медицинский университет» Минздрава России, Санкт-Петербург, Россия. E-mail: lozovskaja-marina@rambler.ru

Юлия Анатольевна Яровая — канд. мед. наук, доцент кафедры фтизиатрии. ФГБОУ ВО «Санкт-Петербургский государственный педиатрический медицинский университет» Минздрава России, Санкт-Петербург, Россия. E-mail: julia_yarovaya@mail.ru

Елена Борисовна Васильева — канд. мед. наук, доцент кафедры фтизиатрии. ФГБОУ ВО «Санкт-Петербургский государственный педиатрический медицинский университет» Минздрава России, Санкт-Петербург, Россия. E-mail: helenchern27@mail.ru

Людмила Владимировна Клочкова — канд. мед. наук, доцент кафедры фтизиатрии. ФГБОУ ВО «Санкт-Петербургский государственный педиатрический медицинский университет» Минздрава России, Санкт-Петербург, Россия. E-mail: lklochkova@yahoo.com

Елена Александровна Малышева — врач-фтизиатр детского отделения. СПбГБУЗ «Противотуберкулезный диспансер № 14», Санкт-Петербург, Россия. E-mail: ptd14@zdrav.spb.ru

Ольга Михайловна Носкова — заведующая туберкулезным отделением № 5. СПбГБУЗ «Детская инфекционная больница № 3», Санкт-Петербург, Россия. E-mail: dib_3@mail.ru

◆ Information about the authors

Marina E. Lozovskaya – Dr. Sci. (Med.), Professor, Head of Departmet of Phthisiatry. St. Petersburg State Pediatric Medical University, Saint Petersbutg, Russia. E-mail: lozovskaja-marina@rambler.ru

Yulia A. Yarovaya – Cand. Sci. (Med.), Associate Professor of Department of Phthisiatry. St. Petersburg State Pediatric Medical University, Saint Petersbutg, Russia. E-mail: julia_yarovaya@mail.ru

Elena B. Vasilieva – Cand. Sci. (Med.), Associate Professor of Department of Phthisiatry. St. Petersburg State Pediatric Medical University, Saint Petersbutg, Russia. E-mail: helenchern27@mail.ru

Lyudmila V. Klochkova – Cand. Sci. (Med.), Associate Professor, Department of Phthisiatry. St. Petersburg State Pediatric Medical University, Saint Petersbutg, Russia. E-mail: lklochkova@yahoo.com

Elena A. Malysheva – Phthisiatrician of Pediatric Department. TB Dispensary No. 14, Saint Petersburg, Russia. E-mail: ptd14@zdrav.spb.ru

Olga M. Noskova – Head of Tuberculosis Department No. 5. Children's Infectious Diseases Hospital No. 3, Saint Petersburg, Russia. E-mail: dib_3@mail.ru

DOI: https://doi.org/10.17816/PED12697-106

ОСОБЕННОСТИ СТРУКТУРНОЙ ЭПИЛЕПСИИ У ДЕТЕЙ, ПЕРЕНЕСШИХ ГЕМОРРАГИЧЕСКИЙ ИНСУЛЬТ

© М.Ю. Фомина [1], Е.В. Гуменник [2], Д.Д. Коростовцев [1], М.В. Ковеленова [3]

[1] Санкт-Петербургский государственный педиатрический медицинский университет, Санкт-Петербург, Россия;

[2] Детская городская больница Святой Ольги, Санкт-Петербург, Россия;

[3] Клиника детской неврологии и эпилептологии EPIJAY, Санкт-Петербург, Россия

Для цитирования: Фомина М.Ю., Гуменник Е.В., Коростовцев Д.Д., Ковеленова М.В. Особенности структурной эпилепсии у детей, перенесших геморрагический инсульт // Педиатр. – 2021. – Т. 12. – № 6. – С. 97–106. https://doi.org/10.17816/PED12697-106

Поступила: 19.10.2021 Одобрена: 23.11.2021 Принята к печати: 29.12.2021

Актуальность изучения последствий геморрагических инсультов у детей раннего возраста обусловлена частотой цереброваскулярной патологии, формированием стойкого неврологического дефицита, в том числе постинсультной эпилепсии, высокой летальностью. Известно, что геморрагии диагностируют в первые 28 дней жизни у 6,7 из 100 000 младенцев, у детей с 28-го дня жизни до 18 лет — от 0,7 до 5,1 случая на 100 тыс. детского населения. Летальность при геморрагических и ишемических инсультах у детей составляет от 7 до 28 %. Эпилептические приступы острейшего и острого периода инсульта — прогностически неблагоприятные факторы течения заболевания. В статье приведены краткие литературные данные об этиологии и локализации геморрагических инсультов, их роли в формировании фармакорезистентной эпилепсии. Особое внимание уделено роли поздней геморрагической болезни новорожденных, сопровождающейся внутричерепными кровоизлияниями, в формировании структурной эпилепсии в последующем. В работе представлены также собственные клинические наблюдения 25 пациентов, страдающих эпилепсией, после перенесенного геморрагического инсульта с описанием клинической картины, особенностей пароксизмальных состояний и их терапии, данных нейровизуализации, электроэнцефалографических феноменов. Представлен клинический пример, в котором рассмотрены клинико-анамнестические, электрофизиологические данные пациента с фармакорезистентной эпилепсией, развившейся вследствие перенесенного геморрагического инсульта на фоне поздней геморрагической болезни новорожденных.

Структурная эпилепсия у детей, формирующаяся после перенесенного геморрагического инсульта, сопровождается значимыми мультирегиональными повреждениями, выраженным неврологическим дефицитом и характеризуется фармакорезистентным течением.

Ключевые слова: инсульт; структурная эпилепсия; поздняя геморрагическая болезнь; новорожденные.

STRUCTURAL EPILEPSY IN CHILDREN WHO HAVE SUFFERED A HEMORRHAGIC STROKE

© Maria Yu. Fomina [1], Helena V. Gumennik [2], Dmitry D. Korostovtsev [1], Marina V. Kovelenova [3]

[1] St. Petersburg State Pediatric Medical University, Saint Petersburg, Russia;

[2] St. Olga Children's City Hospital, Saint Petersburg, Russia;

[3] EPIJAY Pediatric Neurology and Epileptology Clinic, Saint Petersburg, Russia

For citation: Fomina MYu, Gumennik HV, Korostovtsev DD, Kovelenova MV. Structural epilepsy in children who have suffered a hemorrhagic stroke. *Pediatrician (St. Petersburg).* 2021;12(6):97-106. https://doi.org/10.17816/PED12697-106

Received: 19.10.2021 Revised: 23.11.2021 Accepted: 29.12.2021

The relevance of studying the consequences of hemorrhagic strokes in young children is due to the frequency of cerebrovascular pathology, the formation of persistent neurological deficits, including post-stroke epilepsy, and high mortality. It is known that hemorrhages are diagnosed in the first 28 days of life in 6-7 out of 100,000 infants, in children from the 28th day of life to 18 years of age from 0.7 to 5.1 cases per 100 thousand children. Mortality in hemorrhagic and ischemic strokes in children ranges from 7 to 28%. Epileptic seizures of the acute and acute period of stroke are prognostically unfavorable factors of the course of the disease. The article presents brief literature data on the etiology and localization of hemorrhagic strokes, their role in the formation of pharmacoresistant epilepsy. Special attention is paid to the role of late hemorrhagic disease of newborns, accompanied by intracranial hemorrhages, in the formation of structural epilepsy in the future. The paper describes own clinical observations of 25 patients suffering from epilepsy after a hemorrhagic stroke with a description of the clinical picture, features of paroxysmal states and their therapy, neuroimaging data, electroencephalographic phenomena. A clinical example is presented in which the clinical, anamnestic, electrophysiological data of a patient with pharmacoresistant epilepsy developed as a result of a hemorrhagic stroke on the background of late hemorrhagic disease of newborns are considered.

Structural epilepsy in children, formed after a hemorrhagic stroke, is accompanied by significant multi-regional damage, pronounced neurological deficit and is characterized by a pharmacoresistant course.

Keywords: stroke; structural epilepsy; late hemorrhagic disease; newborns.

ВВЕДЕНИЕ

Проблема инсульта у детей и подростков приобретает все бóльшую актуальность, что связано, в частности, с совершенствованием методов нейровизуализации в педиатрии. Частота инсультов в детском возрасте составляет от 2 до 13 на 100 000 детей ежегодно, данная патология — одна из 10 самых частых причин детской смертности [22]. Частота встречаемости ишемических и геморрагических инсультов в детском возрасте примерно одинакова. Геморрагические инсульты в педиатрической практике встречаются у 50 % пациентов (у взрослых — 20 %) [11, 21]. К геморрагическим инсультам у детей и подростков относят внутримозговое кровоизлияние в сочетании с внутрижелудочковым кровоизлиянием или без него, нетравматическое субарахноидальное кровоизлияние. В проведенном исследовании из 2,5 млн детей зарегистрировано 322 ребенка с инсультами вне неонатального периода (2,9 инсультов на 100 000 человек в год). Из них 140 ишемических (46 %) и 165 геморрагических инсультов. Средний возраст на момент нарушения мозгового кровообращения составил 13,1 года [19].

Существуют два возрастных пика в развитии инсультов у детей — до 1 года и подростковый период. Летальность достигает 12 % при ишемическом и 27 % при геморрагическом инсульте. Известно, что у 25 % детей наблюдается повторный эпизод нарушения мозгового кровообращения, стойкий неврологический дефицит формируется у 66 % детей [8].

Судорожные приступы при инсульте классифицируют по времени их возникновения на ранние судороги, которые развиваются в первые 48 ч заболевания, и поздние судороги — приступы со вторых суток до 4 нед. после инсульта. Важно подчеркнуть, что эпилептические приступы (даже повторные) при острой сосудистой недостаточности считать эпилепсией не следует. Эпилептические пароксизмы в острейший период инсульта в 85 % случаев — это приступы острого периода (острые симптоматические). Только в 15 % приступы, появившиеся в острейший период инсульта, можно рассматривать как дебют постинсультной (или локально обусловленной симптоматической) эпилепсии [1, 2]. У детей с нарушением мозгового кровообращения по времени возникновения пароксизмов выделяют следующие варианты судорожных приступов: немедленные — в течение 24 ч; ранние — в течение 1 или 2 нед.; поздние — после 2 нед. (непровоцируемые). Постинсультная эпилепсия — это два непровоцированных приступа и более в течение более чем 24 ч, после 30-го дня от перенесенного инсульта [13, 17]. В настоящее время, согласно определению Международной противоэпилептической лиги, достаточно регистрации одного эпилептического приступа [21]. Современные исследователи предлагают выделять острые симптоматические судороги, которые развиваются в течение 7 дней от церебральной катастрофы и непровоцируемые судороги [18].

Структурная эпилепсия у взрослых пациентов, перенесших нарушение мозгового кровообращения, развивается в 3–9 % случаев. Согласно данным мультицентрового международного исследования Seizures After Stroke Study (припадки после инсульта) эпилептические приступы после ишемического инсульта в течение первого года наблюдались у 14 % пациентов и у 20 % после геморрагического инсульта [23]. При этом наличие второго неспровоцированного припадка было зарегистрировано только у 2,8 % пациентов, что стало критерием постановки диагноза эпилепсии. По другим данным, риск развития эпилепсии у взрослых составляет 10–12 % за 5–10 лет [20].

Кумулятивный риск развития эпилепсии после инсультов у детей выше, чем у взрослых, этот показатель достигает 33 % при длительности наблюдения до 10 лет [19]. У 20 % детей, перенесших геморрагический инсульт, эпилепсия развивается в течение первых двух лет [15]. По данным этих авторов, у 80 % детей причиной геморрагических инсультов являются аномалии развития сосудов (60 %) и нарушения свертывания крови (до 20 %).

Кумулятивный риск развития эпилепсии у детей, перенесших инсульт в течение 5 лет наблюдения, составил 13 %, в течении 10 лет достигал 33 %. Кумулятивный риск эпилепсии после ишемических инсультов в течение 2 лет (исключая перинатальные инсульты) — 7 %. Изучение 73 детей, перенесших интрацеребральную геморрагию, показало, что из 67 выживших детей у 14 развились спонтанные судороги в течение 2 лет (20 %), девять из них еще получали к тому времени «профилактическую» антиэпилептическую терапию [16].

Таблица 1 / Table 1

Этиология и локализация геморрагических инсультов у детей
Etiology and localization of hemorrhagic strokes in children

Локализация и этиология / Location and Etiology	Перинатальные инсульты / Perinatal strokes (n = 20)	Инсульты в детском возрасте / Childhood strokes (n = 53)
Локализация / Location		
Паренхиматозные инсульты / Isolated parenchymal	3 (15 %)	29 (55 %)
Сочетанные инсульты / Combined	14 (70 %)	18 (34 %)
Интравентрикулярные инсульты / Isolated intraventricular	3 (15 %)	6 (11 %)
Этиология / Etiology		
Аневризмы / Aneurysm	0	5 (9 %)
Артериовенозные мальформации / Arteriovenous malformation	1 (5 %)	20 (37 %)
Кавернозные мальформации / Cavernous malformation	2 (10 %)	7 (13 %)
Аномалии развития вен / Developmental venous anomaly	0	1 (2 %)
Болезнь моямоя / Moyamoya	0	1 (2 %)
Коагулопатии / Coagulopathy	5 (25 %)	6 (11 %)
Антикоагуляция / Anticoagulation	0	5 (9 %)
Невыясненные причины / Unknown	12 (60 %)	9 (17 %)

Изучение предикторов эпилепсии после перенесенного инсульта у детей — актуальная проблема. Наиболее значимыми считаются следующие факторы: супратенториальное вовлечение, геморрагия, вовлекающая кортикальные зоны, инсульт с тяжелым неврологическим дефицитом mRS > 3, судороги, возникающие через 15 дней и более после инсульта. Ишемия, вовлекающая кортикальные и кортикально-субкортикальные области, ишемия и продолжающийся неврологический дефицит, судороги в течение 14 дней после дебюта инсульта — предикторы второй линии [10, 24]. По данным других исследований, предикторами развития эпилепсии после инсульта у детей являются острые судороги, возраст (чем младше ребенок, тем выше риск, снижение возраста на 1 год повышает риск развития эпилепсии на 4 %), повышение внутричерепного давления, требующее острой интервенции, корковая локализация кровоизлияния. Дети, у которых развивается эпилепсия после перенесенного инсульта, имеют неблагоприятный прогноз по уровню психомоторного развития [15]. В табл. 1 представлены данные об этиологии и локализации инсультов у детей [14].

Причины перинатальных инсультов нередко остаются невыясненными, тогда как геморрагические нарушения у детей первых месяцев жизни являются ургентными состояниями с высоким риском неблагоприятного исхода и развития серьезных осложнений у выживших [7, 14]. В других литературных данных анализ причин тяжелых геморрагических нарушений у доношенных детей в возрасте 1–6 мес. (n = 41, период наблюдения — 2013–2017 гг.) показал, что в 68,3 % случаев причиной тяжелого геморрагического синдрома оказалось витамин K-дефицитное состояние. Значительно реже причинами тяжелого геморрагического синдрома были сепсис с синдромом диссеминированного внутрисосудистого свертывания (9,7 %) и наследственные коагулопатии (4,9 %). В единичных случаях имели место тромбоцитопения (2,5 %), врожденная мальформация сосудов головного мозга (2,5 %) и ряд других более редких заболеваний (12,1 %) [4–6]. Из 280 детей, перенесших инсульт в период с 2013 по август 2015 г. (исключены дети с перинатальным инсультом и кровоизлияниями при тяжелых травмах головного мозга) диагноз эпилепсии впоследствии был установлен 24 детям (8,6 %). Ишемический инсульт диагностирован в 62 %, геморрагический — в 38 % случаев. С геморрагическим инсультом преобладали дети в возрасте до 3 лет, с ишемическим — от 6 до 14 лет. Чаще всего приступы дебютировали в период от 12 до 24 мес. после инсульта, более раннее появление приступов отмечено при геморрагическом инсульте, от 1 до 12 мес. (77 %). Только у 3 из 24 (12,5 %) детей приступы отмечались в острый период инсульта [12].

В течение 2017–2019 гг. на базе городского Санкт-Петербургского кабинета по лечению детей с эпилепсией наблюдалось 2700 человек. Всем детям проведено клиническое неврологическое исследование, электроэнцефалография, магнитная резонансная томография (МРТ) головного мозга. Среди них под наблюдением было 1570 детей со структурной эпилепсией, подтвержденной результатами МРТ. У 41 ребенка эпилепсия развилась вследствие перенесенного инсульта: ишемический инсульт зарегистрирован у 16 детей, геморрагический перенесли 25 из 41 пациента (62,5 %).

В данной работе представлены результаты собственных наблюдений за пациентами с эпилепсией, перенесших клинически проявившийся эпизод геморрагического инсульта с 28-го дня жизни до 18 лет с повторными неспровоцированными эпилептическими приступами, при этом необходимым условием было соответствие клинико-электрофизиологических и МРТ-данных, позволявших считать перенесенный инсульт наиболее вероятной причиной эпилепсии. Из исследования были исключены дети с перинатальным гипоксически-ишемическим повреждением центральной нервной системы, дети с изменениями на МРТ, позволявшими думать о перенесенном инсульте, но без регистрации в анамнезе события, которое бы отвечало клиническим критериями диагностики острого инсульта.

Выделено две группы детей в соответствии с причинами инсульта. Первая группа — 10 пациентов (40 %) с различными этиологическими факторами инсульта: аномалиями развития сосудов, болезнями крови и неизвестными причинами. Вторая группа — 15 детей с поздней геморрагической болезнью новорожденных, перенесших нарушение мозгового кровообращения. Возраст пациентов первой группы составил от 1 г. 10 мес. до 18 лет. Дебют геморрагического инсульта отмечался в различные возрастные периоды: от неонатального до 8 лет. Основная причина геморрагического инсульта — это врожденные аномалии развития сосудов головного мозга (7 детей). У одного пациента диагностированы гематологические нарушения, у ребенка в возрасте 21 дня инсульт развился во время оперативного вмешательства по поводу коррекции врожденного порока сердца. Осталась неустановленной причина инсульта у одной пациентки 13 лет. В настоящее время в группе детей, перенесших геморрагический инсульт, наблюдаются двигательные нарушения в виде гемипареза различной степени тяжести (4 ребенка) и спастического тетрапареза у одного пациента, речевые изолированные расстройства (афазия) — у 2 детей, грубое отставание в развитии, формирование симптомокомплекса детского церебрального паралича диагностировано у двух пациентов. Не имеют очаговых неврологических симптомов и не отстают в развитии 2 ребенка. Ремиссия эпилепсии достигнута у 4 пациентов (не получают антиэпилептическую терапию два ребенка), приступы сохраняются на фоне приема противоэпилептических препаратов у 4 больных, фармакорезистентная терапия сформировалась у 2 пациентов.

У детей раннего возраста среди причин внутричерепных геморрагий доминирует геморрагическая болезнь новорожденных. Геморрагическая болезнь новорожденных, или витамин K-зависимый геморрагический синдром, — приобретенное или врожденное заболевание, проявляющееся повышенной кровоточивостью у новорожденных и детей первых месяцев жизни вследствие недостаточности факторов свертывания крови (II, VII, IX, X), активность которых зависит от витамина K. Данное заболевание обусловлено физиологическим дефицитом витамина K у детей, находящихся на грудном вскармливании [4, 11]. Витамин K_1 (филлохинон) как оптимальное средство профилактики поздней геморрагической болезни позволяет практически полностью исключить это состояние, он не зарегистрирован в Российской Федерации в качестве препарата, корректирующего витамин K-дефицитный геморрагический синдром.

Для профилактики и лечения новорожденных с геморрагической болезнью используют витамин K_3 (менадиона натрия бисульфит). Симптомы заболевания появляются в период с 8-го дня после рождения до 6 мес. жизни, как правило, манифестация приходится на возраст 2–12 нед. Особенностью клинической картины поздней формы геморрагической болезни новорожденных является развитие внутричерепных кровоизлияний с частотой от 30 до 75 %, которые в 30–50 % случаев ведут к инвалидизации или летальному исходу. У части детей за некоторое время до кровоизлияния в мозг (от дня до недели) наблюдаются малые «предупреждающие» геморрагии [9]. По данным наших наблюдений, у 15 пациентов второй группы в основе инсульта лежала поздняя геморрагическая болезнь. Это дети с дебютом заболевания после 28-го дня жизни. Витамин K не вводили им профилактически, несмотря на существующие клинические рекомендации Союза педиатров [3]. У 8 из 15 пациентов перед развитием интрацеребрального кровоизлияния отмечались «предупреждающие геморрагии»: носовые кровотечения; кровотечения из пупочной ранки; петехии и экхимозы на коже или слизистых оболочках; межмышечные гематомы или кровотечения из мест инвазивных вмешательств (инъекции, вакцинации, места забора крови). Дебют эпилепсии наблюдался в различные сроки: от острого периода заболева-

ния до 9 лет жизни, у 8 из 15 человек — позже 1 года жизни. У 9 детей отмечалась фармакорезистентная эпилепсия, у 6 из них отмечались двусторонние повреждения при МРТ-исследовании, что исключало возможность радикальной хирургии. У 13 пациентов наблюдались проявления грубого неврологического дефицита и когнитивные нарушения. Структурная эпилепсия вследствие поздней геморрагической болезни новорожденных дебютировала в возрасте 3 мес. у 4 детей, с 3 до 12 мес. — у 3, у остальных пациентов приступы развились после 12 мес., максимальный возраст составил 8 и 9 лет. У 9 детей (60 %) из 15 сформировалась фармакорезистентная эпилепсия, у двоих — эпилептические энцефалопатии: электрический эпилептический статус медленноволнового сна и когнитивный эпилептиформный регресс. Только 2 (13 %) ребенка из 15 развиты в соответствии с возрастом, однако у одного из них наблюдается афакия и слепота, у двоих — легкие нарушения развития (дизартрия, задержка развития). У 73 % детей, перенесших позднюю геморрагическую болезнь, выявлены грубые неврологические нарушения, детский церебральный паралич, умственная отсталость. У 4 из 9 детей с фармакорезистентной эпилепсией имеются двусторонние церебральные повреждения, что затрудняет хирургическое лечение. Наши наблюдения показывают, что у всех пациентов поздняя геморрагическая болезнь новорожденных не была вовремя диагностирована (диагностика заключается в проведении лабораторных тестов — удлинение протромбинового времени при нормальном уровне тромбоцитов и фибриногена). Диагноз также подтверждается при нормализации протромбинового времени и/или прекращении кровотечения после введения витамина К (уровень доказательности А) [23]. Клинические проявления поздней геморрагической болезни у детей появились за несколько часов или суток (до 2 нед.) до наступления инсульта в виде «предупреждающих геморрагий». У 6 пациентов отмечались кровоизлияния в месте укола, гематомы на коже, кровь в стуле. У 3 детей наблюдалась общемозговая симптоматика — нарастающая сонливость, угнетение сознания и клонические подергивания конечностей.

По данным проведенного исследования, фармакорезистентная эпилепсия формируется чаще при раннем дебюте заболевания и двустороннем характере повреждения головного мозга. Тяжелые неврологические отклонения наблюдались у всех детей с фармакорезистентной эпилепсией. В табл. 2 приведены данные детей, перенесших позднюю геморрагическую болезнь новорожденных, осложненную нарушением мозгового кровообращения.

Наши наблюдения показывают, что одной из основных причин развития инсульта и впоследствии постинсультной эпилепсии у детей является поздняя геморрагическая болезнь новорожденных. Данное состояние — это практически полностью профилактируемая проблема, приводящая к формированию грубых неврологических нарушений, эпилепсии и дебютирующая до 9-го года жизни, часто фармакорезистентная. Значимые мультирегиональные повреждения головного мозга часто делают невозможным хирургическое лечение, вследствие этого как основной способ коррекции используют медикаментозную (антиэпилептическую) терапию.

Подчеркивая сохраняющуюся актуальность данной проблемы, приводим следующий клинический пример.

Таблица 2 / Table 2

Клинико-анамнестические данные пациентов, перенесших инсульт на фоне поздней геморрагической болезни новорожденных

Clinical and anamnestic data of patients who suffered a stroke on the background of late hemorrhagic disease of newborns

Возраст пациента / Patient, age	Дебют поздней геморрагической болезни / Disease debut	Дебют эпилепсии / Epilepsy debut	Локализация очага / Focus localization	Исход / Outcome	Течение эпилепсии / Course of Epilepsy
1. 10 лет / 10 years	1,5 мес. / 1.5 month	6 лет / 6 years	Левая теменно-височная / Left parietotemporal	Задержка психоречевого развития / Mental retardation	Приступов нет / No seizures
2. 4 года / 4 years	6 мес. / 6 months	6 мес. / 6 months	Правая гемисфера / Right hemisphere	ДЦП, левосторонний гемипарез / Cerebral palsy, Left-sided hemiparesis	Фармакорезистентность. Хирургия эпилепсии / Pharmacoresistance. Epilepsy surgery
3. 4 года / 4 years	3 мес. / 3 months	3 года / 3 years	Левая лобно-височная / Left frontotemporal	Дизартрия / Dysarthria	Электрический статус фазы медленного сна, ESES, гормональная терапия / Hormonal therapy

Окончание таблицы 2 / Table 2 (continued)

Возраст пациента / Patient, age	Дебют поздней геморрагической болезни / Disease debut	Дебют эпилепсии / Epilepsy debut	Локализация очага / Focus localization	Исход / Outcome	Течение эпилепсии / Course of Epilepsy
4. 5 лет / 5 years	28 день / 28 days	3,5 года / 3.5 years	Левая теменно-затылочная / Left parietal-occipital	Легкая задержка психомоторного развития, дизартрия / Mild Psychomotor Development Delay, Dysarthria	Приступов нет, высокий индекс эпилептиформной активности / No seizures, High index of epileptiform activity
5. 10 лет / 10 years	1 мес. / 1 month	8 лет / 8 years	Левая лобная и затылочная / Left frontal, left occipital	ДЦП. Тетрапарез. Тяжелая ЗПМР / Cerebral palsy, Tetraparesis, Severe psychomotor Development Delay	Приступов нет, высокий индекс эпилептиформной активности / No seizures, High index of epileptiform activity
6. 3 года / 3 years	2 мес. / 2 months	3 мес. Инфантильные спазмы / 3 months. Infantile spasms	Двусторонняя. Левая лобно-теменная, правая затылочная / Double-sided. Left frontal-parietal, right occipital	ДЦП. Тяжелая ЗПМР / Cerebral palsy, Severe Psychomotor Development Delay	Синдром Леннокса – Гасто. Фармакорезистентность / Syndrome Lennox – Gastaut, pharmacoresistance
7. 2 года / 2 years	1 мес. / 1 month	6 мес. Инфантильные спазмы / 6 months. Infantile spasms	Двусторонняя / Double-sided	ДЦП. Тяжелая задержка / Cerebral palsy, severe delay	Синдром Леннокса – Гасто. Фармакорезистентность / Syndrome Lennox – Gastaut, pharmacoresistance
8. 3,4 года / 3.4 years	28 дней / 28 days	5 мес. Инфантильные спазмы / 5 months. Infantile spasms	Левая височная / Left temporal	ДЦП. Гемипарез / Cerebral palsy, Hemiparesis	Эпилептический электрический статус в фазу медленного сна / ESES
9. 10 лет / 10 years	4,5 мес. / 4,5 months	9 лет / 9 years	Левая затылочная / Left occipital	Афазия / Aphasia	Приступов нет / No seizures
10. 5 лет / 5 years	35 дней / 35 days	5 лет / 5 years	Правое полушарие / Right hemisphere	ЗПМР. Левосторонний гемипарез / Psychomotor Development Delay, Left-sided Hemiparesis	Синдром Леннокса – Гасто. Фармакорезистентность / Syndrome Lennox – Gastaut, pharmacoresistance
11. 3 года / 3 years	23 дня / 23 days	1 год / 1 year	Двусторонняя / Double-sided	Паллиативный статус. ДЦП / Palliative status. Cerebral palsy	Фармакорезистентность. Хирургическое лечение / Pharmacoresistance. Surgery treatment
12. 5 лет / 5 years	1 месяц / 1 month	3 мес. / 3 months	Правая лобно-теменная область / Right frontal-parietal region	Легкая ЗПМР / Mild psychomotor development delay	Приступов нет / No seizures
13. 5 лет / 5 years	1 мес. / 1 month	3 мес. Инфантильные спазмы / 3 months. Infantile spasms	Двусторонняя / Double-sided	ДЦП. ЗПМР. Левосторонний гемипарез / Cerebral palsy, psychomotor development delay. Left sided hemiparesis	Фармакорезистентность, гормональная терапия / Pharmacoresistance, hormonal therapy
14. 7 лет / 7 years	1 мес. / 1 month	6 лет / 6 years	Правосторняя / Right-sided	ДЦП. Гемипарез / Cerebral Palsy. Hemiparesis	Фармакорезистентность. Хирургическое лечение / Pharmacoresistance. Surgery treatment
15. 3 года / 3 years	1 мес. / 1 month	3 мес. / 3 months	Левая теменно-затылочная и височная / Left parietal-occipital and temporal	ДЦП, тетрапарез. Грубая ЗПМР / Cerebral palsy, tetraparesis, severe psychomotor development delay	Фармакорезистентность / Pharmacoresistance

Примечание. ДЦП — детский церебральный паралич, ЗПМР — задержка психомоторного развития.

КЛИНИЧЕСКИЙ ПРИМЕР

Пациент, 9 лет. Обратился для консультации эпилептолога в 2021 г. Жалобы на пароксизмальные состояния. Предоставлена видеозапись приступа: поворот головы и глаз влево, оперкулярные автоматизмы, автоматизмы в левой руке. Приступы ежедневные, от 1 до 3 раз в сутки, чаще провоцируются умственной нагрузкой. Отмечаются также приступы во время сна следующего характера: начало приступа с сипящего дыхания, сдавленного кашля, затем следует тоническое напряжение конечностей, поворот головы в сторону, расширение зрачков, сердцебиение, замирание, мимика страха, паники, ослабевают мышцы ног. В этот момент ребенок сохраняет контакт, выполняет инструкции, но не может говорить. Продолжительность приступа 3–5 с. Провоцирующие факторы: перевозбуждение, шум, музыка. Частая провокация приступов возможна при неожиданных резких звуках. Использование профессиональных берушей привело к снижению частоты приступов. В настоящее время приступы продолжаются с прежней частотой на фоне антиэпилептической терапии, но менее выражены по длительности.

Терапия при обращении: окскарбазепин (Трилептал) в дозе 1200 мг в сутки, леветирацетам (Кеппра) в дозе 2000 мг в сутки, руфинамид (Иновелон) в дозе 2000 мг в сутки. Вес ребенка — 35 кг.

Анамнез болезни: в возрасте 4 мес. на фоне гастроэнтерита у ребенка развился геморрагический синдром. Госпитализирован по месту жительства (Владивосток), проведена компьютерная томография головного мозга и выявлена правополушарная субдуральная гематома. Проведено нейрохирургическое вмешательство. Отмечались ранние судороги в послеоперационном периоде. Через 3 нед. появились гематомы на коже живота, бедер, рук. Проведено гематологическое обследование, предположительный диагноз — гемофилия. На контрольной КТ головного мозга выявлены три свежие гематомы. Ребенок повторно оперирован, затем направлен в онкологический центр (Москва), исключена патология сосудисто-тромбоцитарного и коагуляционного звеньев гемостаза. Установлен окончательный диагноз поздней геморрагической болезни новорожденных. В дальнейшем проводилась реабилитационная терапия по поводу коррекции левостороннего гемипареза. Дебют приступов в 2017 г. (в возрасте 6 лет). Назначен леветирацетам, на этом фоне отмечалась положительная динамика, приступы купированы. Рецидив приступов в мае 2018 г. (на фоне приема леветирацетама в дозе 900 мг в сутки), постепенно количество приступов нарастало, до двух эпизодов в сутки. К терапии добавлен вальпроат в дозе 30 мг/кг, эффекта не отмечено. На ЭЭГ регистрировались разряды эпилептиформной активности над левым полушарием с диффузным распространением. МРТ головного мозга проведена в августе 2019 г.: МР-картина обширной зоны лейкоэнцефаломаляции, субтотально занимающей правую гемисферу и парасаггитальные отделы левой лобной доли. Невыраженные атрофические изменения правого гиппокампа правого миндалевидного тела (рис. 1, 2). Введен окскарбазепин (Трилептал, 20 мг/кг), отменена вальпроевая кислота (Депакин). На фоне отмены вальпроевой кислоты — улучшение общего состояния, ребенок стал более активным, внимательным, однако частота приступов осталась прежней. К схеме лечения добавлен ламотриджин, пациент стал возбудим, препарат отменен. Введен руфинамид (Иновелон в дозе 800 мг в сутки), на этом фоне в течение 5 мес. приступов не было. С октября 2020 г. пароксизмы возобновились.

Перинатальный, ранний анамнез не отягощен. Масса при рождении 3500 г, оценка по шкале Апгар 8/9 баллов. Профилактику поздней геморрагической болезни не получал. Наследственность по эпилепсии, заболеваниям кроветворения не отягощена. Неврологический статус: ребенок отстает в психомоторном развитии. Левосторонний гемипарез, более выражен в дистальных отделах левой руки. Мышечный тонус, глубокие рефлексы выше слева. Патологических знаков нет.

ЭЭГ от 27.04.2021. Проведена запись в состоянии спокойного бодрствования при открытых глазах. Отмечается выраженная асимметрия вольтажа, с угнетением физиологической активности над левым полушарием. Над левым полушарием достаточно устойчивый альфа-ритм 8 Гц. Эпилептиформная активность в виде нечастых одиночных и сдвоенных разрядов, по морфологии — доброкачественных эпилептических разрядов детского

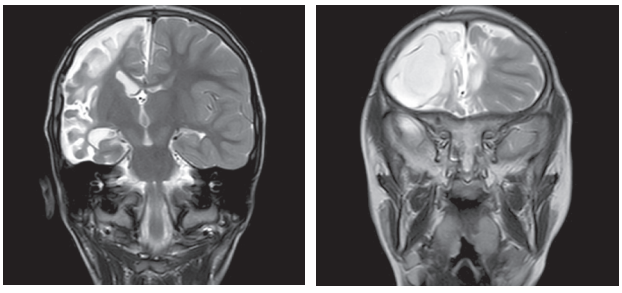

Рис. 1. Магнитно-резонансная томограмма пациента. Коронарные срезы, Т2 взвешенное изображение. Лейкоэнцефаломаляция правой гемисферы и парасаггитальных отделов левой лобной доли

Fig. 1. MRI of a patient M. Coronary sections, T2 VI. Leukoencephalomalacia of the right hemisphere and parasagittal parts of the left frontal lobe

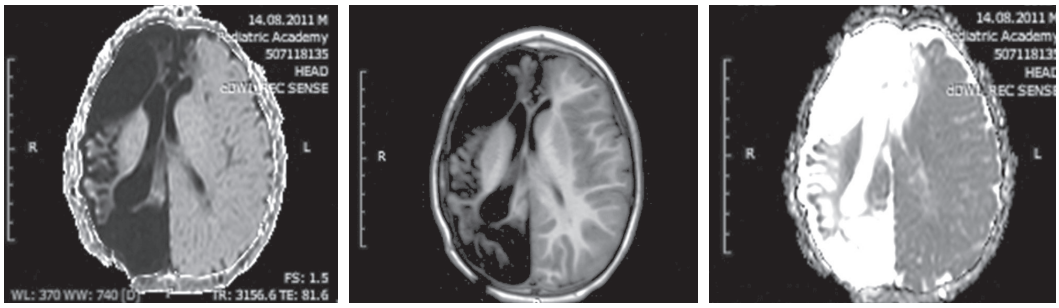

Рис. 2. Магнитно-резонансная томограмма пациента. 4 мес. Аксиальные срезы. Кистозно-атрофические изменения в правой гемисфере

Fig. 2. MRI of a patient. Axial sections, T1 VI, T2 VI, Flair. the cystic-atrophic changes in the right hemisphere

возраста над левым полушарием, с инверсией фазы над задневисочными отведениями и распространением по полушарию и редко — контрлатерально. Заключение: асимметрия вольтажа. Эпилептиформная активность в виде нечастых одиночных, сдвоенных, реже кластерных разрядов над левым полушарием, инверсия над задневисочными отведениями. Диагноз: «Фокальная структурная эпилепсия, фармакорезистентная. STARTL-приступы. Левосторонний гемипарез. Задержка психомоторного развития» (рис. 1, 2).

Приведенное клиническое наблюдение демонстрирует значимость профилактики витамин К-дефицитной коагулопатии неонатального периода в предупреждении поздней геморрагической болезни новорожденных, осложненной внутричерепным кровоизлиянием и развитием впоследствии структурной фармакорезистентной эпилепсии.

Структурная эпилепсия у детей, формирующаяся после перенесенного геморрагического инсульта, сопровождается значимыми мультирегиональными повреждениям, выраженным неврологическим дефицитом и характеризуется фармакорезистентным течением.

ДОПОЛНИТЕЛЬНАЯ ИНФОРМАЦИЯ

Вклад авторов. Все авторы подтверждают соответствие своего авторства международным критериям ICMJE (все авторы внесли существенный вклад в разработку концепции, проведение исследования и подготовку статьи, прочли и одобрили финальную версию перед публикацией).

Конфликт интересов. Авторы декларируют отсутствие явных и потенциальных конфликтов интересов, связанных с публикацией настоящей статьи.

Источник финансирования. Авторы заявляют об отсутствии внешнего финансирования при проведении исследования.

Информированное согласие на публикацию. Авторы получили письменное согласие законных представителей пациента на публикацию медицинских данных и фотографий.

СПИСОК ЛИТЕРАТУРЫ

1. Базилевич С.Н., Одинак М.М., Дыскин Д.Е., Красаков И.В., и др. Результаты структурной и функциональной нейровизуализации у пациентов с эпилептическими приступами при цереброваскулярных заболеваниях // Журнал неврологии и психиатрии им. С.С. Корсакова 2008. № S2. С33–40.
2. Гехт А.Б., Тлапшкова Л.Б., Лебедева А.В. Постинсультная эпилепсия // Журнал неврологии и психиатрии им. С.С. Корсакова. 2000. № 9. 67–70.
3. Дегтярев Д.Н., Карпова А.Л., Мебелова И.И. Клинические рекомендации по диагностике и лечению геморрагической болезни новорожденных. Москва, 2015. 21 с.
4. Заплатников А.Л., Бражникова О.В., Медоев С.Б., и др. Внутричерепные кровоизлияния при поздней геморрагической болезни новорожденных // Педиатрия. Consilium Medicum. 2019. № 4. С. 14–17. DOI: 10.26442/26586630.2019.4.190755
5. Иванов Д.О. История изучения геморрагической болезни новорожденных // Педиатр. 2017. Т. 8, № 4. С. 118–125. DOI: 10.17816/PED84118-125
6. Иванов Д.О., Атласов В.О., Бобров С.А., и др. Руководство по перинатологии / под ред. Д.О. Иванова. Санкт-Петербург: Информ-Навигатор, 2015. 1214 с.
7. Иванов Д.О., Козлова Л.В., Деревцов В.В. Нервно-психическое развитие у детей, имевших внутриутробную задержку роста, в первом полугодии жизни // Педиатр. 2017. Т. 8, № 1. С. 40–49. DOI: 10.17816/PED8140-49
8. Кузнецова А.А. Щедеркина И.О. Лившиц М.И., и др. Геморрагический инсульт и постинсультная эпилепсия у детей. Индивидуальный подход при выборе тактики ведения на примере клинического наблюдения // Нейрохирургия и неврология детского возраста. 2021. № 1. С. 22–34.
9. Ляпин А.П., Касаткина Т.П., Рубин А.Н., и др. Внутричерепные кровоизлияния как проявление поздней геморрагической болезни новорожденных // Педиатрия. 2013. Т. 92, № 2. С. 38–42.
10. Спирин А.Л., Трашков А.П., Цыган Н.В., и др. Супратенториальные внутримозговые кровоиз-

лияния: патофизиологические аспекты и тактика лечения // Педиатр. 2015. Т. 6, № 1. P. 96–104. DOI: 10.17816/PED6196-104
11. Шабалов Н.П., Иванов Д.О., Шабалова Н.Н. Гемостаз в динамике первой недели жизни как отражение механизмов адаптации ко внеутробной жизни новорожденного // Педиатрия. Журнал им. Г.Н. Сперанского. 2000. Т. 79, № 3. С. 84–91.
12. Щедеркина И.О. Заваденко Н.Н., Колтунов И.Е. Эпилепсия у детей, перенесших инсульт // Эпилепсия и парокисзмальные состояния. 2015. Т. 7, № 4. С. 66–71.
13. Benbadis S. The differential diagnosis of epilepsy // Epilepsy & Behavior. 2009. Vol. 15, No. 1. P. 15–21. DOI: 10.1016/j.yebeh.2009.02.024
14. Beslow L.A., Abend N.S., Gindville M.C., et al. Intracerebral Hemorrhage Locations and Etiologies // JAMA Neurol. 2013. Vol. 70, No. 4. P. 448–454. DOI: 10.1001/jamaneurol.2013.1033
15. Beslow L.A., Dowling M.M., Hassanein S.M., et al. Mortality After Pediatric Arterial Ischemic Stroke. International Pediatric Stroke Study Investigators // Pediatrics. 2018. Vol. 141, No. 5. P. 2017–4146. DOI: 10.1542/peds.2017-4146
16. Billinghurst L.L., Beslow L.A., Abend N.S., et al. Incidence and predictors of epilepsy after pediatric arterial ischemic stroke // Neurology. 2017. Vol. 88, No. 7. P. 630–637. DOI: 10.1212/WNL.0000000000003603
17. Bladin C.F., Alexandrov A.V., Bellavance A., et al. Seizures after stroke: a prospective multicenter study // Arch Neurol. 2000. Vol. 57, No. 11. P. 1617–1622. DOI: 10.1001/archneur.57.11.1617
18. Fisher R.S., Acevedo C., Arzimanoglou A., et al. ILAE official report: a practical clinical definition of epilepsy // Epilepsia. 2014. Vol. 55, No. 4. P. 475–482. DOI: 10.1111/epi.12550
19. Fox C.K., Glass H.C., Sidney S., et al. Acute seizures predict epilepsy after childhood stroke // Ann Neurol. 2013. Vol. 74, No. 2. P. 249–256. DOI: 10.1002/ana.23916
20. Haapaniemi E., Strbian D., Rossi C. The CAVE score for predicting late seizures after intracerebral hemorrhage // Stroke. 2014. Vol. 45, No. 7. P. 1971–1976. DOI: 10.1161/STROKEAHA.114.004686
21. Holtkamp M., Beghi E., Benninger F., et al. European Stroke Organisation guidelines for the management of post-stroke seizures and epilepsy // Eur Stroke J. 2017. Vol. 2, No. 2. P. 103–115. DOI: 10.1177/2396987317705536
22. Jordan L.C. Assessment and treatment of stroke in children // Current Treatment Options in Neurology. 2008. Vol. 10, No. 6. P. 399–409. DOI: 10.1007/s11940-008-0042-9
23. Puckett R.M., Offringa M. Prophylactic vitamin K for vitamin K deficiency bleeding in neonates // Review Cochrane Database Syst Rev. 2000. Vol. 2000, No. 4. P. CD002776. DOI: 10.1002/14651858.CD002776
24. Yinghao Z., Li X., Zhang K., Ting T. The Progress of Epilepsy after Stroke // Current Neuropharmacology. 2018. Vol. 16, No. 1. P. 71–78. DOI: 10.2174/1570159X15666170613083253

REFERENCES

1. Bazilevich SN, Odinak MM, Dyskin DE, Krasakov IV, at al. The structural and functional neurovisualization in patients with epileptic seizures in cerebro-vascular diseases. *SS Korsakov Journal of Neurology and Psychiatry*. 2008;(S2):33–40. (In Russ.)
2. Gext AB, Tlapshkova LB, Lebedeva AV. Post-stroke epilepsy. *SS Korsakov Journal of Neurology and Psychiatry*. 2000;(9):67–70. (In Russ.)
3. Degtyarev DN, Karpova AL, Mebelova II. Klinicheskie rekomendatsii po diagnostike i lecheniyu gemorragicheskoi bolezni novorozhdennykh. Moscow. 2015. 21 p. (In Russ.)
4. Zaplatnikov AL, Brazhnikova OV, Medoev SB, at al. Intracranial hemorrhages in late hemorrhagic disease of the newborns. *Pediatriya. Consilium Medicum*. 2019;(4):14–17. (In Russ.) DOI: 10.26442/26586630.2019.4.190755
5. Ivanov DO. History of the study of hemorrhagic disease of newborns. *Pediatrician (St. Petersburg)*. 2017;8(4): 118–125. (In Russ.) DOI: 10.17816/PED84118-125
6. Ivanov DO, Atlasov VO, Bobrov SA, et al. Rukovodstvo po perinatologii. Saint Petersburg: Inform-Navigator; 2015. 1214 p. (In Russ.)
7. Ivanov DO, Kozlova LV, Derevcov VV. Neuropsychiatric development of children in the first 6 months of life born with fetus growth delay. *Pediatrician (St. Petersburg)*. 2017;8(1):40–49. (In Russ.) DOI: 10.17816/PED8140-49
8. Kuznecova AA, Shchederkina IO, Livshic MI, et al. Hemorrhagic stroke and post-stroke epilepsy in children. An individual approach to the choice of management tactics on the example of clinical observation. *Pediatric Neurosurgery and Neurology*. 2021;(1):22–34. (In Russ.)
9. Lyapin AP, Kasatkina TP, Rubin AN, et al. Intracranial hemorrhages as a manifestation of late hemorrhagic disease of newborns. *Pediatriya*. 2013;(2):38–42. (In Russ.)
10. Spirin AL, Trashkov AP, Cygan NV, et al. Supratentorial cerebral hemorrhage: pathophysiologic criteria and tactics of treatment. *Pediatrician (St. Petersgurg)* 2015;6(1): 96–104. (In Russ.) DOI: 10.17816/PED6196-104
11. Shabalov NP, Ivanov DO, Shabalova NN. Dynamic of hemostasis in first week of life as reflection of adaptive mechanisms to extrauterine life. Pediatrics. *Journal Named After GN. Speransky*. 2000;79(3):84–91. (In Russ.)

12. Shchederkina IO, Zavadenko NN, Koltunov IE. Epilepsy in children with stroke. *Epilepsy and Paroxysmal Conditions*. 2015;7(4):66–71. (In Russ.)
13. Benbadis S. The differential diagnosis of epilepsy. *Epilepsy & Behavior*. 2009;15(1):15–21. DOI: 10.1016/j.yebeh.2009.02.024
14. Beslow LA, Abend NS, Gindville MC, et al. Intracerebral Hemorrhage Locations and Etiologies. *JAMA Neurol*. 2013;70(4):448–454. DOI: 10.1001/jamaneurol.2013.1033
15. Beslow LA, Dowling MM, Hassanein SM, et al. Mortality After Pediatric Arterial Ischemic Stroke. International Pediatric Stroke Study Investigators. *Pediatrics*. 2018;141(5): 2017–4146. DOI: 10.1542/peds.2017-4146
16. Billinghurst LL, Beslow LA, Abend NS, et al. Incidence and predictors of epilepsy after pediatric arterial ischemic stroke. *Neurology*. 2017;88(7):630–637. DOI: 10.1212/WNL.0000000000003603
17. Bladin CF, Alexandrov AV, Bellavance A, et al. Seizures after stroke: a prospective multicenter study. *Arch Neurol*. 2000;57(11):1617–1622. DOI: 10.1001/archneur.57.11.1617
18. Fisher RS, Acevedo C, Arzimanoglou A, et al. ILAE official report: a practical clinical definition of epilepsy. *Epilepsia*. 2014;55(4):475–482. DOI: 10.1111/epi.12550
19. Fox Christine K, Glass Hannah C, Sidney Stephen, et al. Acute seizures predict epilepsy after childhood stroke. *Ann Neurol*. 2013;74(2):249–256. DOI: 10.1002/ana.23916
20. Haapaniemi E, Strbian D, Rossi C. The CAVE score for predicting late seizures after intracerebral hemorrhage. *Stroke*. 2014;45(7):1971–1976. DOI: 10.1161/STROKEAHA.114.004686
21. Holtkamp M, Beghi E, Benninger F, et al. European Stroke Organisation guidelines for the management of poststroke seizures and epilepsy. *Eur Stroke J*. 2017;2(2): 103–115. DOI: 10.1177/2396987317705536
22. Jordan LC. Assessment and treatment of stroke in children. *Current Treatment Options in Neurology*. 2008; 10(6):399–409. DOI: 10.1007/s11940-008-0042-9
23. Puckett RM, Offringa M. Prophylactic vitamin K for vitamin K deficiency bleeding in neonates. *Review Cochrane Database Syst Rev*. 2000;2000(4):CD002776. DOI: 10.1002/14651858.CD002776
24. Yinghao Z, Li X, Zhang K, Ting T. The Progress of Epilepsy after Stroke. *Current Neuropharmacology.* 2018;16(1): 71–78. DOI: 10.2174/1570159X15666170613083253

◆ Информация об авторах

Мария Юрьевна Фомина — д-р мед. наук, профессор кафедры неонатологии с курсами неврологии и акушерства-гинекологии. ФГБОУ ВО «Санкт-Петербургский государственный педиатрический медицинский университет» Минздрава России, Санкт-Петербург, Россия. E-mail: myfomina@mail.ru

Елена Валерьевна Гуменник — канд. мед. наук, заведующая кабинетом. Городской кабинет по лечению эпилепсии и пароксизмальных состояний. Детская городская больница Святой Ольги, Санкт-Петербург, Россия. E-mail: helenneurol@mail.ru

Дмитрий Дмитриевич Коростовцев — канд. мед. наук, заведующий отделением неврологии и реабилитациии, Консультативно диагностический центр. ФГБОУ ВО «Санкт-Петербургский государственный педиатрический медицинский университет» Минздрава России, Санкт-Петербург, Россия. E-mail: korostovtsevdmitry@gmail.com

Марина Вячеславовна Ковеленова — канд. мед. наук, доцент, невролог-эпилептолог. Клиника детской неврологии и эпилептологии EPIJAY, Санкт-Петербург, Россия. E-mail: mkovelenova@yahoo.com

◆ Information about the authors

Maria Yu. Fomina — MD, PhD, Dr. Med. Sci., Professor of Department of Neonatology with Courses of Neurology and Obstetrics-Gynecology. St. Petersburg State Pediatric Medical University Ministry of Health of the Russian Federation, Saint Petersburg, Russia. E-mail: myfomina@mail.ru

Helena V. Gumenik — MD, PhD, Associate Professor, Head of City Office for the Treatment of Epilepsy and Paroxysmal Conditions. St. Olga Children's City Hospital, Saint Petersburg, Russia. E-mail: helenneurol@mail.ru

Dmitry D. Korostovtsev — MD, PhD, Associate Professor, Head of Consulting and Diagnostic Center. St. Petersburg State Pediatric Medical University Ministry of Health of the Russian Federation, Saint Petersburg, Russia. E-mail: korostovtsevdmitry@gmail.com

Marina V. Kovelenova — MD, PhD, Associate Professor, Head. Pediatric Neurology and Epileptology Clinic EPIJAY, Saint Petersburg, Russia. E-mail: mkovelenova@yahoo.com

DOI: https://doi.org/10.17816/PED126107-125

ЛИЗОСОМНЫЕ БОЛЕЗНИ НАКОПЛЕНИЯ. МУКОПОЛИСАХАРИДОЗЫ IV, VI И VII ТИПОВ – СИНДРОМЫ МОРКИО, МАРОТО – ЛАМИ И СЛАЯ

© В.Н. Горбунова [1], Н.В. Бучинская [2]

[1] Санкт-Петербургский государственный педиатрический медицинский университет, Санкт-Петербург, Россия;
[2] Диагностический центр (медико-генетический), Санкт-Петербург, Россия

Для цитирования: Горбунова В.Н., Бучинская Н.В. Лизосомные болезни накопления. Мукополисахаридозы IV, VI и VII типов — синдромы Моркио, Марото – Лами и Слая // Педиатр. – 2021. – Т. 12. – № 6. – С. 107–125. https://doi.org/10.17816/PED126107-125

Поступила: 21.10.2021 Одобрена: 18.11.2021 Принята к печати: 29.12.2021

Статья посвящена клинической, биохимической и молекулярно-генетической характеристике аутосомно-рецессивных мукополисахаридозов (МПС) IV, VI и VII типов. МПС IV типа, или синдром Моркио, представлен двумя типами — A и B. Причина наиболее частого МПС IVA — наследственная недостаточность галактозо-6-сульфатазы, обусловленная присутствием инактивирующих мутаций в гене *GALNS*. Патогенетические основы заболевания связаны с избыточным накоплением в лизосомах, главным образом, хрящевой ткани гликозаминогликанов — кератансульфата и хондроитин-6-сульфата. Ведущими клиническими проявлениями МПС IVA являются нанизм и прогрессирующая деформация позвоночника, грудины, коленных суставов. Более мягкий МПС IVB обусловлен наследственной недостаточностью β-галактозидазы и является аллельным вариантом GM1-ганглиозидоза. В основе МПС VI, или синдрома Марото – Лами, и МПС VII, или синдрома Слая, лежит наследственная недостаточность арилсульфатазы B и β-глюкуронидазы соответственно. Патогенез этих заболеваний обусловлен избыточным накоплением дерматансульфата и во втором случае дополнительно — гепарансульфата. Больные МПС VI и VII типов имеют гурлеро-подобный фенотип, но в первом случае интеллектуальные расстройства, как правило, отсутствуют, в то время как при синдроме Слая наблюдается умеренная умственная отсталость. Обсуждается возможность неонатального скрининга и ранней диагностики этих МПС с целью повышения эффективности их профилактики и лечения. Подчеркивается значение экспериментальных моделей для изучения молекулярных основ патогенеза этих тяжелых наследственных заболеваний и разработки различных терапевтических подходов, таких как трансплантация костного мозга, ферментная замещающая и субстратредуцирующая терапия. Представлены описания клинических случаев МПС IVA и VI типов.

Ключевые слова: обзор; лизосомные болезни накопления; мукополисахаридоз; патогенез; диагностика; терапия.

LYSOSOMAL STORAGE DISEASES. MUCOPOLYSACCHARIDOSIS TYPES IV, VI, AND VII – MORQUIO, MAROTO–LAMY AND SLY SYNDROME

© Victoria N. Gorbunova [1], Natalia V. Buchinskaia [2]

[1] St. Petersburg State Pediatric Medical University, Saint Petersburg, Russia;
[2] St. Petersburg State Medical Diagnostic Center (Genetic Medical Center), Saint Petersburg, Russia

For citation: Gorbunova VN, Buchinskaia NV. Lysosomal storage diseases. Mucopolysaccharidosis types IV, VI, and VII – Morquio, Maroto–Lamy and Sly syndrome. *Pediatrician (St. Petersburg)*. 2021;12(6):107-125. https://doi.org/10.17816/PED126107-125

Received: 21.10.2021 Revised: 18.11.2021 Accepted: 29.12.2021

The review is devoted to the clinical, biochemical, and molecular genetic characteristics of autosomal recessive mucopolysaccharidoses (MPS) types IV, VI, and VII. MPS IV type, or Morquio's syndrome, is represented by 2 types – A and B. The cause of the most frequent MPS IVA is hereditary deficiency of galactose-6-sulfatase, due to the presence of inactivating mutations in the *GALNS* gene. The pathogenetic basis of the disease is associated with excessive accumulation in lysosomes, mainly of cartilage tissue of keratan sulfate and chondroitin-6-sulfate. Main clinical manifestations of MPS IVA are dwarfism and progressive deformity of the spine, sternum, and knees. The milder MPS IVB is due to hereditary β-galactosidase deficiency and is an allelic variant of GM1 gangliosidosis. The cause of MPS VI, or Maroto–Lamy syndrome, and MPS VII, or Sly syndrome, is hereditary deficiency of arylsulfatase B and β-glucuronidase, respectively. The pathogenesis of these diseases is due to the excessive accumulation of dermatan sulfate and, in the second case, additionally, heparan sulfate. Patients with type VI and VII MPS have a Hurler-like phenotype, but in the first case, intellectual deficiency

are usually absent, while in Sly syndrome, moderate mental retardation is observed. The possibility of neonatal screening and early diagnosis of these MPS in order to increase the effectiveness of their prevention and treatment is discussed. The importance of experimental models for studying the molecular basis of the pathogenesis of these severe hereditary diseases and the development of various therapeutic approaches, such as bone marrow transplantation, enzyme replacement therapy and substrate-reducing therapy, is emphasized. Descriptions of clinical cases of MPS IVA and VI types are presented.

Keywords: review; lysosomal storage diseases; mucopolysaccharidosis; pathogenesis; diagnosis; therapy.

В предыдущих номерах журнала была представлена общая классификация лизосомных болезней накопления [3] и более подробная характеристика мукополисахаридозов (МПС) I и II типов [5], а также III типа [6]. В настоящем номере мы продолжим описание МПС и представим характеристику МПС IV, VI и VII типов.

МПС IV типа, или синдром Моркио, — это аутосомно-рецессивное заболевание, обусловленное избыточным накоплением в лизосомах клеток кератансульфата и хондроитин-6-сульфата, которые, главным образом, синтезируются в хрящевой ткани. Поэтому субстраты в первую очередь накапливаются в хряще и экстрацеллюлярном матриксе, нарушая процесс костеобразования и приводя к развитию системной спондилоэпифизарной дисплазии [4, 53]. Заболевание представлено двумя типами — A и B. При типе IVA у больных дефектной оказывается N-ацетилгалактозамин-6-сульфат-сульфатаза, которую называют также галактозо-6-сульфатазой, или GALNS, — фермент, участвующий в катаболизме кератансульфата и хондроитин-6-сульфата [2, 23]. У некоторых больных наряду с дефицитом этого фермента наблюдается вторичная недостаточность активности нейраминидазы. При более мягком типе IVB первичным биохимическим дефектом является недостаточность β-галактозидазы и накапливается только кератансульфат [13, 49].

Рис. 1. Пример гипермобильности межфаланговых суставов кисти у пациента с тяжелой формой мукополисахаридоза IVA типа

Fig. 1. An example of hypermobility of the interphalangeal joints of the hand in a patient with severe MPS IVA

МПС VI типа, или синдром Марото – Лами, — это аутосомно-рецессивное заболевание, обусловленное присутствием гомозиготных или компаунд-гетерозиготных инактивирующих мутаций в гене *ARSB* лизосомной N-ацетилгалактозамин-4-сульфатазы, или арилсульфатазы B [39]. Вследствие наследственной недостаточности фермента в лизосомах многих клеток, тканей и органов больных происходит избыточные накопление дерматансульфата, которое сопровождается развитием патологических процессов системного характера с наиболее тяжелыми проявлениями со стороны костно-мышечной системы и соединительной ткани.

МПС VII типа, или синдром Слая, — это очень редкое аутосомно-рецессивное заболевание, обусловленное присутствием гомозиготных или компаунд-гетерозиготных инактивирующих мутаций в гене *GUSB* лизосомной β-глюкуронидазы. Вследствие наследственной недостаточности этого фермента происходит избыточные накопление гепарансульфата и дерматансульфата.

Мукополисахаридоз IV типа, синдром Моркио

Клиника и эпидемиология

Ключевыми клиническими проявлениями заболевания становятся выраженный нанизм, прогрессирующая деформация позвоночника (чаще в виде кифосколиоза в грудопоясничном отделе позвоночника), грудной клетки, вальгусная деформация коленных суставов, гипермобильность суставов (рис. 1) и экскреция с мочой кератансульфата. Дополнительные симптомы включают: помутнение роговицы, патологию аортального клапана, аномалии зубов, нейросенсорную тугоухость. Интеллект больных сохранен и, как правило, прямого вовлечения центральной нервной системы в патологический процесс не наблюдается, но могут развиваться вторичные неврологические осложнения, обусловленные скелетной дисплазией. Характерный рентгенологический признак заболевания — одонтоидная гипоплазия второго шейного позвонка, которая может приводить к компрессионному повреждению спинного мозга, а следовательно, к параличам, и также может быть причиной внезапной смерти при повреждении ствола мозга. Частой причиной летального исхода также

является прогрессирующая дыхательная недостаточность. Рост больных резко замедляется после первого года жизни. Так, в выборке из 354 больных МПС IVA средний рост юношей и девушек, достигших возраста 18 лет и выше, составил 122,4 и 113,1 см, а средний индекс массы тела у взрослых больных 24,7 и 25,6 кг/м у мужчин и женщин соответственно [45]. Больные подвержены частым отитам и респираторным инфекциям из-за поражения дыхательных путей (утолщение слизистой оболочки, гиперплазия лимфоидной ткани и вязкий секрет) и ночным апноэ.

Синдром Моркио А характеризуется выраженным клиническим полиморфизмом, и его разделяют на 3 формы — классическую тяжелую, промежуточную и мягкую [48]. При тяжелом течении скелетная дисплазия может развиваться уже в шестимесячном возрасте и больные погибают во второй или третьей декаде жизни. При мягких формах болезнь дебютирует в конце первой или во второй декаде жизни, и больные могут доживать до преклонного возраста. Тяжесть течения заболевания зависит от остаточной активности галактозо-6-сульфатазы, которая при мягких формах сохраняется на достаточно высоком уровне — от 1,3 до 13,3 % [62].

У ряда пациентов с мягким течением синдрома Моркио в культивируемых фибробластах активность галактозо-6-сульфатазы сохраняется в пределах нормы, но отсутствует или резко снижена активность бета-галактозидазы из-за наличия специфических инактивирующих мутаций в гене *GLB1* [50]. Эта форма заболевания получила название МПС IVB. С мутациями в гене *GLB1* связано другое аллельное заболевание из группы лизосомных болезней накопления — GM1-ганглиозидоз. Однако клинически МПС IVB — это фенокопия МПС IVA, характеризующаяся аналогичной спондилоэпифизарной дисплазией с вовлечением трабекулярных частей длинных трубчатых костей и позвоночника. Основными скелетными проявлениями заболевания являются прогрессирующее отставание в росте от сверстников, кифосколиоз, вальгусная деформация тазобедренных и коленных суставов, гипермобильность суставов всех групп, платиспондилия и одонтоидная гипоплазия. Неврологически болезнь проявляется в виде атаксии, дистонии, интеллектуальных и/или речевых расстройств. Типичным осложнением МПС IVB, так же как и IVA, становится компрессия спинного мозга.

Точная частота МПС IV неизвестна. По некоторым оценкам в Британии она колеблется в пределах от 1 : 200 000 до 1 : 600 000 новорожденных, а в Австралии примерно вдвое реже [11, 41, 49]. В России согласно федеральным клиническим рекомендациям частота МПС IV составляет 1 : 250 000 новорожденных [7, 8].

Биохимические основы патогенеза

Выделение и очистка галактозо-6-сульфатазы из печени человека позволили определить структуру и каталитические свойства фермента [1, 28]. Основная его функция — это отщепление сульфата в шестом положении от терминального остатка N-ацетилгалактозамина в кератансульфате, который входит в состав только хрящевой ткани и роговицы, а также хондроитин-6-сульфата, который широко представлен во многих соединительных тканях. Кодируемый геном белок состоит из 522 аминокислот, включая 26 аминокислот N-терминального сигнального пептида и 2 потенциальных asn-связанных сайтов гликозилирования [64]. Зрелая галактозо-6-сульфатаза, состоящая из 496 аминокислот, имеет высокий процент гомологии с другими сульфатазами человека, такими как арилсульфатазы A, B и C, глюкозамин-6-сульфатаза и идуронат-2-сульфатаза.

Одна из активностей полифункциональной бета-галактозидазы, дефектной при МПС IVB, — это высвобождение галактозы из углеводных комплексов и некоторых других субстратов. Дефицит бета-галактозидазы является первичным метаболическим дефектом при трех формах GM1-ганглиозидоза [50].

Картирование и идентификация гена GALNS

МПС IVA обусловлен присутствием гомозиготных или компаунд-гетерозиготных инактивирующих мутаций в гене галактозо-6-сульфатазы — *GALNS*. Определение аминокислотной последовательности очищенной галактозо-6-сульфатазы позволило сконструировать олигонуклеотидные зонды, с помощью которых из тканеспецифических библиотек генов человека была изолирована полноразмерная кДНК гена *GALNS* [64, 66]. Методом флюоресцентной гибридизации *in situ* ген *GALNS* был картирован в области 16q24.3 [14, 66]. Он содержит 14 экзонов, распределенных на площади приблизительно в 40–50 кб геномной ДНК [46, 47].

Мутации в генах GALNS и GLB1

Основным типом мутаций в гене *GALNS* у больных МПС IVA являются замены нуклеотидов, сопровождающиеся заменой аминокислот в белке, то есть миссенс-мутации [18, 42, 66]. Идентифицированы также нонсенс-мутации, небольшие структурные перестройки, затрагивающие

от 1 до 27 нуклеотидов, и сплайсинговые мутации. Более чем в 20 % случаев у европейских больных присутствует замена I113F [67, 68, 70], тогда как в Латинской Америке частой становится миссенс-мутация R386C [71].

Мутации в гене *GALNS*, ассоциированные с тяжелыми формами синдрома Моркио типа А, приводят к полной потере активности галактозо-6-сульфатазы. При «мягких» мутациях активность фермента сохраняется в пределах от 2 до 13 %. Биохимический и структурный анализ показал, что «тяжелые» миссенс-мутации либо приводят к аминокислотным заменам в гидрофобной коровой части фермента, либо модифицируют третичную структуру белка, либо затрагивают активные сайты. В то же время при «легких» мутациях аминокислотные замены, как правило, оказываются локализованы на поверхности белка [62].

При проведении молекулярной диагностики мутаций в гене *GALNS* у 23 пациентов, 15 из которых из Австралии и 8 — из Северной Ирландии, были выявлены 2 мажорные миссенс-мутации, которые с равными частотами встречались в каждой из двух исследованных популяций и вместе составили 32 % всех мутантных аллелей [81]. Это I113F, ассоциированная с тяжелыми формами заболевания, и T312S, которая обнаруживается у пациентов с более мягким течением МПС IVA. Анализ гаплотипов показал, что каждая из этих мутаций имеет общее происхождение, и обе они были завезены в Австралию мигрантами из Ирландии в конце XIX в.

Ген *GALNS* отличается гетерогенным спектром мутаций. Так, ретроспективный анализ 148 уникальных мутаций, идентифицированных, главным образом, у европейских больных, показал, что 78,4 % из них это миссенс-мутации, 9,2 % — небольшие делеции, 5 % — нонсенс-мутации, 2,4 % — большие делеции и 1,6 % — инсерции. Три миссенс-мутации R386C, G301C и I113F составляют более 5 % всех мутаций в гене *GALNS* [72].

У пяти неродственных японских больных найдены две протяженные внутригенные делеции размерами около 6 и 8 кб в *цис*-положении. Их происхождение связывают с рекомбинацией между двумя внутригенными Alu-повторами [33]. Один из пяти больных был гомозиготен по двойной делеции, а у других эти делеции находились в гетероаллельных комбинациях с одной нонсенс- и тремя миссенс-мутациями.

Спектр мутаций в гене *GALNS* у китайских больных также отличается от европейского: 63 % из 27 идентифицированных мутаций ни разу не встречались в других странах [77]. Частой является миссенс-мутация G340D, которая присутствовала у пяти пациентов из одного района Китая. Анализ гаплотипов этих больных указывает на участие «эффекта основателя» в их распространении.

Мутации в гене *GLB1* обычно обнаруживаются у пациентов с GM1-ганглиозидозом. Однако замена W273L в гене *GLB1* в компаунде с другими миссенс-мутациями часто присутствует у пациентов с МПС IVB [52]. Другая частая мутация в гене *GLB1*, приводящая к развитию синдрома Моркио типа В, — T 500A. Одна и та же мутация R482H, приводящая к замене аргинина на гистидин в 482-м положении бета-галактозидазы, была идентифицирована как у пациентов с ганглиозидозом, так и с синдромом Моркио типа В [63]. Эти данные доказывают аллельную природу различных форм GM1-ганглиозидоза и синдрома Моркио типа В. Остаточная активность бета-галактозидазы не коррелирует со степенью тяжести фенотипических проявлений.

Экспериментальные модели

Путем направленного разрушения экзона 2 гена *Galns* создана трансгенная «нокаут»-линия мышей с недостаточностью галактозо-6-сульфатазы [70]. Активность фермента у мутантных гомозигот полностью отсутствовала, при этом во многих органах, включая печень, почки, селезенку, сердце, головной и спинной мозг, в возрасте 2 мес. наблюдали накопления гликозаминогликанов (ГАГ), которые в основном были представлены кератансульфатом и хондроитин-6-сульфатом. Эти накопления находились в лизосомах ретикулоэндотелиальных клеток и избыточно экскретировались с мочой. В возрасте 12 мес. отмечали появление вакуолизированных клеток в почечных клубочках и клапанах сердца, однако при рентгенологическом анализе никаких скелетных нарушений не было выявлено.

Проведенные на этой модели испытания ферментной замещающей терапии (ФЗТ) с использованием нативной и SUMF1-модифицированной галактозо-6-сульфатазы показали значительное уменьшение отложений ГАГ в висцеральных органах, костном мозге, клапанах сердца, связках и соединительной ткани уже после 12 нед. лечения [73]. Дозозависимое снижение ГАГ наблюдалось также в мозге мутантных животных. В крови содержание кератансульфата снизилось практически до нормальных значений. Фармакокинетика, тканеспецифическое распределение и наблюдаемое улучшение состояния животных оказались сходными при использовании обоих

препаратов. Полученные результаты подтверждают перспективность использования ФЗТ для лечения МПС IVA [73].

Лабораторная диагностика и лечение

Основное клиническое проявление МПС IVA состоит в системной спондилоэпифизарной скелетной дисплазии. Характер поражения костной ткани при синдроме Моркио имеет ряд специфических особенностей, которые могут быть выявлены при проведении радиографического анализа. В то же время многие нарушения развития костной и хрящевой ткани наблюдаются и при других формах скелетных дисплазий. Таким образом, дифференциальная диагностика МПС IVA и прогноз в отношении развития заболевания возможны только с привлечением совокупных данных клинического, радиографического и биохимического анализа [53, 58]. Согласно международным критериям лабораторная диагностика МПС IVA на первичном этапе базируется на повышении кератансульфата в моче или снижении активности галактозо-6-сульфатазы в сухих пятнах крови. Для подтверждения диагноза проводится исследование активности галактозо-6-сульфатазы в лейкоцитах или фибробластах. Диагноз считается полностью доказанным при обнаружении мутации в гене *GLB1* у пациента [11]. Согласно федеральным клиническим рекомендациям в России для подтверждения диагноза МПС IV необходимо молекулярно-генетическое обследование во всех случаях [8, 9].

В ряде медицинских центров для лечения пациентов с МПС IVA применяется трансплантация гематопоэтических стволовых клеток, но по данным метаанализов последних лет она не является терапией первой линии при синдроме Моркио [8]. Большим терапевтическим потенциалом обладает ФЗТ.

В 2014 г. в мире был одобрен препарат элосульфаза альфа, единственный специфический препарат для лечения пациентов с МПС IVA, показавший свою эффективность в клинических испытаниях. Используется в дозе 2 мг/кг еженедельно путем внутривенных инфузий. Данный препарат зарегистрирован и в России [8]. При лечении снижается уровень экскреции кератансульфата с мочой. Клинически пациенты отмечают повышение выносливости и работоспособности (по результатам шестиминутного теста ходьбы), увеличение ежедневной активности. Эффективность терапии скелетных изменений при синдроме Моркио ограничена из-за плохого проникновения рекомбинантного фермента [11]. Взаимосвязи между снижением уровня ГАГ мочи и клиническим улучшением состояния пациентов не выявлено [12].

В настоящее время перспективным для ФЗТ МПС IVA рассматривается рекомбинантный фермент prGALNS, производимый в дрожжевой системе *Pichia pastoris* [56]. На стадии преклинических испытаний терапии МПС IVA находятся несколько альтернативных стратегий. Поиск потенциальных биомишеней, пригодных для терапии МПС IVA, осуществляют с использованием различных методов, примером которых является, в частности, протеомный анализ [12].

Возможность патогенетического лечения пациентов с МПС IVB рассматривается в комплексе мероприятий, разрабатываемых для терапии GM1-ганглиозидоза [84].

Клинический случай легкой формы МПС IV типа

Девочка, 17 лет, родом из Республики Дагестан, от неродственного брака, наследственность не отягощена. Ребенок от третьей беременности (от первой и второй беременностей двое здоровых детей) на фоне многоводия, затруднения выведения плечиков. При рождении вес 5100 г, длина 54 см. На первом году росла и развивалась по возрасту. С 1,5 лет наблюдалась неврологом с задержкой речевого развития. В 2 года при осмотре ортопедом отмечалась рахитоподобная деформация грудной клетки. К 7 годам развился кифосколиоз грудного отдела позвоночника IV степени. Впервые заподозрен МПС IV типа по клиническим данным. С 7,5 лет находится на «Д»-учете в медико-генетической консультации по месту жительства в Республике Дагестан с диагнозом: «МПС IV типа (синдром Моркио), аутосомно-рецессивный тип наследования». В возрасте 13 лет впервые проведено оперативное лечение — коррекция кифосколиоза грудного отдела позвоночника IV степени в НИИ им. Турнера. В дальнейшем по мере роста девочки вновь прогрессирование деформации позвоночника и в возрасте 17 лет проводится повторное оперативное вмешательство для коррекции кифосколиоза грудного отдела позвоночника. При осмотре пациентки в возрасте 17 лет: рост 162 см, вес 61 кг, грубые черты лица, гипермобильность крупных суставов, кифосколиоз грудного отдела позвоночника (рис. 2 и 3). Аускультативно тоны сердца звучные, ритмичные. При пальпации живота печень и селезенка не увеличены. Интеллект — возрастная норма. Инструментальное обследование: эхокардиография — пролапс митрального клапана. Осмотр офтальмологом: патологии не выявлено. Слух — норма. Диагноз: «МПС IVA типа (синдром Моркио), легкая форма».

Рис. 2. Фенотип девочки с мукополисахаридозом IV типа
Fig. 2. Phenotype of a girl with type IV MPS

Рис. 3. Внешний вид кисти девочки с мукополисахаридозом IV типа, клинодактилия пятых пальцев
Fig. 3. The appearance of the hand of a girl with type IV MPS, clinodactyly of 5 fingers

Мукополисахаридоз VI типа, синдром Марото – Лами

Клиника и эпидемиология

МПС VI типа, или синдром Марото – Лами, клинически проявляется нанизмом, гепатоспленомегалией, скелетными и сердечными нарушениями, тугоподвижностью и контрактурами суставов, помутнением роговицы, лицевым дизморфизмом подобным тому, который наблюдается при МПС I. Однако интеллектуальные расстройства отсутствуют. В моче больных присутствуют высокие концентрации дерматансульфата. Значительные отложения ГАГ наблюдаются в полиморфнонуклеарных лейкоцитах. Они носят название гранул Алдера и выглядят как лазурные азурофилические цитоплазматические включения. Отложения ГАГ накапливаются и в тромбоцитах — гранулах Рейлли.

Для синдрома Марото – Лами характерен выраженный клинический полиморфизм. Выделяют тяжелые классические формы заболевания, промежуточные и легкие, хотя между ними не всегда удается провести четкую дифференцировку. При рождении дети выглядят нормально, однако в некоторых случаях у них могут присутствовать макроцефалия, сочетающаяся с гидроцефалией, деформация грудной клетки, пупочные и/или паховые грыжи, признаки сердечной недостаточности. Как правило, все эти симптомы не связывают с началом заболевания. В течение первого года жизни у больных постепенно формируются типичные проявления МПС в виде грубых черт лица по типу «гаргоилизма», макроглоссии, помутнения роговицы, гепатоспленомегалии, изменения клапанов сердца, признаков множественного дизостоза, ночных апноэ, частых рецидивирующих респираторных инфекций и отитов. Характерные признаки заболевания: плотная кожа, мягкий гирсутизм, постепенно становится очевидной задержка роста с резкой остановкой в возрасте 9–10 лет. Окончательный рост пациентов с МПС VI типа не превышает 134–140 см. У многих развиваются контрактуры суставов, симптомы сдавления периферических нервов, в первую очередь тоннельный карпальный синдром, и компрессионная миелопатия в шейном или грудопоясничном отделах позвоночника.

При классической форме синдрома Марото – Лами и отсутствии лечения больные дети, как правило, погибают в первом десятилетии жизни. При мягких формах больные доживают до взрослого возраста, хотя продолжительность их жизни может быть значительно сокращена. Главной причиной гибели больных становится сердечная и дыхательная недостаточность.

Точная частота МПС VI неизвестна, но по некоторым оценкам она колеблется в пределах от 1 : 250 000 до 1 : 600 000 новорожденных. В Австралии она составляет 1 : 320 000 новорожденных [49].

Биохимические основы патогенеза

Арилсульфатаза B состоит из 533 аминокислот и содержит 6 потенциальных сайтов N-гликозилирования. Арилсульфатазы A, B и C имеют высокий процент гомологии по аминокислотной последовательности и содержат полностью идентичный район в N-терминальной части всех трех ферментов. Основной функцией арилсульфатазы B является отщепление сульфата в четвертом положении от терминального остатка N-ацетилгалактозамина в дерматансульфате. Остаточная активность этого фермента в культивируемых фибробластах больных либо полностью отсутствует, либо не превы-

шает 1,5 %, и значение этого показателя хорошо коррелирует с тяжестью течения заболевания [17]. Описан 44-летний пациент без клинических проявлений МПС VI, но с дермантансульфатурией, у которого остаточная активность арилсульфатазы В составляла около 5 % нормы. Это наблюдение позволило авторам высказать предположение, что ФЗТ или генотерапия, при которой может быть достигнута коррекция активности фермента хотя бы до 5 % уровня, окажется достаточной для предотвращения развития наиболее тяжелых клинических проявлений заболевания.

Картирование и идентификация гена ARSB

Определение аминокислотной последовательности очищенной арилсульфатазы В позволило сконструировать олигонуклеотидные зонды, с помощью которых из тканеспецифической библиотеки генов тестис человека была изолирована полноразмерная кДНК гена *ARSB* [59]. Ген *ARSB* локализован в области 5q14.1 [39] и содержит 8 экзонов, распределенных на площади в 206 кб геномной ДНК [38].

Мутации в гене ARSB

У больных синдромом Марото – Лами в гене *ARSB* идентифицированы более 90 мутаций, главным образом, миссенс-типа и делеции со сдвигом рамки считывания, причем последний тип мутаций чаще обнаруживается при тяжелых формах заболевания [34, 35, 39, 40]. У испанских и аргентинских пациентов частыми являются две сплайсинговые мутации (IVS5AS, G-C, -1 и IVS5AS, T-G, -8), составляющие 21,9 и 12,5 % всех мутантных аллелей соответственно [27].

Экспериментальные модели

Описана генетическая модель МПС VI у крыс [83]. Фенотип мутантных животных характеризуется черепно-лицевым дизморфизмом и множественным дизостозом. Увеличена экскреция с мочой дерматансульфата. Отложения ГАГ наблюдаются в ретикулоэндотелиальных клетках, в хрящах и других соединительных тканях, но отсутствуют в нервной системе. Активность арилсульфатазы В в печени составляет менее 5 %. У экспериментальных животных идентифицирована гомозиготная инсерция одного нуклеотида в крысином гене *Arsb* арилсульфатазы В [36].

Причиной развития прогрессирующих фенотипических аномалий, сходных с проявлениями МПС VI, в линии сиамских кошек, является недостаточность арилсульфатазы В, обусловленная миссенс-мутациями в гене *ARSB* кошек, гомологичном гену *ARSB* человека. Оказалось, что различные комбинации двух разных миссенс-мутаций приводят к трем разным клиническим фенотипам — очень мягкому, среднему и тяжелому [21]. Эти модельные линии кошек были успешно использованы для разработки методов ФЗТ МПС VI [20]. Результаты проведенных исследований доказали возможность коррекции наиболее тяжелых клинических проявлений этого заболевания при раннем начале лечения.

Полезной для изучения патогенеза синдрома Марото – Лами и разработки методов специфической терапии является также трансгенная линия мышей, созданная путем направленной инактивации мышиного гена *Arsb*, кодирующего арилсульфатазу В [25]. У мутантных гомозигот наблюдается дермантансульфатурия и к 4-недельному возрасту развиваются черепно-лицевой дизморфизм и множественные скелетные аномалии. Во всех паренхиматозных органах выявляются отложения ГАГ преимущественно в интерстициальных клетках и макрофагах.

Лабораторная диагностика и лечение

Диагностика МПС VI в первую очередь основана на клинических проявлениях заболевания. Для ранней диагностики и отличия синдрома Марото – Лами от других форм МПС и скелетных дисплазий необходимо проведение биохимического анализа, включающего определение количества и спектра ГАГ в моче и измерение активности арилсульфатазы В в лейкоцитах, сухих пятнах крови или в культуре кожных фибробластов. Высокие значения уровня ГАГ в моче коррелируют со значительным отставанием в росте, снижением массы тела и другими патологическими нарушениями, указывающими на быстрое развитие и тяжелое течение болезни [10].

ФЗТ синдрома Марото – Лами с использованием рекомбинантной формы арилсульфатазы В (препарат галсульфаза), которая может быть рекомендована сразу после установления диагноза, приводит к улучшению роста, подвижности суставов, функции легких и увеличению толерантности к физической нагрузке, но не влияет на необратимые изменения органов и тканей.

С привлечением специалистов различных медицинских профилей разработаны международные рекомендации по комплексному ведению и лечению пациентов с МПС VI [30]. Эти рекомендации постоянно совершенствуются и в настоящее время включают 93 положения, касающихся общих принципов ведения больных, постоянного мониторинга и оценки их состояния, режима ФЗТ и показаний к трансплантации костного мозга, обезболивающих

и хирургических вмешательств, методов специфической коррекции дефектов различных систем — респираторной, сердечно-сосудистой, сенсорных органов [11].

Поскольку эффективность применяемой терапии часто оказывается ограниченной из-за плохого проникновения лекарственных препаратов в некоторые органы и ткани, разрабатываются альтернативные подходы для лечения пациентов с МПС VI. Один из них связан с поиском веществ, стимулирующих выведение из клеток избыточного содержания ГАГ. К числу таких препаратов относится, в частности, β-D-ксилозидаза-производная одипарцила [20]. Было показано, что в системе *in vitro* одипарцил приводит к секреции в культуральную среду сульфатированных ГАГ, таких как хондроитинсульфат и дерматансульфат, причем этот эффект наблюдается как в нормальных клетках эндотелия быка, так и в культивируемых фибробластах больных МПС VI. При оральном введении одипарцила нормальным крысам было обнаружено его присутствие в функциональных дозах во многих органах и тканях, в том числе и тех, которые в наибольшей степени вовлечены в патологический процесс при МПС VI (кости, хрящи, сердце, роговица). Эффективность препарата в плане увеличения экскреции с мочой сульфатированных ГАГ и снижения их накопления в печени и почках была показана и на мышиной модели *Arsb*$^{-}$. Таким образом, одипарцил рассматривается в настоящее время как один из перспективных препаратов для комплексного лечения пациентов с МПС VI.

Клинический случай тяжелой формы МПС VI типа

Пациент, мальчик, от родственного брака (отец пробанда двоюродный дядя матери), наследственность не отягощена. Ребенок от четвертой беременности, протекавшей без особенностей (1–3 — м/а), от первых родов. При рождении масса 3300 г, длина 57 см, окружность головы и груди 35 см, по шкале Апгар 7/8 баллов. На грудном вскармливании до 5,5 мес. Привит по календарю. Психомоторное развитие: гулит с 3 мес., сидит с 7 мес., ходит с 1 г. 2 мес., говорит отдельные слова с 1,5 лет, фразовая речь с 3,5 лет. В 9 мес. с инвагинацией кишечника был госпитализирован в стационар, где впервые осмотрен генетиком — выявлено рахитоподобное заболевание, множественные микроаномалии развития, задержка психомоторного развития. Назначен витамин D в дозе 3 тыс. ЕД, который ребенок получал до 4 лет. По мере развития отмечались задержка роста и деформация скелета — с одного года килевидная деформация грудной клетки, с 1 г. 2 мес. — вальгусное искривление нижних конечностей (начал ходить). К 4 годам: выраженная деформация черепа, усиление деформации грудной клетки, «браслетки», «четки». В возрасте 4 лет впервые поставлен диагноз МПС, который был подтвержден в Медико-генетическом центре (Москва) по увеличению экскреции хондроитинсульфата и дерматансульфата, также проведена энзимодиагностика — активность фермента арилсульфатаза В 0,01 нМ/мг/час (норма 42,8–129,8). Молекулярно-генетическое исследование не проводилось.

В 8 лет госпитализирован в СПбГПМУ для обследования. При осмотре отмечалась низкорослость: рост 105 см, вес 18,5 кг. Мальчик активный, подвижный. На осмотр реагирует адекватно, на вопросы отвечает правильно, ориентирован во времени и пространстве; обслуживает себя не полностью в связи с наличием контрактур суставов верхних конечностей. Знает стихи, рисует, помогает матери по дому. Признаки дизостоза: брахицефалия, деформация грудной клетки (килевидная грудная клетка с развернутой нижней апертурой), контрактуры суставов. Фенотип ребенка характерен для МПС: высокий лоб, готическое небо, короткая шея, низкорасположенные уши, макроглоссия, брахидактилия. Контрактуры и ограничение движений в плечевых суставах (не может поднять руки вертикально вверх), разгибательно-сгибательные контрактуры локтевых суставов (объем движений 45°), лучезапястных (объем движений 20°), сгибательно-разгибательная контрактура коленных суставов, резкое ограничение движений в голеностопных суставах. Деформация стоп. Х-образная деформация нижних конечностей (рис. 4). Кожные покровы чистые, смуглые (загар). Тоны сердца ритмичные, выслушивается систолический шум по правому краю грудины (шум недостаточности трикуспидального клапана), систолический шум (менее громкий) в точке Боткина и на верхушке сердца. Звучность тонов на верхушке сердца одинаковая (то есть I тон ослаблен), частота сердечных сокращений 86 в минуту. Дыхание везикулярное, проводится равномерно, хрипов нет. Живот симметричный, пупочная грыжа небольшого размера (диаметр пупочного кольца 1,5 см), гепатоспленомегалия (печень +6 см, селезенка +3 см из под края реберной дуги). При обследовании: на эхокардиографии гипертрофическая кардиомиопатия, миксоматозное изменение створок митрального клапана, прогиб створок трикуспидального клапана. Осмотрен офтальмологом: помутнение роговицы обоих глаз. Слух — норма. Изменения на рентгенограммах позвоночника и кистей рук (рис. 5, 6). Компьютерная томография головы: признаки сме-

Рис. 4. Внешний вид пациента с мукополисахаридозом VI типа, тяжелая форма
Fig. 4. External view of a patient with MPS VI type, severe form

шанной гидроцефалии, аномалия развития позвонка С1, стеноз позвоночного канала. Сдавление спинного мозга за счет поражения атланто-аксиального сочленения с внедрением дуги позвонка С1 в затылочное отверстие — «вторичная базилярная импрессия». Рекомендовано: оперативное лечение в плановом порядке — декомпрессия на уровне С1 спинного мозга и окципитоспондилодез.

В дальнейшем мальчик госпитализирован в один из стационаров Москвы для обследования в динамике с ухудшением состояния в виде развития тетрапареза вследствие прогрессирования сдавления спинного мозга в шейном отделе позвоночника. В связи с регистрацией препарата для ФЗТ в Российской Федерации начата терапия. На фоне ФЗТ успешно проведено оперативное лечение — декомпрессия спинного мозга в шейном отделе позвоночника с восстановлением двигательной функции в конечностях. Но на фоне длительного сохранения постельного режима в послеоперационном периоде развилась полисегментарная пневмония, осложнившаяся дыхательной недостаточностью и приведшая к летальному исходу в возрасте 9 лет.

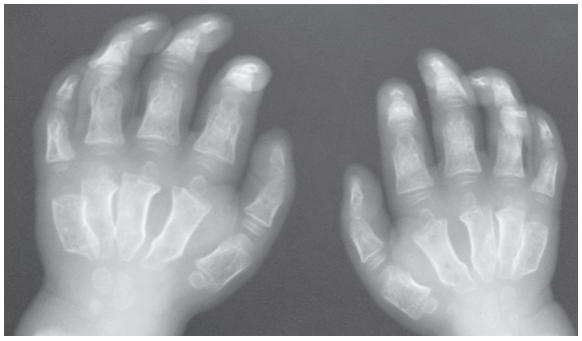

Рис. 5. Рентгенограмма кистей пациента с мукополисахаридозом VI типа
Fig. 5. X-ray of the hands of a patient with type VI MPS

Рис. 6. Рентгенограмма грудного и поясничного отделов позвоночника с захватом тазобедренных суставов: двояковыпуклая форма грудных и поясничных позвонков, задние клиновидные и языкообразные позвонки со скошенным передневерхним углом. Грудной кифоз уплощен, высота его смещена каудально. Гипоплазия тела Th11. S-образная деформация нижнегрудного – поясничного отделов позвоночника, с верхней правосторонней дугой ~18°, нижней левосторонней дугой ~28°. Вертлужные впадины мелкие, крыши скошены, головки бедренных костей уплощены. Шейки бедренных костей выпрямлены
Fig. 6. X-ray of the thoracic and lumbar spine with hip joints: biconvex shape of the thoracic and lumbar vertebrae, posterior wedge-shaped vertebrae and lingual vertebrae with a beveled anteroposterior angle. The thoracic kyphosis is flattened, its height is shifted caudally. Body hypoplasia Th11. S-shaped deformity of the lower thoracic–lumbar spine, with an upper right-sided arch ~180, a lower left-sided arch ~280. The acetabulum is shallow, the roofs are sloping, and the heads of the femurs are flattened. The femoral necks are straightened

Мукополисахаридоз VII типа, синдром Слая

Клиника и эпидемиология

Клинически заболевание проявляется характерными для МПС аномалиями скелета, гепатоспленомегалией, грубыми чертами лица по типу «гаргоилизма» и умственной отсталостью различной степени выраженности. Для синдрома Слая, также как для других типов МПС, характерен клинический полиморфизм, коррелирующий с остаточной активностью β-глюкуронидазы. В ряде случаев синдром Слая проявляется уже в пренатальном периоде, обусловливая развитие водянки плода. Течение заболевания при тяжелых формах сходно с синдромом Гурлера или тяжелыми формами синдрома Хантера. При рождении дети выглядят нормально, однако в некоторых случаях у них могут присутствовать пупочные или паховые грыжи. В течение первого года жизни у больных постепенно формируются типичные проявления МПС в сочетании с признаками множественного дизостоза, ночного апноэ, частых рецидивирующих респираторных инфекций и отитов. При этом скелетные нарушения у них проявляются в виде дисплазии или сколиоза, но нанизм, как правило, не развивается. Умственная отсталость носит умеренный характер, формируется довольно рано, к 3 годам и, как правило, не прогрессирует.

Частота синдрома Слая составляет менее чем 1 : 250 000 среди новорожденных.

Биохимические основы патогенеза

Основная функция β-глюкуронидазы — отщепление терминального остатка β-D-глюкуроновой кислоты от четырех ГАГ: дерматансульфата, гепарансульфата и двух хондроитинсульфатов. Зрелый мономер этого белка с молекулярной массой 78 кД, состоящий из 629 аминокислот с 4 потенциальными сайтами N-гликозилирования, транспортируется в лизосомы и расщепляется на 2 субъединицы каталитически активного фермента с молекулярной массой 60 и 18 кД [74].

При тяжелых младенческих формах синдрома Слая активность β-глюкуронидазы полностью отсутствует, либо составляет менее 1 %. При взрослых хронических формах активность фермента может достигать 10 % [29].

Картирование и идентификация гена GUSB

Определение аминокислотной последовательности очищенной β-глюкуронидазы позволило сконструировать олигонуклеотидные зонды, с помощью которых независимо из двух тканеспецифических библиотек генов трансформированных фибробластов и плаценты человека была изолирована полноразмерная кДНК гена *GUSB* [31, 51]. Методом флуоресцентной гибридизации *in situ* ген *GUSB* был картирован в области 7q11.21 [61]. Он содержит 12 экзонов, распределенных на площади в 21 кб геномной ДНК [44]. Ген *GUSB* альтернативно сплайсируется с образованием двух изоформ, одна из которых с делецией 153 нуклеотидов, образующейся за счет вырезания экзона 6, каталитически неактивна. На разных хромосомах человека идентифицированы многочисленные псевдогены β-глюкуронидазы [61].

Мутации в гене GUSB

Около 90 % из более чем 50 мутаций, идентифицированных в гене *GUSB* у пациентов с синдромом Слая, являются точковыми заменами или делециями/инсерциями [65, 69, 74, 75, 80]. Миссенс-мутации часто затрагивают высоко консервативные аминокислоты. Мажорной среди них в различных популяциях является L176F, ассоциированная с низкой остаточной активностью бета-глюкуронидазы и тяжелыми формами заболевания. К «тяжелым» относятся нонсенс-мутации (W507X) и миссенс-мутации, сопровождающиеся аминокислотными заменами в гидрофобной коровой части белка или модифицирующие его фолдинг, такие как R216W, P148S и Y495C [74].

Экспериментальные модели

Модели МПС VII созданы и изучены на многих экспериментальных объектах. Так, у собак описано наследственное заболевание, сходное по своим клиническим проявлениям с наиболее тяжелыми формами МПС VII [32]. При биохимическом исследовании было показано отсутствие активности β-глюкуронидазы у больных животных.

Описана генетическая линия мышей с недостаточностью бета-глюкуронидазы, которая наследуется по аутосомно-рецессивному типу [15]. У мутантных мышей обнаружена гомозиготная делеция одного нуклеотида в 10-м экзоне гена *Gusb*, приводящая к сдвигу рамки считывания [57]. Эта мутация ответственна за наблюдаемый фенотип животных, моделирующий МПС VII. Инсерция делетированного нуклеотида путем олигонуклеотидного сайт-направленного мутагенеза, произведенная в культивируемых фибробластах мутантных мышей, полностью восстанавливает функцию гена. Трансплантация костного мозга мутантным животным значительно увеличивает продолжительность их жизни, при этом происходит заметная коррекция лизосомных накоплений [16]. На этой модельной линии доказана также возможность ФЗТ МПС VII, причем ее эффективность в значительной степени

зависит от срока начала лечения. Проводятся испытания различных способов доставки ферментов в лизосомы, как традиционные, основанные на взаимодействиях со специфическими поверхностными рецепторами клеток, так и альтернативные пептид-опосредованные, основанные на взаимодействии фрагментов инсулиноподобного фактора роста II с катион-независимым маннозо-6-фосфатным рецептором [37]. Эта тактика приводит к снижению накоплений ГАГ в том числе и в гломерулярных подоцитах и остеобластах, что очень важно для предотвращения развития ведущих фенотипических проявлений МПС VII у мутантных животных. Хорошие результаты на модельных мышах были получены при сочетании ФЗТ и аллогенной трансплантации костного мозга.

Эффективность генотерапии также зависит от срока начала лечения. Так, внутривенное введение новорожденным мышам с наследственной недостаточностью β-глюкуронидазы рекомбинантного аденовирусного вектора, несущего нормальный ген *GUSB* человека, предотвращало у них развитие проявлений МПС VII [22]. При этом терапевтический уровень экспрессии гена *GUSB* достигается уже спустя неделю после проведенной процедуры и сохраняется на таком уровне в течение 16 нед. наблюдения во многих тканях, включая печень, сердце, легкие, селезенку, почки, ткани мозга и сетчатку.

Для изучения молекулярного патогенеза синдрома Слая были созданы три трансгенные линии мышей с направленно введенными миссенс-мутациями в гене *Gusb*, аналогичными тем, которые были идентифицированы у пациентов с МПС VII [69]. В каждой из этих модельных линий сохранялся свой уровень остаточной активности бета-глюкуронидазы, строго соответствующий экспрессивности фенотипических аномалий у мутантов. Возможность проведения исследований на культурах фибробластов больных и на модельных линиях животных создают хорошие предпосылки для разработки методов генотерапии МПС VII.

Успешная генокоррекция недостаточности бета-глюкуронидазы проведена как в системе *in vitro* путем ретровирусного переноса нормального гена *GUSB* в мутантные фибробласты человека, так и *in vivo* на собаках и мышах [54, 78]. При этом у больных собак введенный ген не только экспрессировался, но β-глюкуронидаза появлялась в лизосомах, что приводило к восстановлению процессинга специфических ГАГ. Введение этого же гена *GUBS* в мутантные стволовые клетки мышей приводило к длительной экспрессии β-глюкуронидазы, снижению лизосомных отложений в печени и селезенке и к частичной коррекции проявлений болезни у трансгенных животных [79]. В другом эксперименте кДНК гена *GUBS* вводили в культивируемые мутантные фибробласты мышей и затем трансдуцированные клетки имплантировали подкожно мутантным животным. У всех трансгенных мышей наблюдали экспрессию введенного гена и полное исчезновение лизосомных отложений в печени и селезенке [60]. Полученные результаты подтверждают принципиальную возможность лечения методами генной терапии, по крайней мере, некоторых лизосомных болезней.

Описана модель МПС VII у домашних кошек, гомозиготных по миссенс-мутации в гене β-глюкуронидазы [26]. В некоторых отношениях эта модель оказалась более удобной, чем модели на мышах и собаках. Ретровирусный перенос нормального гена *Gusb* крысы, выполненный на этой модели, также приводил к восстановлению отсутствующей у мутантных кошек β-глюкуронидазной активности.

Результаты, полученные на экспериментальных животных, свидетельствует о принципиальной возможности лечения МПС VII у человека с использованием комбинированных подходов и, прежде всего, ФЗТ.

Лабораторная диагностика и лечение

Диагностика МПС VII основана на анализе клинических проявлений заболевания в сочетании с определением содержания ГАГ в моче и исследованием активности фермента β-глюкуронидазы в сыворотке крови. Подтверждающим тестом является нахождение у больных МПС VII мутаций в гене *GUSB*.

Разработана ФЗТ синдрома Слая с использованием рекомбинантной β-глюкуронидазы человека — вестронидазы альфа. Клинические испытания подобной терапии, проведенные в ряде медицинских центров, показали ее безопасность и эффективность в течение длительных периодов лечения в плане снижения содержания ГАГ и улучшения ряда клинических показателей [19, 43, 55, 76].

ДОПОЛНИТЕЛЬНАЯ ИНФОРМАЦИЯ

Вклад авторов. Все авторы подтверждают соответствие своего авторства международным критериям ICMJE (все авторы внесли существенный вклад в разработку концепции, проведение исследования и подготовку статьи, прочли и одобрили финальную версию перед публикацией).

Конфликт интересов. Авторы декларируют отсутствие явных и потенциальных конфликтов интересов, связанных с публикацией настоящей статьи.

Источник финансирования. Авторы заявляют об отсутствии внешнего финансирования при проведении исследования.

Информированное согласие на публикацию. Авторы получили письменное согласие законных представителей пациента на публикацию медицинских данных и фотографий.

СПИСОК ЛИТЕРАТУРЫ

1. Алексеев В.В., Алипов А.Н., Андреев В.А., и др. Медицинские лабораторные технологии: руководство по клинической лабораторной диагностике / под ред. А.И. Карпищенко. В 2-х т. Москва: ГЭОТАР-Медиа, 2013. 472 с.
2. Горбунова В.Н. Молекулярные основы медицинской генетики. Санкт-Петербург: Интермедика, 1999. 212 с.
3. Горбунова В.Н. Наследственные болезни обмена. Лизосомные болезни накопления // Педиатр. 2021. Т. 12, № . 2. С. 73–83. DOI: 10.17816/PED12273-83
4. Горбунова В.Н., Баранов В.С. Введение в молекулярную диагностику и генотерапию наследственных заболеваний. Санкт-Петербург: Специальная Литература, 1997. 287 с.
5. Горбунова В.Н., Бучинская Н.В. Лизосомные болезни накопления: мукополисахаридозы I и II типов // Педиатр. 2021. Т. 12, № 3. С. 69–83. DOI: 10.17816/PED12369-83
6. Горбунова В.Н. Лизосомные болезни накопления. Мукополисахаридозы III типа // Педиатр. 2021. Т. 12, № 4. С. 69–81. DOI: 10.17816/PED12469-81
7. Иванов Д.О., Атласов В.О., Бобров С.А., и др. Руководство по перинатологии. Санкт-Петербург: Информ-Навигатор, 2015. 1216 с.
8. Методические рекомендации по ранней диагностике мукополисахаридозов. Ассоциация медицинских генетиков. 2019. 56 с. Режим доступа: http://amg-genetics.ru/pdf/med-rec-mps2019.pdf. Дата обращения: 01.03.2022.
9. Федеральные клинические рекомендации по оказанию помощи детям с мукополисахаридозом IV типа. Министерство здравоохранения Российской Федерации. Союз педиатров России. 2015. 10 с.
10. Федеральные клинические рекомендации по оказанию медицинской помощи детям с мукополисахаридозом VI типа. Министерство здравоохранения Российской Федерации. Союз педиатров России. 2015. 12 с.
11. Akyol M.U., Alden T.D., Amartino H., et al. Recommendations for the management of MPS VI: systematic evidence- and consensus-based guidance // Orphanet J Rare Dis. 2019. Vol. 14, No. 1. P. 118. DOI: 10.1186/s13023-019-1080-y
12. Álvarez V.J., Bravo S.B., Colón C., et al. Characterization of New Proteomic Biomarker Candidates in Mucopolysaccharidosis Type IVA // Int J Mol Sci. 2020. Vol. 22, No. 1. P. 226. DOI: 10.3390/ijms22010226
13. Arbisser A.I., Donnelly K.A., Scott C.I., et al. Morquio-like syndrome with beta-galactosidase deficiency and normal hexosamine sulfatase activity: mucopolysaccharidosis IV B // Am J Med Genet. 1977. Vol. 1. P. 195–205. DOI: 10.1002/ajmg.1320010205
14. Baker E., Guo X.H., Orsborn A.M., et al. The Morquio syndrome (mucopolysaccharidoses IVA) gene maps to 16q24.3 // Am J Hum Genet. 1993. Vol. 52. P. 96–98.
15. Birkenmeier E.H., Davisson M.T., Beamer W.G., et al. Murine mucopolysaccharidosis type VII: characterization of a mouse with beta-glucuronidase deficiency // J Clin Invest. 1989. Vol. 83. P. 1258–1266. DOI: 10.1172/JCI114010
16. Birkenmeier E.H., Barker J.E., Vogler C.A., et al. Increased life span and correction of metabolic defect in murine mucopolysaccharidosis type YII after syngeneic bone marrow transplantation // Blood. 1991. Vol. 78, No. 11. P. 3081–3092.
17. Brooks D.A., McCourt P.A.G., Gibson G.J., et al. Analysis of N-acetylgalactosamine-4-sulfatase protein and kinetics in mucopolysaccharidosis type VI patients // Am J Hum Genet. 1991. Vol. 48, No. 4. P. 710–719.
18. Bunge S., Kleijer W.J., Tylki-Szymanska A., et al. Identification of 31 novel mutations in the N-acetylgalactosamine-6-sulfatase gene reveals excessive allelic heterogeneity among patients with Morquio A syndrome // Hum Mutat. 1997. Vol. 10, No. 3. P. 223–232. DOI: 10.1002/(SICI)1098-1004(1997)10:3<223::AID-HUMU8>3.0.CO;2-J
19. Cadaoas J., Boyl G., Cullen S., et al. Vestronidase alfa: Recombinant human β-glucuronidase as an enzyme replacement therapy for MPS VII // Mol Genet Metab. 2020. Vol. 130, No. 1. P. 65–76. DOI: 10.1016/j.ymgme.2020.02.009
20. Crawley A.C., Niedzielski K.H., Isaac E.L., et al. Enzyme replacement therapy from birth in a feline model of mucopolysaccharidosis type VI // J Clin Invest. 1997. Vol. 99, No. 4. P. 651–662. DOI: 10.1172/JCI119208
21. Crawley A.C., Yogalingam G., Muller V.J., Hopwood J.J. Two mutations within a feline mucopolysaccharidosis type VI colony cause three different clinical phenotypes // J Clin Invest. 1998. Vol. 101. P. 109–119. DOI: 10.1172/JCI935
22. Daly T.M., Vogler C., Levy B., et al. Neonatal gene transfer leads to widespread correction of pathology in a murine model of lysosomal storage disease // Proc Nat Acad Sci. 1999. Vol. 96, No. 5. P. 2296–2300. DOI: 10.1073/pnas.96.5.2296
23. Di Ferrante N.M., Ginsgurg L.C., Donnelly P.V., et al. Deficiencies of glucosamine-6-sulfate or galactosamine-6-sulfate sulfatase are responsible for differ-

ent mucopolysaccharidoses // Science. 1978. Vol. 199, No. 4324. P. 79–81. DOI: 10.1126/science.199.4324.79
24. Entchev E., Jantzen I., Masson Ph., et al. Odiparcil, a potential glycosaminoglycans clearance therapy in mucopolysaccharidosis VI-Evidence from *in vitro* and *in vivo* models // PLoS One. 2020. Vol. 15, No. 5. P. e0233032. DOI: 10.1371/journal.pone.0233032
25. Evers M., Safti P., Schmid P., et al. Targeted disruption of the arylsulfatase B gene results in mice resembling the phenotype of mucopolysaccharidosis VI // Proc Nat Acad Sci. 1996. Vol. 93, No. 16. P. 8214–8219.
26. Fyfe J.C., Kurzhals R.L., Lassaline M.E., et al. Molecular basis of feline beta-glucuronidase deficiency: an animal model of mucopolysaccharidosis VII // Genomics. 1999. Vol. 58, P. 121–128. DOI: 10.1006/geno.1999.5825
27. Garrido E., Chabas A., Coll M.J., et al. Identification of the molecular defects in Spanish and Argentinian mucopolysaccharidosis VI (Maroteaux — Lamy syndrome) patients, including 9 novel mutations // Molec Genet Metab. 2007. Vol. 92, No. 1–2. P. 122–130. DOI: 10.1016/j.ymgme.2007.06.002
28. Gibson G.J., Saccone G.T.P., Brooks D.A., et al. Human N-acetylgalactosamine-4-sulphate sulphatase: purification, monoclonal antibody production and native and subunit M(r) values // Biochem J. 1987. Vol. 248, No. 3. P. 755–764. DOI: 10.1042/bj2480755
29. Gieselmann V., Polten A., Kreysing J., von Figura K. Arylsulfatase A pceudodeficiency: loss of polyadenylylation signal and N-glycosylation site // Proc Nat Acad Sci. 1989. Vol. 86, No. 23. P. 9436–9440. DOI: 10.1073/pnas.86.23.9436
30. Giugliani R., Harmatz P., Wraith J.E. Management guidelines for mucopolysaccharidosis VI // Pediatrics. 2007. Vol. 120, No. 2. P. 405–418. DOI: 10.1542/peds.2006-2184
31. Guise K.S., Korneluk R.G., Waye J., et al. Isolation and expression in *Eschirichia coli* of a cDNA clone encoding human beta-glucuronidase // Gene. 1985. Vol. 34. P. 105–110. DOI: 10.1016/0378-1119(85)90300-2
32. Haskins M.E., Aguirre G.D., Jezyk P.F., et al. Mucopolysaccha ridosis type YII (Sly syndrome): beta-glucuronidase-deficient mucopolysaccharidosis in the dog // Am J Path. 1991. Vol. 138, No. 6. P. 1553–1555.
33. Hori T., Tomatsu S., Nakashima Y., et al. Mucopolysaccharidosis type IVA: common double deletion in the N-acetylgalactosamine-6-sulfatase gene (GALNS) // Genomics. 1995. Vol. 26, No. 3. P. 535–542. DOI: 10.1016/0888-7543(95)80172-I
34. Jin W.D., Jackson C.E., Desnick R.J., Schuchman E.H. Mucopolysaccharidoses type VI: identification of the three mutations in the arylsulfatase B gene of patients with the serve and mild phenotypes provides molecular evidence for genetic heterogeneity // Am J Hum Genet. 1992. Vol. 50, No. 4. P. 795–800.
35. Karageorgos L., Brooks D.A., Pollard A., et al. Mutational analysis of 105 mucopolysaccharidosis type VI patients // Hum Mutat. 2007. Vol. 28, No. 9. P. 897–903. DOI: 10.1002/humu.20534
36. Kunieda T., Simonaro C. M., Yoshida M., et al. Mucopolysaccharidosis type VI in rats: isolation of cDNAs encoding arylsulfatase B, chromosomal localization of the gene, and identification of the mutation // Genomics. 1995. Vol. 29, No. 3. P. 582–587. DOI: 10.1006/geno.1995.9962
37. LeBowitz J.H., Grubb J.H., Maga J.A., et al. Glycosylation-independent targeting enhances enzyme delivery to lysosomes and decreases storage in mucopolysaccharidosis type VII mice // Proc Nat Acad Sci. 2004. Vol. 101, No. 9. P. 3083–3088. DOI: 10.1073/pnas.0308728100
38. Litjens T., Baker E.G., Beckmann K.R., et al. Chromosomal localization of ARSB, the gene for human N-acetylgalactosamine-4-sulfatase // Hum Genet. 1989. Vol. 82. P. 67–68. DOI: 10.1007/BF00288275
39. Litjens T., Brooks D.A., Peters C., et al. Identification, expression, and biochemical characterization of N-acetylgalactosamine-4-sulfatase mutations and relationship with clinical phenotype in MPS-VI patients // Am J Hum Genet. 1996. Vol. 58, No. 6. P. 1127–1134.
40. Litjens T., Hopwood J.J. Mucopolysaccharidosis type VI: structural and clinical implications of mutations in N-acetylgalactosamine-4-sulfatase // Hum Mutat. 2001. Vol. 18, No. 4. P. 282–295. DOI: 10.1002/humu.1190
41. Lowry R.B., Applegarth D.A., Toone J.R., et al. An update on the frequency of mucopolysaccharide syndromes in British Columbia // Hum Genet. 1990. Vol. 85. P. 389–390. DOI: 10.1007/BF00206770
42. Masuno M., Tomatsu S., Nakashima Y., et al. Mucopolysaccharidoses IVA: assigment of the human N-acetylgalactosamine-6-sulfate sulfatase (GALNS) gene to chromosome 16q24 // Genomics. 1993. Vol. 16, No. 3. P. 777–778. DOI: 10.1006/geno.1993.1266
43. McCafferty E.H., Scott L.J. Vestronidase Alfa: A Review in Mucopolysaccharidosis VII // BioDrugs. 2019. Vol. 33. P. 233–240. DOI: 10.1007/s40259-019-00344-7
44. Miller R.D., Hoffmann J.W., Powell P.P., et al. Cloning and characterization of the human beta-glucuronidase gene // Genomics. 1990. Vol. 7, No. 2. P. 280–283. DOI: 10.1016/0888-7543(90)90552-6
45. Montano A.M., Tomatsu S., Brusius A., et al. Growth charts for patients affected with Morquio A disease // Am J Med Genet. 2008. Vol. 146, No. 10. P. 1286–1295. DOI: 10.1002/ajmg.a.32281
46. Morris C.P., Guo X.H., Apostolou S., et al. Morquio A syndrome: cloning, sequence, and structure of the

human N-acetylgalactosamine 6-sulfatase (GALNS) gene // Genomics. 1994. Vol. 22, No. 3. P. 652–654. DOI: 10.1006/geno.1994.1443
47. Nakashima Y., Tomatsu S., Hori T., et al. Mucopolysaccharidosis IV A: molecular cloning of the human N-acetylgalactosamine-6-sulfatase gene (GALNS) and analysis of the 5-prime-flanking region // Genomics1994. Vol. 20, No. 2. P. 99–104. DOI: 10.1006/geno.1994.1132
48. Nelson J., Broadhead D., Mossman J. Clinical findings in 12 patients with MPS IV A (Morquio's disease): further evidence for heterogeneity. Part I: clinical and biochemical findings // Clin Genet. 1988. Vol. 33, No. 2. P. 111–120. DOI: 10.1111/j.1399-0004.1988.tb03421.x
49. Nelson J., Crowhurst J., Carey B., Greed L. Incidence of the mucopolysaccharidoses in Western Australia // Am J Med Genet. 2003. Vol. 123A, No. 3. P. 310–313. DOI: 10.1002/ajmg.a.20314
50. Oshima A., Yoshida K., Shimmoto M., et al. Human beta-galactosidase gene mutations in Morquio B disease // Am J Hum Genet. 1991. Vol. 49, No. 5. P. 1091–1093.
51. Oshima A., Kyle J.W., Miller R.D., et al. Cloning, sequencing, and expression of cDNA for human beta-glucuronidase // Proc Natl Acad Sci. 1987. Vol. 84, No. 3. P. 685–689. DOI: 10.1073/pnas.84.3.685
52. Paschke E., Milos I., Kreimer-Erlacher H., et al. Mutation analyses in 17 patients with deficiency in acid beta-galactosidase: three novel point mutations and high correlation of mutation W273L with Morquio disease type B // Hum Genet. 2001. Vol. 109. P. 159–166. DOI: 10.1007/s004390100570
53. Peracha H., Sawamoto K., Averill L., et al. Molecular genetics and metabolism, special edition: Diagnosis, diagnosis and prognosis of Mucopolysaccharidosis IVA // Mol Genet Metab 2018. Vol. 125, No. 1–2. P. 18–37. DOI: 10.1016/j.ymgme.2018.05.004
54. Ponder K.P., Melniczek J.R., Xu L., et al. Therapeutic neonatal hepatic gene therapy in mucopolysaccharidosis VII dogs // Proc Nat Acad Sci. 2002. Vol. 99, No. 20. P. 13102–13107. DOI: 10.1073/pnas.192353499
55. QiY., McKeever K., Taylor J., et al. Pharmacokinetic and Pharmacodynamic Modeling to Optimize the Dose of Vestronidase Alfa, an Enzyme Replacement Therapy for Treatment of Patients with Mucopolysaccharidosis Type VII: Results from Three Trials // Clin Pharmacokinet. 2019. Vol. 58, No. 5. P. 673–683. DOI: 10.1007/s40262-018-0721-y
56. Rodríguez-López A., Pimentel-Vera L.N., Espejo-Mojica A.J., et al. Characterization of Human Recombinant N-Acetylgalactosamine-6-Sulfate Sulfatase Produced in Pichia pastoris as Potential Enzyme for Mucopolysaccharidosis IVA Treatment // J Pharm Sci. 2019. Vol. 108, No. 8. P. 2534–2541. DOI: 10.1016/j.xphs.2019.03.034
57. Sands M.S., Birkenmeier E.H. A single-base-pair deletion in the beta-glucuronidase gene account for the phenotype murine mucopolysaccharidosis type VII // Proc Nat Acad Sci. 1993. Vol. 90, No. 14. P. 6567–6571. DOI: 10.1073/pnas.90.14.6567
58. Sawamoto K., González J.V.A., Matthew Piechni M., et al. Mucopolysaccharidosis IVA: Diagnosis, Treatment, and Management // Int J Mol Sc. 2020. Vol. 21, No. 4. P. 1517. DOI: 10.3390/ijms21041517
59. Schuchman E.H., Jackson C.E., Desnick R.J. Human arylsulfatase B: MOPAC cloning, nucleotide sequence of a full-length cDNA and regions of amino acid identity with arylsulfatase A and C // Genomics. 1990. Vol. 6, No. 1. P. 149–158. DOI: 10.1016/0888-7543(90)90460-C
60. Sly W.S. Gene therapy on the Sly // Nature Genet. 1993. Vol. 4. P. 105–106. DOI: 10.1038/ng0693-105
61. Speleman F., Vervoor R., Van R.N., et al. Localization by fluorescence *in situ* hybridization of the human functional beta-glucuronidase gene (GUSB) to 7q11.21-q11.22 and two pseudogenes to 5p13 and 5q13 // Cytogenet Cell Genet. 1996. Vol. 72. P. 53–55. DOI: 10.1159/000134161
62. Sukegawa K., Nakamura H., Kato Z., et al. Biochemical and structural analysis of missense mutations in N-acetylgalactosamine-6-sulfate sulfatase causing mucopolysaccharidosis IVA phenotypes // Hum Molec Genet. 2000. Vol. 9, No. 9. P. 1283–1290. DOI: 10.1093/hmg/9.9.1283
63. Suzuki Y., Oshima A. A beta-galactosidase gene mutation identified in both Morquio B disease and infantile G(M1) gangliosidosis // (Letter) Hum Genet. 1993. Vol. 91. P. 407. DOI: 10.1007/BF00217370
64. Tomatsu S., Fukuda S., Masue M., et al. Morquio disease: isolation, characterization and expression of full-length cDNA for human N-acetylgalactosamine-6-sulfate sulfatase // Biochem Biophys Res Commun. 1991. Vol. 181, No. 2. P. 677–683. DOI: 10.1016/0006-291X(91)91244-7
65. Tomatsu S., Fukuda S., Sukegawa F., et al. Mucopolysaccharidoses type VII: Characterization of mutations and molecular heterogeneity // Am J Hum Genet. 1991. Vol. 48, No. 1. P. 89–96. DOI:
66. Tomatsu S., Fukuda S., Masue M., et al. Mucopolysaccharidosis type IVA: characterization and chromosomal localization of N-acetylgalactosamine-6-sulfate sulfatase gene and genetic heterogeneity // (Abstract) Am J Hum Genet. 1992. Vol. 51. P. A178.
67. Tomatsu S., Fukuda S., Cooper A., et al. Mucopolysaccharidosis IVA: identification of a common missense mutation I113F in the N-acetylgalactosamine-6-sulfate sulfatase gene // Am J Hum Genet. 1995. Vol. 57, No. 3. P. 556–563.
68. Tomatsu S., Fukuda S., Yamagishi A., et al. Mucopolysaccharidosis IVA: four new exonic mutations in pa-

tients with N-acetylgalactosamine-6-sulfate sulfatase deficiency // Am J Hum Genet. 1996. Vol. 58, No. 5. P. 950–962.
69. Tomatsu S., Orii K.O., Vogler C., et al. Missense models [Gus(tm(E536A)Sly), Gus(tm(E536Q)Sly), and Gus(tm(L175F)Sly)] of murine mucopolysaccharidosis type VII produced by targeted mutagenesis // Proc Nat Acad Sci. 2002. Vol. 99, No. 23. P. 14982–14987. DOI: 10.1073/pnas.232570999
70. Tomatsu, S. Orii K.O., Vogler C., et al. Mouse model of N-acetylgalactosamine-6-sulfate sulfatase deficiency (Galns–/–) produced by targeted disruption of the gene defective in Morquio A disease // Hum Molec Genet. 2003. Vol. 12, No. 24. P. 3349–3358. DOI: 10.1093/hmg/ddg366
71. Tomatsu S., Dieter T., Schwartz I.V., et al. Identification of a common mutation in mucopolysaccharidosis IVA: correlation among genotype, phenotype, and keratan sulfate // J Hum Genet. 2004. Vol. 49, No. 9. P. 490–494. DOI: 10.1007/s10038-004-0178-8
72. Tomatsu S., Montano A.M., Nishioka T., et al. Mutation and polymorphism spectrum of the GALNS gene in mucopolysaccharidosis IVA (Morqio A) // Hum Mutat. 2005. Vol. 26, No. 6. P. 500–512. DOI: 10.1002/humu.20257
73. Tomatsu S., Montano A.M., Ohashi A., et al. Enzyme replacement therapy in a murine model of Morquio A syndrome // Hum Molec Genet. 2008. Vol. 17, No. 6. P. 815–824. DOI: 10.1093/hmg/ddm353
74. Tomatsu S., Montano A.M., Dung V.C., et al. Mutations and polymorphisms in GUSB gene in mucopolysaccharidosis VII (Sly Syndrome) // Hum Mutat. 2009. Vol. 30, No. 4. P. 511–519. DOI: 10.1002/humu.20828
75. Vervoort R., Lissens W., Liebaers I. Molecular analysis of a patient with hydrops fetalis caused by beta-glucuronidase deficiency, and evidence for additional pseudogenes // Hum Mutat. 1993. Vol. 2, No. 6. P. 443–445. DOI: 10.1002/humu.1380020604
76. Wang R.Y., Franco J.F.S., López-Valdez J., et al. The long-term safety and efficacy of vestronidase alfa, rhGUS enzyme replacement therapy, in subjects with mucopolysaccharidosis VII // Mol Genet Metab. 2020. Vol. 129, No. 3. P. 219–227. DOI: 10.1016/j.ymgme.2020.01.003
77. Wang Z., Zhang W., Wang Y., et al. Mucopolysaccharidosis IVA mutations in Chinese patients: 16 novel mutations // J Hum Genet. 2010. Vol. 55, No. 8. P. 534–540. DOI: 10.1038/jhg.2010.65
78. Wolfe J.H., Schuchman E.H., Stramm L.E., et al. Restoration of normal lysosomal function in mucopolysaccharidosis type VII cells by retrovirial vector-mediated gene transfer // Proc Natl Acad Sci. 1990. Vol. 87, No. 8. P. 2877–2881. DOI: 10.1073/pnas.87.8.2877
79. Wolfe J.H., Sands M.S., Barker J.E., et al. Reversal of pathology in murine mucopolysaccharidosis type VII by somatic cell gene transfer // Nature. 1992. Vol. 360, No. 6406. P. 749–753. DOI: 10.1038/360749a0
80. Wu B.M., Sly W.S. Mutational studies in a patients with hydrops fetalis form of mucopolysaccharidosis type VII // Hum Mutat. 1993. Vol. 2, No. 6. P. 446–457. DOI: 10.1002/humu.1380020605
81. Yamada N., Fukuda S., Tomatsu S., et al. Molecular heterogeneity in mucopolysaccharidosis IVA in Australia and Northern Ireland: nine novel mutations including T312S, a common allele that confers a mild phenotype // Hum Mutat. 1998. Vol. 11, No. 3 P. 202–208. DOI: 10.1002/(SICI)1098-1004(1998)11:3<202::AID-HUMU4>3.0.CO;2-J
82. Yogalingam G., Litjens T., Bielicki J., et al. Feline mucopolysaccharidosis type VI // J Biol Chem. 1996. Vol. 271, No. 44. P. 27259–27265. DOI: 10.1074/jbc.271.44.27259
83. Yoshida M., Noguchi J., Ikadai H., et al. Arylsulfatase B-deficient mucopolysaccharidosis in rat // J Clin Invest. 1993. Vol. 91, No. 3. P. 1099–1104. DOI: 10.1172/JCI116268
84. Yuskiv N., Higaki K., Stockler-Ipsiroglu S. Morquio B Disease. Disease Characteristics and Treatment Options of a Distinct *GLB1*-Related Dysostosis Multiplex // Int J Mol Sci. 2020. Vol. 21, No. 23. P. 9121. DOI: 10.3390/ijms21239121

REFERENCES

1. Alekseev VV, Alipov AN, Andreev VA, et al. Medicinskie laboratornye tehnologii: rukovodstvo po klinicheskoi laboratornoi diagnostike. Ed. Karpishchenko AI. Moscow: GEOTAR-Media; 2013. 472 p. (In Russ.)
2. Gorbunova VN. Molekulyarnye osnovy medicinskoi genetiki. Saint Petersburg: Intermedika; 1999. 212 p. (In Russ.)
3. Gorbunova VN. Congenital metabolic diseases. Lysosomal Storage Diseases. *Pediatrician (St. Petersburg)* 2021;12(2):73–83. (In Russ.) DOI: 10.17816/PED12273-83
4. Gorbunova VN, Baranov VS. Vvedenie v molekulyarnuyu diagnostiku i genoterapiyu nasledstvennykh zabolevanii. Saint Petersburg: Special'naya Literatura; 1997. 287 p. (In Russ.)
5. Gorbunova VN, Buchinskaia NV. Lysosomal storage diseases: mucopolysaccharidosis type I and II. *Pediatrician (St. Petersburg)* 2021;12(3):69–83. (In Russ.) DOI: 10.17816/PED12369-83
6. Gorbunova VN, Buchinskaia NV. Lysosomal storage diseases. Mucopolysaccharidosis type III, Sanfilippo syndrome. *Pediatrician (St. Petersburg)* 2021;12(4):69–81. (In Russ.) DOI: 10.17816/PED12469-81
7. Ivanov DO, Atlasov VO, Bobrov SA, et al. Rukovodstvo po perinatologii. Saint Petersburg: Inform-Navigator; 2015. 1216 p. (In Russ.)

8. Metodicheskie rekomendatsii po rannei diagnostike mukopolisakharidozov. Assotsiatsiya meditsinskikh genetikov. 2019. 56 p. (In Russ.) Available from: http://amg-genetics.ru/pdf/med-rec-mps2019.pdf
9. Federal'nye klinicheskie rekomendatsii po okazaniyu pomoshchi detyam s mukopolisaharidozom IV tipa. Ministerstvo zdravookhraneniya Rossiiskoi Federatsii. Soyuz pediatrov Rossii. 2015. 10 p. (In Russ.)
10. Federal'nye klinicheskie rekomendatsii po okazaniyu meditsinskoi pomoshchi detyam s mukopolisakharidozom VI tipa. Ministerstvo zdravookhraneniya Rossiiskoi Federatsii. Soyuz pediatrov Rossii. 2015. 12 p. (In Russ.)
11. Akyol MU, Alden TD, Amartino H, et al. Recommendations for the management of MPS VI: systematic evidence- and consensus-based guidance. *Orphanet J Rare Dis*. 2019;14(1):118.
12. Álvarez VJ, Bravo SB, Colón C, et al. Characterization of New Proteomic Biomarker Candidates in Mucopolysaccharidosis Type IVA. *Int J Mol Sci*. 2020;22(1):226.
13. Arbisser AI, Donnelly KA, Scott CI, et al. Morquio-like syndrome with beta-galactosidase deficiency and normal hexosamine sulfatase activity: mucopolysaccharidosis IV B. *Am J Med Genet*. 1977;1:195–205.
14. Baker E, Guo XH, Orsborn AM, et al. The Morquio syndrome (mucopolysaccharidoses IVA) gene maps to 16q24.3. *Am J Hum Genet*. 1993;52:96–98.
15. Birkenmeier EH, Davisson MT, Beamer WG, et al. Murine mucopolysaccharidosis type VII: characterization of a mouse with beta-glucuronidase deficiency. *J Clin Invest*. 1989;83:1258–1266.
16. Birkenmeier EH, Barker JE, Vogler CA, et al. Increased life span and correction of metabolic defect in murine mucopolysaccharidosis type VII after syngeneic bone marrow transplantation. *Blood*. 1991;78(11):3081–3092.
17. Brooks DA, McCourt PAG, Gibson GJ, et al. Analysis of N-acetylgalactosamine-4-sulfatase protein and kinetics in mucopolysaccharidosis type VI patients. *Am J Hum Genet*. 1991;48(4):710–719.
18. Bunge S, Kleijer WJ, Tylki-Szymanska A, et al. Identification of 31 novel mutations in the N-acetylgalactosamine-6-sulfatase gene reveals excessive allelic heterogeneity among patients with Morquio A syndrome. *Hum Mutat*. 1997;10(3):223–232. DOI: 10.1002/(SICI)1098-1004(1997)10:3<223::AID-HUMU8>3.0.CO;2-J
19. Cadaoas J, Boyl G, Cullen S, et al. Vestronidase alfa: Recombinant human β-glucuronidase as an enzyme replacement therapy for MPS VII. *Mol Genet Metab*. 2020;130(1):65–76. DOI: 10.1016/j.ymgme.2020.02.009
20. Crawley AC, Niedzielski KH, Isaac EL, et al. Enzyme replacement therapy from birth in a feline model of mucopolysaccharidosis type VI. *J Clin Invest*. 1997;99(4):651–662. DOI: 10.1172/JCI119208
21. Crawley AC, Yogalingam G, Muller VJ, Hopwood JJ. Two mutations within a feline mucopolysaccharidosis type VI colony cause three different clinical phenotypes. *J Clin Invest*. 1998;101:109–119. DOI: 10.1172/JCI935
22. Daly TM, Vogler C, Levy B, et al. Neonatal gene transfer leads to widespread correction of pathology in a murine model of lysosomal storage disease. *Proc Nat Acad Sci*. 1999;96(5):2296–2300. DOI: 10.1073/pnas.96.5.2296
23. Di Ferrante NM, Ginsgurg LC, Donnelly PV, et al. Deficiencies of glucosamine-6-sulfate or galactosamine-6-sulfate sulfatase are responsible for different mucopolysaccharidoses. *Science*. 1978;199(4324):79–81. DOI: 10.1126/science.199.4324.79
24. Entchev E, Jantzen I, Masson Ph, et al. Odiparcil, a potential glycosaminoglycans clearance therapy in mucopolysaccharidosis VI-Evidence from *in vitro* and *in vivo* models. *PLoS One*. 2020;15(5): e0233032. DOI: 10.1371/journal.pone.0233032
25. Evers M, Safti P, Schmid P, et al. Targeted disruption of the arylsulfatase B gene results in mice resembling the phenotype of mucopolysaccharidosis VI. *Proc Nat Acad Sci*. 1996;93(16):8214–8219. DOI: 10.1073/pnas.93.16.8214
26. Fyfe JC, Kurzhals RL, Lassaline ME, et al. Molecular basis of feline beta-glucuronidase deficiency: an animal model of mucopolysaccharidosis VII. *Genomics*. 1999;58(2):121–128. DOI: 10.1006/geno.1999.5825
27. Garrido E, Chabas A, Coll MJ, et al. Identification of the molecular defects in Spanish and Argentinian mucopolysaccharidosis VI (Maroteaux–Lamy syndrome) patients, including 9 novel mutations. *Molec Genet Metab*. 2007;92(1–2):122–130. DOI: 10.1016/j.ymgme.2007.06.002
28. Gibson GJ, Saccone GTP, Brooks DA, et al. Human N-acetylgalactosamine-4-sulphate sulphatase: purification, monoclonal antibody production and native and subunit M(r) values. *Biochem J*. 1987;248(3):755–764. DOI: 10.1042/bj2480755
29. Gieselmann V, Polten A, Kreysing J, von Figura K. Arylsulfatase A pceudodeficiency: loss of polyadenylylation signal and N-glycosylation site. *Proc Nat Acad Sci*. 1989;86(23):9436–9440. DOI: 10.1073/pnas.86.23.9436
30. Giugliani R, Harmatz P, Wraith JE. Management guidelines for mucopolysaccharidosis VI. *Pediatrics*. 2007;120(2):405–418. DOI: 10.1542/peds.2006-2184
31. Guise KS, Korneluk RG, Waye J, et al. Isolation and expression in *Eschirichia coli* of a cDNA clone encoding human beta-glucuronidase. *Gene*. 1985;34:105–110. DOI: 10.1016/0378-1119(85)90300-2
32. Haskins ME, Aguirre GD, Jezyk PF, et al. Mucopolysaccha ridosis type VII (Sly syndrome): beta-glucuron-

idase-deficient mucopolysaccharidosis in the dog. *Am J Path*. 1991;138(6):1553–1555.
33. Hori T, Tomatsu S, Nakashima Y, et al. Mucopolysaccharidosis type IVA: common double deletion in the N-acetylgalactosamine-6-sulfatase gene (GALNS). *Genomics*. 1995;26(3):535–542. DOI: 10.1016/0888-7543(95)80172-I
34. Jin WD, Jackson CE, Desnick RJ, Schuchman EH. Mucopolysaccharidoses type VI: identification of the three mutations in the arylsulfatase B gene of patients with the serve and mild phenotypes provides molecular evidence for genetic heterogeneity. *Am J Hum Genet*. 1992;50(4):795–800.
35. Karageorgos L, Brooks DA, Pollard A, et al. Mutational analysis of 105 mucopolysaccharidosis type VI patients. *Hum Mutat*. 2007;28:897–903. DOI: 10.1002/humu.20534
36. Kunieda T, Simonaro CM, Yoshida M, et al. Mucopolysaccharidosis type VI in rats: isolation of cDNAs encoding arylsulfatase B, chromosomal localization of the gene, and identification of the mutation. *Genomics*. 1995;29:582–587. DOI: 10.1006/geno.1995.9962
37. LeBowitz JH, Grubb JH, Maga JA, et al. Glycosylation-independent targeting enhances enzyme delivery to lysosomes and decreases storage in mucopolysaccharidosis type VII mice. *Proc Nat Acad Sci*. 2004;101(9):3083–3088. DOI: 10.1073/pnas.0308728100
38. Litjens T, Baker EG, Beckmann KR, et al. Chromosomal localization of ARSB, the gene for human N-acetylgalactosamine-4-sulfatase. *Hum Genet*. 1989;82:67–68. DOI: 10.1007/BF00288275
39. Litjens T, Brooks DA, Peters C, et al. Identification, expression, and biochemical characterization of N-acetylgalactosamine-4-sulfatase mutations and relationship with clinical phenotype in MPS-VI patients. *Am J Hum Genet*. 1996;58(6):1127–1134.
40. Litjens T, Hopwood JJ. Mucopolysaccharidosis type VI: structural and clinical implications of mutations in N-acetylgalactosamine-4-sulfatase. *Hum Mutat*. 2001;18(4):282–295. DOI: 10.1002/humu.1190
41. Lowry RB, Applegarth DA, Toone JR, et al. An update on the frequency of mucopolysaccharide syndromes in British Columbia. *Hum Genet*. 1990;85:389–390. DOI: 10.1007/BF00206770
42. Masuno M, Tomatsu S, Nakashima Y, et al. Mucopolysaccharidoses IVA: assigment of the human N-acetylgalactosamine-6-sulfate sulfatase (GALNS) gene to chromosome 16q24. *Genomics*. 1993;16(3):777–778. DOI: 10.1006/geno.1993.1266
43. McCafferty EH, Scott LJ. Vestronidase Alfa: A Review in Mucopolysaccharidosis VII. *Bio Drugs*. 2019;33(2):233–240. DOI: 10.1007/s40259-019-00344-7
44. Miller RD, Hoffmann JW, Powell PP, et al. Cloning and characterization of the human beta-glucuronidase gene. *Genomics*. 1990;7(2):280–283. DOI: 10.1016/0888-7543(90)90552-6
45. Montano AM, Tomatsu S, Brusius A, et al. Growth charts for patients affected with Morquio A disease. *Am J Med Genet*. 2008;146(10):1286–1295. DOI: 10.1002/ajmg.a.32281
46. Morris CP, Guo XH, Apostolou S, et al. Morquio A syndrome: cloning, sequence, and structure of the human N-acetylgalactosamine 6-sulfatase (GALNS) gene. *Genomics*. 1994;22(3):652–654. DOI: 10.1006/geno.1994.1443
47. Nakashima Y, Tomatsu S, Hori T, et al. Mucopolysaccharidosis IV A: molecular cloning of the human N-acetylgalactosamine-6-sulfatase gene (GALNS) and analysis of the 5-prime-flanking region. *Genomics*. 1994;20(2):99–104. DOI: 10.1006/geno.1994.1132
48. Nelson J, Broadhead D, Mossman J. Clinical findings in 12 patients with MPS IV A (Morquio's disease): further evidence for heterogeneity. Part I: clinical and biochemical findings. *Clin Genet*. 1988;33(2):111–120. DOI: 10.1111/j.1399–0004.1988.tb03421.x
49. Nelson J, Crowhurst J, Carey B, Greed L. Incidence of the mucopolysaccharidoses in Western Australia. *Am J Med Genet*. 2003;123A(3):310–313. DOI: 10.1002/ajmg.a.20314
50. Oshima A, Yoshida K, Shimmoto M, et al. Human beta-galactosidase gene mutations in Morquio B disease. *Am J Hum Genet*. 1991;49(5):1091–1093.
51. Oshima A, Kyle JW, Miller RD, et al. Cloning, sequencing, and expression of cDNA for human beta-glucuronidase. *Proc Natl Acad Sci*. 1987;84(3):685–689. DOI: 10.1073/pnas.84.3.685
52. Paschke E, Milos I, Kreimer-Erlacher H, et al. Mutation analyses in 17 patients with deficiency in acid beta-galactosidase: three novel point mutations and high correlation of mutation W273L with Morquio disease type B. *Hum Genet*. 2001;109:159–166. DOI: 10.1007/s004390100570
53. Peracha H, Sawamoto K, Averill L, et al. Molecular genetics and metabolism, special edition: Diagnosis, diagnosis and prognosis of Mucopolysaccharidosis IVA. *Mol Genet Metab*. 2018;125(1–2):18–37. DOI: 10.1016/j.ymgme.2018.05.004
54. Ponder KP, Melniczek JR, Xu L, et al. Therapeutic neonatal hepatic gene therapy in mucopolysaccharidosis VII dogs. *Proc Nat Acad Sci*. 2002;99(20):13102–13107. DOI: 10.1073/pnas.192353499
55. Qi Y, McKeever K, Taylor J, et al. Pharmacokinetic and Pharmacodynamic Modeling to Optimize the Dose of Vestronidase Alfa, an Enzyme Replacement Therapy for Treatment of Patients with Mucopolysaccharidosis Type VII: Results from Three Trials. *Clin Pharmacokinet*. 2019;58(5):673–683. DOI: 10.1007/s40262-018-0721-y

56. Rodríguez-López A, Pimentel-Vera LN, Espejo-Mojica AJ, et al. Characterization of Human Recombinant N-Acetylgalactosamine-6-Sulfate Sulfatase Produced in Pichia pastoris as Potential Enzyme for Mucopolysaccharidosis IVA Treatment. *J Pharm Sci*. 2019;108(8):2534–2541. DOI: 10.1016/j.xphs.2019.03.034
57. Sands MS, Birkenmeier EH. A single-base-pair deletion in the beta-glucuronidase gene account for the phenotype murine mucopolysaccharidosis type VII. *Proc Nat Acad Sci*. 1993;90(14):6567–6571. DOI: 10.1073/pnas.90.14.6567
58. Sawamoto K, González JVA, Matthew Piechni M, et al. Mucopolysaccharidosis IVA: Diagnosis, Treatment, and Management. *Int J Mol Sc*. 2020;21(4):1517. DOI: 10.3390/ijms21041517
59. Schuchman EH, Jackson CE, Desnick RJ. Human arylsulfatase B: MOPAC cloning, nucleotide sequence of a full-length cDNA and regions of amino acid identity with arylsulfatase A and C. *Genomics*. 1990;6(1): 149–158. DOI: 10.1016/0888-7543(90)90460-C
60. Sly WS. Gene therapy on the Sly. *Nature Genet*. 1993;4:105–106. DOI: 10.1038/ng0693-105
61. Speleman F, Vervoor R, Van Ro N, et al. Localization by fluorescence in situ hybridization of the human functional beta-glucuronidase gene (GUSB) to 7q11.21-q11.22 and two pseudogenes to 5p13 and 5q13. *Cytogenet. Cell Genet*. 1996;72:53–55. DOI: 10.1159/000134161
62. Sukegawa K, Nakamura H, Kato Z, et al. Biochemical and structural analysis of missense mutations in N-acetylgalactosamine-6-sulfate sulfatase causing mucopolysaccharidosis IVA phenotypes. *Hum Molec Genet*. 2000;9(9):1283–1290. DOI: 10.1093/hmg/9.9.1283
63. Suzuki Y, Oshima A. A beta-galactosidase gene mutation identified in both Morquio B disease and infantile G(M1) gangliosidosis. (*Letter) Hum Genet*. 1993;91:407. DOI: 10.1007/BF00217370
64. Tomatsu S, Fukuda S, Masue M, et al. Morquio disease: isolation, characterization and expression of full-length cDNA for human N-acetylgalactosamine-6-sulfate sulfatase. *Biochem Biophys Res. Commun*. 1991;181(2): 677–683. DOI: 10.1016/0006-291X(91)91244-7
65. Tomatsu S, Fukuda S, Sukegawa F, et al. Mucopolysaccharidoses type VII: Characterization of mutations and molecular heterogeneity. *Am J Hum Genet*. 1991;48(1):89–96.
66. Tomatsu S, Fukuda S, Masue M, et al. Mucopolysaccharidosis type IVA: characterization and chromosomal localization of N-acetylgalactosamine-6-sulfate sulfatase gene and genetic heterogeneity. (Abstract). *Am J Hum Genet*. 1992;51:A178.
67. Tomatsu S, Fukuda S, Cooper A, et al. Mucopolysaccharidosis IVA: identification of a common missense mutation I113F in the N-acetylgalactosamine-6-sulfate sulfatase gene. *Am J Hum Genet*. 1995;57(3): 556–563.
68. Tomatsu S, Fukuda S, Yamagishi A, et al. Mucopolysaccharidosis IVA: four new exonic mutations in patients with N-acetylgalactosamine-6-sulfate sulfatase deficiency. *Am J Hum Genet*. 1996;58(5):950–962.
69. Tomatsu S, Orii KO, Vogler C, et al. Missense models [Gus(tm(E536A)Sly), Gus(tm(E536Q)Sly), and Gus(tm(L175F)Sly)] of murine mucopolysaccharidosis type VII produced by targeted mutagenesis. *Proc Nat Acad Sci*. 2002;99(23):14982–14987. DOI: 10.1073/pnas.232570999
70. Tomatsu S, Orii KO, Vogler C, et al. Mouse model of N-acetylgalactosamine-6-sulfate sulfatase deficiency (Galns−/−) produced by targeted disruption of the gene defective in Morquio A disease. *Hum Molec Genet*. 2003;12(24):3349–3358. DOI: 10.1093/hmg/ddg366
71. Tomatsu S, Dieter T, Schwartz IV, et al. Identification of a common mutation in mucopolysaccharidosis IVA: correlation among genotype, phenotype, and keratan sulfate. *J Hum Genet*. 2004;49(9):490–494. DOI: 10.1007/s10038-004-0178-8
72. Tomatsu S, Montano AM, Nishioka T, et al. Mutation and polymorphism spectrum of the GALNS gene in mucopolysaccharidosis IVA (Morqio A). *Hum Mutat*. 2005;26(6):500–512. DOI: 10.1002/humu.20257
73. Tomatsu S, Montano AM, Ohashi A, et al. Enzyme replacement therapy in a murine model of Morquio A syndrome. *Hum Molec Genet*. 2008;17(6):815–824. DOI: 10.1093/hmg/ddm353
74. Tomatsu S, Montano AM, Dung VC, et al. Mutations and polymorphisms in GUSB gene in mucopolysaccharidosis VII (Sly Syndrome). *Hum Mutat*. 2009;30(4): 511–519. DOI: 10.1002/humu.20828
75. Vervoort R, Lissens W, Liebaers I. Molecular analysis of a patient with hydrops fetalis caused by beta-glucuronidase deficiency, and evidence for additional pseudogenes. *Hum Mutat*. 1993;2(6):443–445. DOI: 10.1002/humu.1380020604
76. Wang RY, Franco JF, da S, López-Valdez J, et al. The long-term safety and efficacy of vestronidase alfa, rhGUS enzyme replacement therapy, in subjects with mucopolysaccharidosis VII. *Mol Genet Metab*. 2020;129(3):219–227. DOI: 10.1016/j.ymgme.2020.01.003
77. Wang Z, Zhang W, Wang Y, et al. Mucopolysaccharidosis IVA mutations in Chinese patients: 16 novel mutations. *J Hum Genet*. 2010;55:534–540.
78. Wolfe JH, Schuchman EH, Stramm LE, et al. Restoration of normal lysosomal function in mucopolysaccharidosis type VII cells by retrovirial vector-mediated gene transfer. *Proc Natl Acad Sci*. 1990;87(8):2877–2881. DOI: 10.1073/pnas.87.8.2877

79. Wolfe JH, Sands MS, Barker JE, et al. Reversal of pathology in murine mucopolysaccharidosis type VII by somatic cell gene transfer. *Nature*. 1992;360(6406):749–753. DOI: 10.1038/360749a0
80. Wu BM, Sly WS. Mutational studies in a patients with hydrops fetalis form of mucopolysaccharidosis type VII. *Hum Mutat*. 1993;2(6):446–457. DOI: 10.1002/humu.1380020605
81. Yamada N, Fukuda S, Tomatsu S, et al. Molecular heterogeneity in mucopolysaccharidosis IVA in Australia and Northern Ireland: nine novel mutations including T312S, a common allele that confers a mild phenotype. *Hum Mutat*. 1998;11(3):202–208. DOI: 10.1002/(SICI)1098-1004(1998)11:3<202::AID-HUMU4>3.0.CO;2-J
82. Yogalingam G, Litjens T, Bielicki J, et al. Feline mucopolysaccharidosis type VI. *J Biol Chem*. 1996;271(44):27259–27265. DOI: 10.1074/jbc.271.44.27259
83. Yoshida M, Noguchi J, Ikadai H, et al. Arylsulfatase B-deficient mucopolysaccharidosis in rat. *J Clin Invest*. 1993;91(3):1099–1104. DOI: 10.1172/JCI116268
84. Yuskiv N, Higaki K, Stockler-Ipsiroglu S. Morquio B Disease. Disease Characteristics and Treatment Options of a Distinct *GLB1*-Related Dysostosis Multiplex. *Int J Mol Sci*. 2020;21(23):9121. DOI: 10.3390/ijms21239121

◆ Информация об авторах

Виктория Николаевна Горбунова — д-р биол. наук, профессор кафедры общей и молекулярной медицинской генетики. ФГБОУ ВО «Санкт-Петербургский государственный педиатрический медицинский университет» Минздрава России, Санкт-Петербург, Россия. E-mail: vngor@mail.ru

Наталья Валерьевна Бучинская — канд. мед. наук, педиатр, врач-генетик консультативного отделения. Санкт-Петербургское государственное казенное учреждение здравоохранения «Диагностический центр (медико-генетический)», Санкт-Петербург, Россия. E-mail: nbuchinskaia@gmail.com

◆ Information about the authors

Victoria N. Gorbunova – PhD, Dr. Sci. Professor, Department of Medical Genetics. St. Petersburg State Pediatric Medical University, Ministry of Healthcare of the Russian Federation, Saint Petersburg, Russia. E-mail: vngor@mail.ru

Natalia V. Buchinskaia – MD, PhD, Pediatrician, Geneticist of Consulting Department. St. Petersburg State Medical Diagnostic Center (Genetic Medical Center), Saint Petersburg, Russia. E-mail: nbuchinskaia@gmail.com

ПРАВИЛА ДЛЯ АВТОРОВ

НАСТОЯЩИЕ ПРАВИЛА ДЛЯ АВТОРОВ ЯВЛЯЮТСЯ ИЗДАТЕЛЬСКИМ ДОГОВОРОМ

Условия настоящего Договора (далее «Договор») являются публичной офертой в соответствии с п. 2 ст. 437 Гражданского кодекса Российской Федерации. Данный Договор определяет взаимоотношения между редакцией журнала «Педиатр» (далее по тексту «Журнал»), зарегистрированного Федеральной службой по надзору в сфере массовых коммуникаций, связи и охраны культурного наследия, именуемой в дальнейшем «Редакция» и являющейся структурным подразделением ООО «Эко-Вектор», и автором и/или авторским коллективом (или иным правообладателем), именуемым в дальнейшем «Автор», принявшим публичное предложение (оферту) о заключении Договора. Автор передает Редакции для издания авторский оригинал или рукопись. Указанный авторский оригинал должен соответствовать требованиям, указанным в разделах «Представление рукописи в журнал», «Оформление рукописи». При рассмотрении полученных авторских материалов Журнал руководствуется «Едиными требованиями к рукописям, представляемым в биомедицинские журналы» (Intern. committee of medical journal editors. Uniform requirements for manuscripts submitted to biomedical journals. *Ann Intern Med*. 1997;126:36-47).

В Журнале печатаются ранее не опубликованные работы по профилю Журнала.

Множественные и дублирующие публикации — это публикации статьи, материалы которой во многом совпадают с уже однажды опубликованными. Журнал не рассматривает работы, результаты которых по большей части уже были опубликованы или описаны в статьях, представленных или принятых для публикации в другие печатные или электронные средства массовой информации. Представляя статью, автор всегда должен ставить редакцию в известность обо всех направлениях этой статьи в печать и о предыдущих публикациях, которые могут рассматриваться как множественные или дублирующие публикации той же самой или очень близкой работы. Автор должен уведомить редакцию о том, содержит ли статья уже опубликованные материалы. В таком случае в новой статье должны быть ссылки на предыдущую. Копии таких материалов должны прилагаться к представляемой статье, чтобы дать редакции возможность принять решение, как поступить в данной ситуации. Не принимаются к печати статьи, представляющие собой отдельные этапы незавершенных исследований, а также статьи с нарушением «Правил и норм гуманного обращения с биообъектами исследований».

Размещение публикаций возможно только после получения положительной рецензии.

Все статьи, в том числе статьи аспирантов и докторантов, публикуются бесплатно.

ПРЕДСТАВЛЕНИЕ РУКОПИСИ В ЖУРНАЛ

Авторский оригинал принимает редакция. Подписанная Автором рукопись должна быть отправлена в редакцию в электронном варианте на электронный адрес редакции nl@eco-vector.com или через онлайн-формы http://gpma.ru/science/pediatr/, http://journals.eco-vector.com/index.php/pediatr/about/submissions#onlineSubmissions.

СОПРОВОДИТЕЛЬНЫЕ ДОКУМЕНТЫ

К авторскому оригиналу необходимо приложить экспертное заключение о возможности опубликования в открытой печати (бланк можно получить по запросу на адрес nl@eco-vector.com или скачать по адресу http://journals.eco-vector.com/index.php/pediatr/about/submissions#onlineSubmissions).

Экспертное заключение должно содержать:

1) название статьи, которое должно быть кратким, но информативным;
2) фамилию, имя и отчество каждого автора с указанием высшей из имеющихся у него ученых степеней (званий) и членства в различных обществах;
3) название отдела (отделения) и учреждения, в котором выполнялась данная работа;
4) отказы от каких-либо прав, если таковые имеются;
5) информацию о предшествовавших или повторных публикациях или о представлении в другой журнал любой части этой работы;
6) заявление об отсутствии финансовых претензий автора к другим авторам и издательству;
7) заявление о том, что статья прочитана и одобрена всеми авторами, что все требования к авторству соблюдены и что все авторы уверены, что рукопись отражает действительно проделанную работу;
8) имя, адрес, телефонный номер и e-mail автора, ответственного за корреспонденцию и за связь

с другими авторами по вопросам, касающимся переработки, исправления и окончательного одобрения пробного оттиска;

9) к рукописи необходимо прилагать все разрешения на воспроизведение уже опубликованного материала, использование иллюстраций или информацию, по которой можно установить личность людей, представленных на фотографиях, а также на указание фамилий лиц, внесших вклад в данную работу.

Рукопись считается поступившей в Редакцию, если она представлена комплектно и оформлена в соответствии с описанными требованиями. Предварительное рассмотрение рукописи, не заказанной Редакцией, не является фактом заключения между сторонами издательского Договора.

При представлении рукописи в Журнал Авторы несут ответственность за раскрытие своих финансовых и других конфликтных интересов, способных оказать влияние на их работу. В рукописи должны быть упомянуты все лица и организации, оказавшие финансовую поддержку (в виде грантов, оборудования, лекарств или всего этого вместе), а также другое финансовое или личное участие.

АВТОРСКОЕ ПРАВО

Редакция отбирает, готовит к публикации и публикует присланные Авторами материалы. Авторское право на конкретную статью принадлежит авторам статьи. Авторский гонорар за публикации статей в Журнале не выплачивается. Автор передает, а Редакция принимает авторские материалы на следующих условиях:

1) Редакции передается право на оформление, издание, передачу Журнала с опубликованным материалом Автора для целей реферирования статей из него в Реферативном журнале ВИНИТИ, РНИЦ и базах данных, распространение Журнала/авторских материалов в печатных и электронных изданиях, включая размещение на выбранных либо созданных Редакцией сайтах в сети Интернет в целях доступа к публикации в интерактивном режиме любого заинтересованного лица из любого места и в любое время, а также на распространение Журнала с опубликованным материалом Автора по подписке;

2) территория, на которой разрешается использовать авторский материал, — Российская Федерация и сеть Интернет;

3) срок действия Договора — 5 лет. По истечении указанного срока Редакция оставляет за собой, а Автор подтверждает бессрочное право Редакции на продолжение размещения авторского материала в сети Интернет;

4) Редакция вправе по своему усмотрению без каких-либо согласований с Автором заключать договоры и соглашения с третьими лицами, направленные на дополнительные меры по защите авторских и издательских прав;

5) Автор гарантирует, что использование Редакцией предоставленного им по настоящему Договору авторского материала не нарушит прав третьих лиц;

6) Автор оставляет за собой право использовать предоставленный по настоящему Договору авторский материал самостоятельно, передавать права на него по договору третьим лицам, если это не противоречит настоящему Договору;

7) Редакция предоставляет Автору возможность безвозмездного получения одного авторского экземпляра из вышедшего тиража печатного издания с публикацией материалов Автора или получения справки с электронными адресами его официальной публикации в сети Интернет;

8) при перепечатке статьи или ее части ссылка на первую публикацию в Журнале обязательна;

9) Редакция вправе издавать Журнал любым тиражом.

ПОРЯДОК ЗАКЛЮЧЕНИЯ ДОГОВОРА И ИЗМЕНЕНИЯ ЕГО УСЛОВИЙ

Заключением Договора со стороны Редакции является опубликование рукописи данного Автора в журнале «Педиатр» и размещение его текста в сети Интернет. Заключением Договора со стороны Автора, т. е. полным и безоговорочным принятием Автором условий Договора, является передача Автором рукописи и экспертного заключения.

ОФОРМЛЕНИЕ РУКОПИСИ

При направлении статьи в редакцию рекомендуется руководствоваться следующими правилами, составленными с учетом «Рекомендаций к рукописям, предоставляемым в биомедицинские журналы» (http://www.icmje.org/recommendations/), разработанных Международным комитетом редакторов медицинских журналов (International Committee of Medical Journal Editors). Более подробную информацию для оформления статьи в соответствии с ГОСТом и международными правилами вы можете найти по электронному адресу http://journals.eco-vector.com/index.php/pediatr.

1. Рукопись. Направляется в редакцию в электронном варианте на электронный адрес редакции nl@eco-vector.com или через online-формы http://gpma.ru/science/pediatr, http://journals.eco-vector.com/index.php/pediatr. Загружаемый в систему файл со статьей должен быть представлен в формате Microsoft Word (иметь расширение *.doc, *.docx, *.rtf).

1.1. Объем полного текста рукописи (оригинальные исследования, лекции, обзоры), в том числе таблицы и список литературы, не должен превышать 7000 слов. Объем статей, посвященных описанию клинических случаев, — не более 5000 слов; краткие сообщения и письма в редакцию — в пределах 1500 слов. Количество слов в тексте можно узнать через меню Word («Файл» — «Просмотреть свойства документа» – «Статистика»). В случае если превышающий нормативы объем статьи, по мнению автора, оправдан и не может быть уменьшен, решение о публикации принимается на заседании редколлегии по рекомендации рецензента.

1.2. Формат текста рукописи. Текст должен быть напечатан шрифтом Times New Roman, иметь размер 12 pt и межстрочный интервал 1,5 pt. Отступы с каждой стороны страницы 2 см. Выделения в тексте можно проводить ТОЛЬКО курсивом или полужирным начертанием букв, но НЕ подчеркиванием. Из текста необходимо удалить все повторяющиеся пробелы и лишние разрывы строк (в автоматическом режиме через сервис Microsoft Word «Найти и заменить»).

1.3. Файл с текстом статьи, загружаемый в форму для подачи рукописей, должен содержать всю информацию для публикации (в том числе рисунки и таблицы).

2. Структура рукописи должна соответствовать приведенному ниже шаблону (в зависимости от типа работы).

2.1. Русскоязычная аннотация

• Название статьи.

• **Авторы**. При написании авторов инициалы имени и отчества ставятся перед фамилией (П.С. Иванов, С.И. Петров, И.П. Сидоров).

• **Учреждения.** Необходимо привести официальное ПОЛНОЕ название учреждения (без сокращений). После названия учреждения через запятую необходимо написать название города, страны. Если в написании рукописи принимали участие авторы из разных учреждений, необходимо соотнести названия учреждений и И. О. Ф. авторов путем добавления цифровых индексов в верхнем регистре перед названиями учреждений и фамилиями соответствующих авторов.

• **Резюме статьи** должно быть (если работа оригинальная) структурированным: актуальность, цель, материалы и методы, результаты, заключение. Резюме должно полностью соответствовать содержанию работы. Объем текста резюме должен быть от 100 до 300 слов.

• **Ключевые слова.** Необходимо указать ключевые слова — от 3 до 10, они способствуют индексированию статьи в поисковых системах. Ключевые слова должны попарно соответствовать на русском и английском языке.

2.2. Англоязычная аннотация

• **Article title.** Англоязычное название должно быть грамотно с точки зрения английского языка, при этом по смыслу полностью соответствовать русскоязычному названию.

• **Author names.** И. О. Ф. необходимо писать в соответствии с заграничным паспортом или так же, как в ранее опубликованных в зарубежных журналах статьях. Авторам, публикующимся впервые и не имеющим заграничного паспорта, следует воспользоваться стандартом транслитерации BGN/PCGN http://ru.translit.ru/?account=bgn.

• **Affiliation.** Необходимо указывать ОФИЦИАЛЬНОЕ АНГЛОЯЗЫЧНОЕ НАЗВАНИЕ УЧРЕЖДЕНИЯ. Наиболее полный список названий учреждений и их официальной англоязычной версии можно найти на сайте РУНЭБ eLibrary.ru.

• **Abstract.** Англоязычная версия резюме статьи должна по смыслу и структуре (Aim, Matherials and Methods, Results, Conclusions) полностью соответствовать русскоязычной и быть грамотной с точки зрения английского языка.

• **Keywords** (в подавляющем большинстве западных статей пишется слитно). Для выбора ключевых слов на английском следует использовать тезаурус Национальной медицинской библиотеки США — Medical Subject Headings (MeSH).

2.3. Полный текст (на русском, английском или обоих языках) должен быть структурированным по разделам. Структура полного текста рукописи, посвященной описанию результатов оригинальных исследований, должна соответствовать общепринятому шаблону и содержать разделы: введение (актуальность), цель, материалы и методы, результаты, обсуждение, выводы.

Все термины на латинском языке выделяются в статье курсивом (например, *in vivo*, *in vitro*, *rete venosus superficialis*), а также латинские буквы, которые используются для обозначения переменных и физических величин (например, $n = 20$, $p < 0{,}05$).

Греческие буквы набираются прямым шрифтом.

2.4. Дополнительная информация (на русском, английском или обоих языках)

• **Информация о конфликте интересов.**

Авторы должны раскрыть потенциальные и явные конфликты интересов, связанные с рукописью. Конфликтом интересов может считаться любая ситуация (финансовые отношения, служба или рабо-

та в учреждениях, имеющих финансовый или политический интерес к публикуемым материалам, должностные обязанности и др.), способная повлиять на автора рукописи и привести к сокрытию, искажению данных, или изменить их трактовку. Наличие конфликта интересов у одного или нескольких авторов НЕ является поводом для отказа в публикации статьи. Выявленное редакцией сокрытие потенциальных и явных конфликтов интересов со стороны авторов может стать причиной отказа в рассмотрении и публикации рукописи.

• **Информация о финансировании.** Необходимо указывать источник финансирования как научной работы, так и процесса публикации статьи (фонд, коммерческая или государственная организация, частное лицо и др.). Указывать размер финансирования не требуется.

• **Благодарности.** Авторы могут выразить благодарности людям и организациям, способствовавшим публикации статьи в журнале, но не являющимся ее авторами.

2.5. **Список литературы.** В библиографии (пристатейном списке литературы) каждый источник следует помещать с новой строки под порядковым номером. Подробные правила оформления библиографии можно найти в специальном разделе «Оформление библиографии». Наиболее важные из них следующие.

• В списке все работы перечисляются в алфавитном порядке.

• Количество цитируемых работ: в оригинальных статьях и лекциях допускается до 30, в обзорах — до 60 источников. Желательно цитировать произведения, опубликованные в течение последних 5–7 лет.

• В тексте статьи ссылки на источники приводятся в квадратных скобках арабскими цифрами.

• Авторы цитируемых источников в списке литературы должны быть указаны в том же порядке, что и в первоисточнике (в случае если у публикации более 4 авторов, то после 3-го автора необходимо поставить сокращение «... , и др.» или "... , et al."). Недопустимо сокращать название статьи. Название англоязычных журналов следует приводить в соответствии с каталогом названий базы данных MedLine (в названиях журнала точки в сокращениях не ставятся). Если журнал не индексируется в MedLine, необходимо указывать его полное название. Название англоязычного журнала должно быть выделено курсивом. Перед названием журнала на русском языке ставится знак //, который отделяет название статьи от названия журнала. Название отечественного журнала сокращать нельзя.

• Оформление списка литературы должно удовлетворять требованиям РИНЦ и международных баз данных. В связи с этим в ссылках на русскоязычные источники необходимо дополнительно указывать информацию для цитирования на латинице. Таким образом:

– англоязычные источники следует оформлять в формате Vancouver в версии AMA (AMA style, http://www.amamanualofstyle.com) — подробно на странице «Оформление библиографии»;

– русскоязычные источники необходимо оформлять в соответствии с правилами ГОСТ Р 7.0.5-2008; после указания ссылки на первоисточник на русском языке в квадратных скобках должно быть указано описание этого источника на латинице — подробно на странице «Оформление библиографии».

ПРАВИЛА ПОДГОТОВКИ ЛАТИНОЯЗЫЧНОЙ (АНГЛОЯЗЫЧНОЙ) ЧАСТИ БИБЛИОГРАФИЧЕСКИХ ОПИСАНИЙ НЕ АНГЛОЯЗЫЧНЫХ ИСТОЧНИКОВ (В РОМАНСКОМ АЛФАВИТЕ)

Если статья написана на латинице (на английском, немецком, финском, датском, итальянском и т. д.), она должна быть процитирована в оригинальном виде:

• Ellingsen AE, Wilhelmsen I. Sykdomsangst blant medisin-og jusstudenter. Tidsskr Nor Laegeforen. 2002;122(8):785-787. (In Norwegian).

Если статья написана НЕ на латинице — на кириллице (в том числе на русском), иероглифами и т. д., если у статьи есть ОФИЦИАЛЬНЫЙ ПЕРЕВОД НАЗВАНИЯ, его нужно вставить в квадратных скобках после оригинального написания библиографической ссылки на источник. Проще всего проверить наличие официального перевода названия статьи можно, отыскав статью на eLibrary.ru. Например:

• Григорян О.Р., Шереметьева Е.В., Андреева Е.Н., Дедов И.И. Планирование беременности у женщин с сахарным диабетом // Вестник репродуктивного здоровья. – 2011. – № 1. – С. 23–31. [Grigoryan OR, Sheremet'eva EV, Andreeva EN, Dedov II. Planning of pregnancy in women with diabetes. *Vestnik reproduktivnogo zdorov'ya*. 2011;(1):23-31. (In Russ.)]

Если у статьи нет ОФИЦИАЛЬНОГО ПЕРЕВОДА, то нужно ПРИВЕСТИ ТРАНСЛИТЕРАЦИЮ всей ссылки в квадратных скобках сразу после правильно оформленной ссылки в оригинальном написании. Англоязычная часть библиографического описания ссылки на русскоязычный источник должна находиться непосредственно после русскоязычной части в квадратных скобках ([...]). Фамилии и инициалы всех авторов на латинице и название статьи на английском языке

следует приводить так, как они даны в оригинальной публикации. Транслитерацию следует приводить в стандарте BGN (автоматически транслитерация в стандарте BGN производится на странице http://ru.translit.net/?account=bgn) с сохранением стилевого оформления русскоязычного источника. Далее следует транслитерированное название русскоязычного журнала в стандарте BGN, далее – выходные данные: год;том(номер):страницы.

В самом конце англоязычной части библиографического описания в круглые скобки помещают указание на исходный язык публикации, например: (In Russ.). В конце библиографического описания (за квадратной скобкой) помещают doi статьи, если таковой имеется. Например:

• Алексеев Л.П., Дедов И.И., Хаитов Р.М., и др. Иммуногенетика сахарного диабета I типа — от фундаментальных исследований к клинике // Вестник Российской академии медицинских наук. – 2012. – Т. 67. – № 1 – С. 75. [Alekseev LP, Dedov II, Khaitov RM, et al. Immunogenetika sakharnogo diabeta I tipa — ot fundamental'nykh issledovaniy k klinike. *Vestnik Rossiyskoy akademii meditsinskikh nauk.* 2012;67(1):75. (In Russ.)]. doi: 10.15690/vramn.v67i1.114.

Примеры правильного оформления ссылок в списках литературы

СТАТЬИ В ЖУРНАЛАХ

Обычная журнальная ссылка (есть переводной вариант названия)

• Шестакова М.В. Современная сахароснижающая терапия // Проблемы эндокринологии. – 2010. – Т. 58. – № 4. – С. 91–103. [Shestakova MV. Moderm hypoglycaemic therapy. *Problemy endocrinologii.* 2010;62(4):91-103. (In Russ.)]. doi: 10.14341/probl201058491-103.

• Halpern SD, Ubel PA, Caplan AL. Solid-organ transplantation in HIV-infected patients. *N Engl J Med*. 2002;347(4):284-287. doi: 10.1056/nejmsb020632.

КНИГИ И МОНОГРАФИИ

У книги один или несколько авторов

• Гиляревский С.Р. Миокардиты: современные подходы к диагностике и лечению. – М.: Медиа Сфера, 2008. [Gilyarevskii SR. Miokardity: sovremennye podkhody k diagnostike i lecheniyu. Moscow: Media Sfera; 2008. (In Russ.)]

• Murray PR, Rosenthal KS, Kobayashi GS, Pfaller MA. Medical microbiology. 4th ed. St. Louis: Mosby; 2002.

• Ringsven MK, Bond D. Gerontology and leadership skills for nurses. 2nd ed. Albany (NY): Delmar Publishers; 1996.

У книги один или несколько редакторов

• Инфекции, передаваемые половым путем / Под ред. В.А. Аковбяна, В.И. Прохоренкова, Е.В. Соколовского. – М.: Медиа Сфера, 2007. [Infektsii, peredavaemye polovym putem. Ed by V.A. Akovbyan, V.I. Prokhorenkov, E.V. Sokolovskiy. Moscow: Media Sfera; 2007. (In Russ.)]

• Gilstrap LC, Cunningham FG, VanDorsten JP, editors. Operative obstetrics. 2nd ed. New York: McGraw-Hill; 2002.

Материалы конференции

• Пархоменко А.А., Дейханова В.М. Оказание медицинской помощи больным, перенесшим инфаркт головного мозга, на амбулаторно-поликлиническом этапе / Всероссийская научно-практическая конференция «Пути развития первичной медико-санитарной помощи»; Ноябрь 13–14, 2014; Саратов. [Parkhomenko AA, Deikhanova VM. Okazanie meditsinskoi pomoshchi bol'nym, perenesshim infarkt golovnogo mozga, na ambulatorno-poliklinicheskom etape. (Conference proceedings) Vserossiiskaya nauchno-prakticheskaya konferentsiya "Puti razvitiya pervichnoi mediko-sanitarnoi pomoshchi"; 2014 nov 13-14; Saratov. (In Russ.)]. Доступно по: http://medconfer.com/node/4128. Ссылка активна на 12.12.2014.

• Harnden P, Joffe JK, Jones WG, editors. Germ cell tumours V. Proceedings of the 5th Germ Cell Tumour Conference; 2001 Sep 13-15; Leeds, UK. New York: Springer; 2002.

Тезисы в материалах конференции

• Christensen S, Oppacher F. An analysis of Koza's computational effort statistic for genetic programming. In: Foster JA, Lutton E, Miller J, Ryan C, Tettamanzi AG, editors. Genetic programming. EuroGP 2002: Proceedings of the 5th European Conference on Genetic Programming; 2002 Apr 3-5; Kinsdale, Ireland. Berlin: Springer; 2002. p. 182-91.

Диссертации

• Бузаев И.В. Прогнозирование изменений центральной гемодинамики и выбор метода пластики левого желудочка при хронических аневризмах сердца: Дис. ... канд. мед. наук. – Новосибирск, 2006. [Buzaev IV. Prognozirovanie izmenenii tsentral'noi gemodinamiki i vybor metoda plastiki levogo zheludochka pri khronicheskikh anevrizmakh serdtsa. [dissertation] Novosibirsk; 2006. (In Russ.)]. Доступно по: http://www.buzaev.ru/downloads/disser.pdf. Ссылка активна на 12.12.2014.

• Borkowski MM. Infant sleep and feeding: a telephone survey of Hispanic Americans. [dissertation] Mount Pleasant (MI): Central Michigan University; 2002.

ОТВЕТСТВЕННОСТЬ ЗА ПРАВИЛЬНОСТЬ БИБЛИОГРАФИЧЕСКИХ ДАННЫХ НЕСЕТ АВТОР.

2.6. Информация об авторах. Последовательно указываются все авторы рукописи: Ф. И. О. (полно-

стью), ученая степень, ученое звание, должность, место работы (включая город и страну). Отдельно следует выделить (значком *) автора для связи с авторским коллективом и только для него указать контактный e-mail. Адреса и телефоны, а также e-mail других авторов в полном тексте рукописи указывать не следует.

Английский язык и транслитерация. При публикации статьи часть или вся информация должна быть дублирована на английский язык или транслитерирована (написана латинскими буквами). При транслитерации следует использовать стандарт BGN/PCGN (United States Board on Geographic Names /Permanent Committee on Geographical Names for British Official Use), рекомендованный международным издательством Oxford University Press, как “British Standard”. Для транслитерации текста в соответствии со стандартом BGN можно воспользоваться ссылкой http://ru.translit.ru/?account=bgn.

Таблицы следует помещать в текст статьи, они должны иметь нумерованный заголовок и четко обозначенные графы, удобные и понятные для чтения. **Заголовки к таблицам должны быть приведены на двух языках — русском и английском**.

Данные таблицы должны соответствовать цифрам в тексте, однако не должны дублировать представленную в нем информацию. Ссылки на таблицы в тексте обязательны.

Рисунки (графики, диаграммы, схемы, чертежи и другие иллюстрации, рисованные средствами MS Office) должны быть контрастными и четкими. Объем графического материала минимальный (за исключением работ, в которых это оправдано характером исследования). Каждый рисунок должен быть помещен в текст и сопровождаться нумерованной подрисуночной подписью. Ссылки на рисунки в тексте обязательны.

Подрисуночные подписи должны быть на двух языках — на русском и английском. Например:

Рис. 1. Вес плаценты у детей пациенток основной и контрольной групп

Fig. 1. Weight of the placenta in children of the patients of the main and control groups

Фотографии, отпечатки экранов мониторов (скриншоты) и другие нерисованные иллюстрации необходимо загружать отдельно в специальном разделе формы для подачи статьи в виде файлов формата *.jpeg, *.bmp, *.gif (*.doc и *.docx — в случае, если на изображение нанесены дополнительные пометки). Разрешение изображения должно быть > 300 dpi. Файлам изображений необходимо присвоить название, соответствующее номеру рисунка в тексте. В описании файла следует отдельно привести подрисуночную подпись, которая должна соответствовать названию фотографии, помещаемой в текст. (пример: Рис. 1. Иван Михайлович Сеченов).

Сокращения. Все используемые аббревиатуры и символы необходимо расшифровать в примечаниях к таблицам и подписям к рисункам с указанием на использованные статистические критерии (методы) и параметры статистической вариабельности (стандартное отклонение, стандартная ошибка среднего и проч.). Статистическую достоверность/недостоверность различий данных представленных в таблицах, рекомендуется обозначать надстрочными символами *, **, †, ††, ‡, ‡‡ и т. п.

Соответствие нормам этики. Для публикации результатов оригинальной работы необходимо указать, подписывали ли участники исследования информированное согласие. В случае проведения исследований с участием животных — соответствовал ли протокол исследования этическим принципам и нормам проведения биомедицинских исследований с участием животных. В обоих случаях необходимо указать, был ли протокол исследования одобрен этическим комитетом (с приведением названия соответствующей организации, ее расположения, номера протокола и даты заседания комитета). Подробно о принципах публикационной этики, которыми при работе руководствуется редакция журнала, изложены в разделе «Этические принципы журнала».

РЕЦЕНЗИРОВАНИЕ

Статьи, поступившие в редакцию, обязательно рецензируются. Если у рецензента возникают вопросы, то статья с комментариями рецензента возвращается Автору. Датой поступления статьи считается дата получения Редакцией окончательного варианта статьи. Редакция оставляет за собой право внесения редакторских изменений в текст, не искажающих смысла статьи (литературная и технологическая правка).

АВТОРСКИЕ ЭКЗЕМПЛЯРЫ ЖУРНАЛА

Редакция обязуется выдать Автору 1 экземпляр Журнала с опубликованной рукописью. Авторы, проживающие в Санкт-Петербурге, получают авторский экземпляр Журнала непосредственно в Редакции. Иногородним Авторам авторский экземпляр Журнала высылается на адрес автора, ответственного за получение пробных оттисков и авторского экземпляра Журнала.

АДРЕС РЕДАКЦИИ

191186, Санкт-Петербург, Аптекарский пер., д. 3, литера А, пом. 1Н. E-mail: nl@eco-vector.com. Сайт журнала: https://journals.eco-vector.com/pediatr, http://pediatr.gpma.ru.