

УДК 612.821

ЭНЦЕФАЛОПАТИЯ НЕДОНОШЕННЫХ ДЕТЕЙ КАК НЕОЧЕВИДНАЯ ПРИЧИНА КОГНИТИВНЫХ И ПОВЕДЕНЧЕСКИХ РАССТРОЙСТВ

© 2023 г. А. Б. Пальчик*

ФГБОУ ВО Санкт-Петербургский государственный педиатрический медицинский университет
Минздрава РФ, Санкт-Петербург, Россия

*E-mail: xander57@mail.ru

Поступила в редакцию 03.11.2022 г.

После доработки 23.12.2022 г.

Принята к публикации 12.01.2023 г.

Данная статья посвящена относительно новому понятию в педиатрии, неонатологии и неврологии — энцефалопатии недоношенных детей (*Encephalopathy of Prematurity – EoP*). Рассмотрена динамика понимания самого термина “энцефалопатия”. Показано, что данное состояние возникает у недоношенных детей преимущественно в середине беременности и в своих истоках имеет нейровоспаление, нарушение созревания олигодендроцитов, гипомиелинизацию, снижение объема коры головного мозга. *EoP* представляет собой интимное поражение головного мозга недоношенного с вовлечением серого вещества, особенно интернейронов (аксонно-нейронная болезнь), некистозной лейкомаляцией (активация микроглии) с неспецифической манифестацией в неонатальном периоде и развитием когнитивных и поведенческих расстройств в раннем детстве. Представлены возможные механизмы раннего вмешательства, таргетной терапии *EoP* и ее последствий в более старшем возрасте.

Ключевые слова: энцефалопатия, недоношенные дети, нейровоспаление, микроглия, нейрокогнитивные расстройства.

DOI: 10.31857/S013116462370025X, **EDN:** GEUXTA

Общие представления об энцефалопатии

Энцефалопатия — это преходящие и неспецифические поражения мозга невоспалительного генеза (ВОЗ, 1969). Как показано во множестве источников, определение “невоспалительный” генез в настоящее время нельзя считать корректным, поскольку исследования последних двух десятилетий показали важнейшую роль факторов воспаления в развитии энцефалопатии. Наверное, более правильно относить к энцефалопатии преходящие неспецифические поражения мозга “неинфекционного” генеза.

В отношении энцефалопатий в период новорожденности существует несколько определений [1]. Неонатальная энцефалопатия (НЭ) представляет собой клинический (но не этиологически детерминированный) термин, описывающий угнетение сознания новорожденного на момент обследования. НЭ — это клинический синдром, включающий изменение уровня сознания, рефлексов, мышечного тонуса и двигательной активности, судороги, нарушения регуляции дыхания и пищеварения [2].

Гипоксически-ишемическая энцефалопатия (ГИЭ) — термин описывающий энцефалопатию

согласно приведенному выше определению, если доказано, что механизм поражения имеет гипоксическую и/или ишемическую природу [2].

Гипоксически-ишемическая энцефалопатия — также называемая постасфиктическая энцефалопатия, представляет собой подтип НЭ, этиология которой установлена и обусловлена дефицитом кислорода и кровотока в период позже 34 недель гестации. Исторически, множество случаев НЭ расценивалось как ГИЭ, однако эпидемиологические исследования свидетельствуют о некорректности этого [3].

Последнее определение энцефалопатии Американской академии педиатрии постулировало применимость использования термина к детям более 34 недель гестации. Это обусловлено совокупностью коренных преобразований в морфологии и функциях головного мозга плода в этот период, которые способствуют формированию “классической” энцефалопатии новорожденных. К этим изменениям относят обратное развитие герминального матрикса, смену терминального на магистральный тип кровоснабжения мозга, формирование ауторегуляции мозговых артерий (спазм и дилатация артериол) и одинарный ве-

нозный отток в головном мозге, а также созревание олигодендроглии [1, 4].

Понятие энцефалопатии недоношенных

До начала 2010-х гг. применение термина “энцефалопатия” к недоношенным детям считалось некорректным.

Начиная с работы *Volpe J.J.* [5], произошли существенные изменения во взглядах на данную проблему. Основополагающими чертами энцефалопатии недоношенных детей (*Encephalopathy of Prematurity – EoP*) являются нейровоспаление, нарушение созревания олигодендроцитов, гипомиелинизация, снижение фракционной анизотропии и объема коры головного мозга по данным магнитно-резонансной томографии (МРТ) и формирование со временем значительного когнитивного дефекта [5, 6].

Механизмы развития энцефалопатии недоношенных

Среди причин возникновения *EoP* отмечают отслойку нормально расположенной плаценты, фето-фетальную трансфузию, преэклампсию, патологию плаценты (с возможным развитием гипоксически-ишемического поражения мозга плода и/или задержки внутриутробного развития) и, в меньшей степени, маловодие и употребление матерью токсических средств [7].

Признаки воспаления у матери и плода считают более актуальным фактором риска развития *EoP*, чем гипоксию/ишемию и даже при отсутствии клинической манифестации воспаление ассоциировано с дальнейшими неврологическими, когнитивными и поведенческими расстройствами [8–11].

Необходимо отметить, что относительную, по сравнению с внутриутробной, внеутробную гипероксию (а не гипоксию) рассматривают как возможную причину *EoP* [12].

Сопоставление этапов формирования бронхопальмонального дерева и головного мозга на ранних этапах онтогенеза показывают определенную сопряженность этих процессов и дают основания для принятия обоснованности предыдущего предположения, а также выдвижения концепции о существовании оси: “легкое–мозг” [13].

Вопрос о специфичности механизмов развития *EoP* остается открытым. Среди клеточных звеньев патогенеза этого состояния указывают на прямое действие факторов воспаления на эндотелиальные клетки гематоэнцефалического барьера, стимуляция рецепторов цитокинов (в частности, интерлейкина-1), продукцию провоспалительных молекул эндотелиальными клетками паренхимы мозга [6].

Процесс воспаления оказывает противоречивое действие на развитие мозга плода, уменьшая нейрогенез в эмбриональных пролиферативных зонах и увеличивая его в субвентрикулярной зоне и зубчатой извилине [14, 15].

Особое место в развитии *EoP* принадлежит микроглии. Ее роль в формировании поражения мозга противоречива: с одной стороны, микроглия оказывает нейропротективное действие при перинатальном поражении мозга (микроглия 2 – М2); с другой стороны – она принимает участие в разворачивании повреждения развивающегося мозга (микроглия 1 – М1). Модуляторы церебрального клеточного поражения (в частности, гипоксия/ишемия) высвобождают ассоциированные с повреждением белки-посредники (damage-associated messenger proteins – DAMPS), а также токсические метаболиты, прямо активирующие микроглию [16–20].

Обнаруживаемый при ряде поражений белого мозгового вещества у недоношенных реактивный астроглиоз ассоциирован с повреждающим действием избыточной продукции гиалуроновой кислоты, костного морфогенетического белка, циклооксигеназы-2, простагландина Е2, эндотелина-1, которые повреждают созревание предшественников олигодендроцитов [6].

Своеобразием *EoP* является поражение серого мозгового вещества. Среди основных форм этого повреждения необходимо упомянуть уменьшение количества нейронов с увеличением их гибели, особое страдание субпопуляции интернейронов, незрелость ламинации мозжечка. Описан комплекс легких изменений в интернейронах, которые чаще встречаются в случаях с некистозным поражением белого мозгового вещества, чем в группе контроля, и у глубоко недоношенных детей, чем у недоношенных более высоких сроков гестации [21].

По мнению *B. Fleiss et al.* [6], *EoP* относится к синаптопатиям, т.е. болезням, в основе которых лежит дисфункция синапсов. Это дисфункция может быть обусловлена мутацией гена, кодирующего синаптически-зависимый белок, ионный канал, нейротрансмиттерный рецептор или белок, вовлеченный в высвобождение нейротрансмиттера. Помимо этого синаптопатия может возникнуть вследствие недостатка арборизации аксонов и дендритов и, соответственно, синаптогенеза. Указанные выше изменения в сером веществе головного мозга при *EoP*, различные варианты роста мозга и особенности складчатости мозга (формирование борозд и извилин) являются следствием микроструктурного дефицита и нарушения взаимосвязей [22–24]. Нарушение образования борозд и извилин обусловлено множественными возраст-специфическими микроструктурными про-

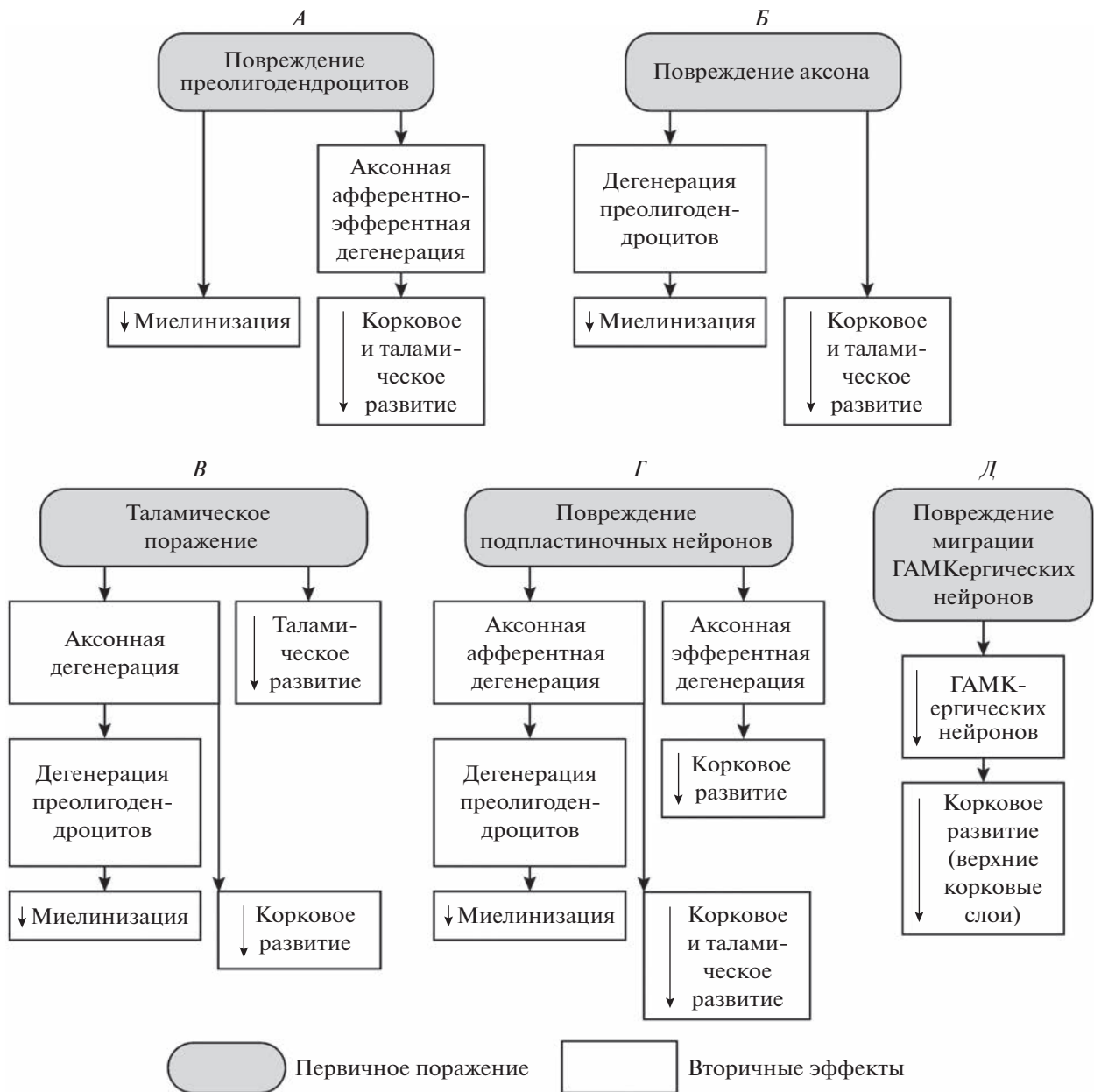


Рис. 1. 5 сценариев развития *EoP* (Volpe J.J. [5]).

цессами: нейрогенезом, тангенциальной миграцией, нейронной арборизацией [25–27].

EoP, по мнению J.J. Volpe [5], представляет комбинацию деструктивных поражений и нарушений развития. Нарушения развития включают в себя изменения в межклеточных взаимодействиях с вовлечением межклеточных трофических факторов, ретроградных эффектов и антеградных эффектов (валлеровская дегенерация, транссинаптическая дегенерация) и т.д. В настоящее время разработаны 5 сценариев взаимоот-

ношения первичных деструктивных поражений и вторичных нарушений развития (рис. 1).

Поскольку *EoP* – это вновь выделенное понятие, за которым скрывается ряд расстройств (в частности, некистозная перивентрикулярная лейкомаляция (ПВЛ); аксонно-нейронная болезнь и т.д.), то клиническая картина *EoP* периода новорожденности и грудного возраста не является специфичной и представлена в ряде руководств [4, 28, 29]. Реализация *EoP* своеобразна и в более поздних, дошкольном и школьном, возрастах.

Нейровизуализация и электрографические корреляты при энцефалопатии недоношенных

Сочетанные исследования диффузно-взвешенной и функциональной МРТ показывают нарушения интеграции нейронных сетей при *EoP*, в частности кортико-кортикальных и кортико-субкортикальных. Снижение взаимосвязей в этих сетях ассоциировано с нарушением двигательной, исполнительской, речевой и когнитивной функций [30–32].

Исследования показывают связь между развитием коры головного мозга (объемом мозга и площадью коры) между 20 и 40 неделями гестации у недоношенных детей и нейрокогнитивными функциями у этих младенцев в 2 года и 6 лет. В большей степени нарушение роста коры коррелирует с расстройствами исполнительских функций, способности к обучению, памяти, внимания и социальной адаптации. Между тем, не выявлено связи между размерами коркового вещества и двигательной функцией [33].

Электроэнцефалография (ЭЭГ) является методом функционального мониторинга *EoP* и прогнозирования ее исходов. Спонтанная транзиторная активность на ЭЭГ как в случаях наличия перинатальных кровоизлияний (ПИВК), так и без них, ассоциирована с развитием серого мозгового вещества, индекса гирификации (складчатости) и увеличением фракционной анизотропии в белом мозговом веществе [34].

Как показано *K. Whitehead et al.* [35], при грубых структурных поражениях мозга нарушается процесс подкрепления сигнала в корковых сетях, что формирует изменения на ЭЭГ и при выявлении подобного от недели до месяца после рождения служит прогностическим признаком развития задержек развития и детского церебрального паралича к 18–24 месяцам.

Между тем, в ряде работ показано отсутствие взаимосвязей между характером поражения мозга и показателями ЭЭГ [36, 37]. *J. Mordel et al.* [38] предполагают, что нарушения биоэлектрической активности коры головного мозга формируется в первые недели после повреждения и затем нивелируется ко взрослому возрасту.

Энцефалопатия недоношенных и болезни развития

Установлено, что *EoP* повышает риск возникновения болезней развития таких, как расстройства аутистического спектра в 17 раз, синдрома дефицита внимания и гиперактивности в 2.5 раза, эпилепсии в 5 раз, а также снижения интеллекта пропорционально степени недоношенности [6].

Поскольку данные расстройства возникают у детей, родившихся доношенными, то крайне важным становится вопрос об особенностях течения этих заболеваний у младенцев с *EoP*. Как по-

казано, внешние проявления нейрокогнитивных и поведенческих расстройств у детей, рожденных доношенными и с *EoP* мало отличимы. Однако, если у родившихся доношенными мальчиков синдром дефицита внимания и гиперактивности встречается существенно чаще, чем у доношенных девочек; то подобного различия у детей, родившихся недоношенными, нет. При формировании расстройств аутистического спектра у недоношенных мальчиков (которые составляют подавляющее большинство этих больных) характерна коморбидность с ночными апноэ, судорожными припадками и синдромом дефицита внимания и гиперактивности; у девочек – с невербальными расстройствами [39, 40].

Связь *EoP* с болезнями развития проходит по нескольким направлениям [6]: 1) поражение серого мозгового вещества в зонах, ответственных за тормозные процессы (для синдрома дефицита внимания и гиперактивности) и социальную адаптацию (для расстройств аутистического спектра); 2) поражение интернейронов; 3) поражение синапсов (синаптопатии); 4) генетические механизмы (в частности, полиморфизм гена PSD95); 5) нейровоспаление.

Перспективы лечения энцефалопатии недоношенных

Лечение *EoP* мало специфично, имеет много общего с лечением ПИВК и ПВЛ, основные его этапы представлены в предыдущей главе. Среди методов воздействия на поражение непосредственно серого мозгового вещества *B. Fleiss et al.* [6] выделяют сульфат магнесии и эритропоэтин.

Наряду с этим рассматривают возможности целенаправленной терапии *EoP*. Мидкайн (*Midkine* – МК) представляет собой маленький по размеру гепарин-связанный белок. Название его происходит от цитокина (*cytokine*) и середины беременности (*mid-gestation*), поскольку именно в этот период происходит его максимальная экспрессия. Экспрессия МК регулируется ретиноевой кислотой – дериватом витамина А. Секретция его высока в период эмбрионально-фетального развития. Вступая во взаимосвязь с рецепторами клеточной мембраны, МК способствует пролиферации, миграции и дифференциации клеток. Показано, что МК обладает нейропротективным и нейрорегенеративным действием. Его эффективность отмечена при ишемическом поражении мозга, припадках и аддиктивных расстройствах [41–43]. Сферами приложения МК при *EoP* являются микроглиоз, астроглиоз (до 23 недели гестации), нарушение созревания и гибель олигодендроцитов, гибель нейрона и, возможно, нарушение созревания интернейронов [44]. Временное взаимоотношение основных перинатальных по-

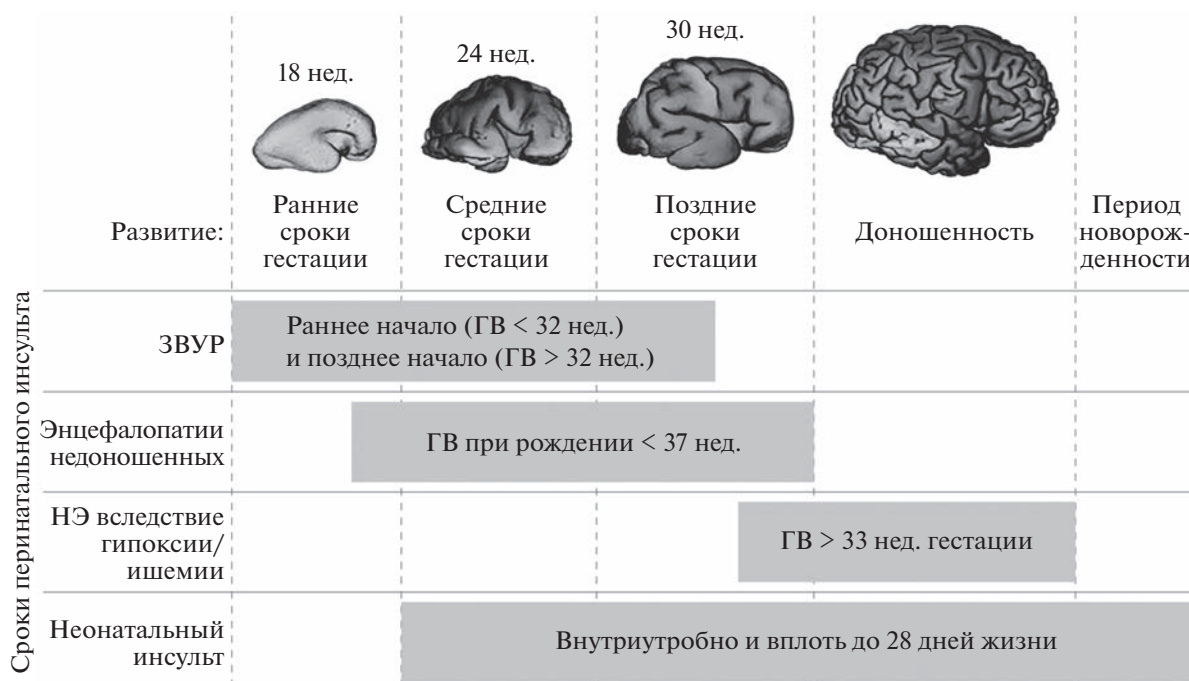


Рис. 2. Временное взаимоотношение основных перинатальных поражений мозга и этапов его развития [45]. ГВ – гестационный возраст. НЭ – неонатальная энцефалопатия.

ражений мозга, этапы его развития [45], представлены на рис. 2.

Эпохальное, по мнению *J.J. Volpe* [46], открытие *T. Hammond et al.* [47], касающееся маргинальных свойств микроглии (M1 и M2) и наличия, по крайней мере, 9 переходных ее форм, открывает возможность терапии, направленную на “переобучение” нейродеструктивной в нейротективную формы микроглии.

Идентифицированы отличительные микроРНК в этих клетках (микроРНК – короткие некодирующие молекулы РНК), участвующих в регуляции экспрессии генов. Выявлены различные фармакологические агенты, которые могут имитировать или снижать экспрессию эндогенных микроРНК. Внутривенное введение конкретного микроРНК (miR-124) способствует изменению микроглии из воспалительного к противовоспалительному фенотипу (M1 → M2) и способствует нейрогенезу [48, 49].

Вмешательства, направленные на преобразование микроглии головного мозга от провоспалительного к противовоспалительному фенотипу изучены на различных экспериментальных моделях. Иммуномодуляторы, проникающие через гематоэнцефалический барьер (миноциклин, мелатонин), предполагают противовоспалительный эффект, однако их безопасность и эффективность применения не установлены [50, 51].

Другим перспективным направлением лечения *EoP* недоношенных считают введение мезен-

химальных клеток (МСК). Интраназальные введенные мезенхимальные стволовые клетки (МСК) диффузно проникают в поврежденный мозг, улучшая миелинизацию, снижая церебральное воспаление и восстанавливая созревание олигодендроглии при диффузном поражении белого мозгового вещества. МСК активирует инсулиноподобный фактор роста IGF1, эпидермальный фактор роста EGF, интерлейкин IL 11, которые, в свою очередь, стимулируют созревание олигодендроцитов [52]. МСК и IGF1 в эксперименте способствуют развитию и/или восстановлению связей между нейронами [53].

Потенциальное терапевтическое вмешательство при последствиях *EoP* зависит от характера развившихся расстройств. Фармакологическая стратегия при синдроме дефицита внимания направлена на нормализацию синаптической передачи; при расстройствах аутистического спектра – на преодоление антагонизма серотониновых и дофаминовых рецепторов. Однако это малоэффективно при нарушениях социализации. В таких случаях, равно как и при проблемах в обучении (дислексия, дискалькулия) [54].

К средствам, рассматриваемым как возможные корректоры расстройств аутистического спектра, относят модуляторы ГАМК/глутаматовых рецепторов, нейропептиды, иммуномодуляторы, диетотерапию [55, 56].

Наряду с этим обсуждается лечение расстройств аутистического спектра и других болезней разви-

тия воздействием на “кишечно-мозговую ось” [57, 58].

ЗАКЛЮЧЕНИЕ

Приведенные данные позволяют утверждать, что энцефалопатия недоношенных (ЕоР) представляет собой интимное поражение головного мозга недоношенного с вовлечением серого вещества, особенно интернейронов (аксонно-нейронная болезнь), некистозной лейкомаляцией (активация микроглии) с неспецифической манифестацией в неонатальном периоде и развитием когнитивных и поведенческих расстройств в раннем детстве.

Конфликт интересов. Авторы декларируют отсутствие явных и потенциальных конфликтов интересов, связанных с публикацией данной статьи.

СПИСОК ЛИТЕРАТУРЫ

1. Пальчик А.Б., Шабалов Н.П. Гипоксически-ишемическая энцефалопатия новорожденных. М.: МЕДпресс-информ, 2020. 302 с.
2. Principles and Practice of Child Neurology in Infancy / Ed. Kennedy C. London: MacKeith Press, 2012. 362 p.
3. Neonatal Encephalopathy and Cerebral Palsy (Defining the Pathogenesis and Pathophysiology). Washington, American College of Obstetricians and Gynecologists, 2003. 94 p.
4. Volpe J.J. Neurology of the Newborn. Philadelphia: Saunders, 2008. 1094 p.
5. Volpe J.J. The encephalopathy of prematurity—brain injury and impaired brain development inextricably intertwined // Semin. Pediatr. Neurol. 2009. V. 16. № 4. P. 167.
6. Fleiss B., Gressens P., Stolp H.B. Cortical Gray Matter Injury in Encephalopathy of Prematurity: Link to Neurodevelopmental Disorders // Front. Neurol. 2020. V. 11. P. 575.
7. Ananth C.V., Vintzileos A.M. Medically indicated preterm birth: recognizing the importance of the problem // Clin. Perinatol. 2008. V. 35. № 1. P. 53.
8. Dammann O., Leviton A. Maternal intrauterine infection, cytokines, and brain damage in the preterm newborn // Pediatr. Res. 1997. V. 42. № 1. P. 1.
9. Hagberg H., Mallard C., Ferriero D.M. et al. The role of inflammation in perinatal brain injury // Nat. Rev. Neurol. 2015. V. 11. № 4. P. 192.
10. Kuban K.C., O’Shea T.M., Allred E.N. et al. The breadth and type of systemic inflammation and the risk of adverse neurological outcomes in extremely low gestation newborns // Pediatr. Neurol. 2015. V. 52. № 1. P. 42.
11. Lau J., Magee F., Qiu Z. et al. Chorioamnionitis with a fetal inflammatory response is associated with higher neonatal mortality, morbidity, and resource use than chorioamnionitis displaying a maternal inflammatory response only // Am. J. Obstet. Gynecol. 2005. V. 193. № 3. Pt. 1. P. 708.
12. Manley B.J., Owen L.S., Hooper S.B. et al. Towards evidence-based resuscitation of the newborn infant // Lancet. 2017. V. 389. № 10079. P. 1639.
13. Obst S., Herz J., Alcazar M.A.A. et al. Perinatal Hyperoxia and Developmental Consequences on the Lung-Brain Axis // Oxid. Med. Cell. Longev. 2022. V. 2022. P. 5784146.
14. Pang Y., Dai X., Roller A. et al. Early postnatal lipopolysaccharide exposure leads to enhanced neurogenesis and impaired communicative functions in rats // PLoS One. 2016. V. 11. № 10. P. e0164403.
15. Stolp H.B., Turnquist C., Dziegielewska K.M. et al. Reduced ventricular proliferation in the foetal cortex following maternal inflammation in the mouse // Brain. 2011. V. 134. Pt. 11. P. 3236.
16. Dommergues M.A., Plaisant F., Verney C., Gressens P. Early microglial activation following neonatal excitotoxic brain damage in mice: a potential target for neuroprotection // Neuroscience. 2003. V. 121. № 3. P. 619.
17. Faustino J.V., Wang X., Johnson C.E. et al. Microglial cells contribute to endogenous brain defenses after acute neonatal focal stroke // J. Neurosci. 2011. V. 31. № 36. P. 12992.
18. Fernández-López D., Faustino J., Klibanov A.L. et al. Microglial cells prevent hemorrhage in neonatal focal arterial stroke // J. Neurosci. 2016. V. 36. № 10. P. 2881.
19. Lafemina M.J., Sheldon R.A., Ferriero D.M. Acute hypoxia-ischemia results in hydrogen peroxide accumulation in neonatal but not adult mouse brain // Pediatr. Res. 2006. V. 59. № 5. P. 680.
20. Van Steenwinckel J., Schang A.L., Krishnan M.L. et al. Decreased microglial Wnt/ β -catenin signalling drives microglial pro-inflammatory activation in the developing brain // Brain. 2019. V. 142. № 12. P. 3806.
21. Stolp H.B., Fleiss B., Arai Y. et al. Interneuron Development is disrupted in preterm brains with diffuse white matter injury: observations in mouse and human // Front. Physiol. 2019. V. 10. P. 955.
22. Ball G., Srinivasan L., Aljabar P. et al. Development of cortical microstructure in the preterm human brain // Proc. Natl. Acad. Sci. USA. 2013. V. 110. № 23. P. 9541.
23. Ball G., Boardman J.P., Aljabar P. et al. The influence of preterm birth on the developing thalamocortical connectome // Cortex. 2013. V. 49. № 6. P. 1711.
24. Pandit A.S., Robinson E., Aljabar P. et al. Whole-brain mapping of structural connectivity in infants reveals altered connection strength associated with growth and preterm birth // Cereb. Cortex. 2014. V. 24. № 9. P. 2324.
25. Bayly P.V., Taber L.A., Kroenke C.D. Mechanical forces in cerebral cortical folding: a review of measurements and models // J. Mech. Behav. Biomed. Mater. 2014. V. 29. P. 568.
26. Llinares-Benadero C., Borrell V. Deconstructing cortical folding: genetic, cellular and mechanical determinants // Nat. Rev. Neurosci. 2019. V. 20. № 3. P. 161.
27. Striedter G.F., Srinivasan S., Monuki E.S. Cortical folding: when, where, how, and why // Annu. Rev. Neurosci. 2015. V. 38. P. 291.
28. Пальчик А.Б., Помятшин А.Е., Федорова Л.А. Неврология недоношенных детей. М.: МЕДпресс-информ, 2021. 405 с.

29. *Гузева В.И., Пальчик А.Б., Понятишин А.Е. и др.* Гипоксические поражения головного мозга у недоношенных новорожденных. Федеральное руководство по детской неврологии (под ред. В.И. Гузевой). М.: ООО "МК", 2016. С. 42.
30. *Ball G., Aljabar P., Arichi T. et al.* Machine-learning to characterise neonatal functional connectivity in the preterm brain // *Neuroimage*. 2016. V. 124. Pt. A. P. 267.
31. *Bouyssi-Kobar M., De Asis-Cruz J., Murnick J. et al.* Altered functional brain network integration, segregation, and modularity in infants born very preterm at term-equivalent age // *J. Pediatr*. 2019. V. 213. P. 13.
32. *Gozdas E., Parikh N.A., Merhar S.L. et al.* Altered functional network connectivity in preterm infants: antecedents of cognitive and motor impairments? // *Brain Struct. Funct.* 2018. V. 223. № 8. P. 3665.
33. *Rathbone R., Counsell S.J., Kapellou O. et al.* Perinatal cortical growth and childhood neurocognitive abilities // *Neurology*. 2011. V. 77. № 16. P. 1510.
34. *Tataranno M.L., Claessens N.H.P., Moeskops P. et al.* Changes in brain morphology and microstructure in relation to early brain activity in extremely preterm infants // *Pediatr. Res.* 2018. V. 83. № 4. P. 834.
35. *Whitehead K., Jones L., Laudiano-Dray M.P. et al.* Altered cortical processing of somatosensory input in preterm infants who had high-grade germinal matrix-intraventricular haemorrhage // *Neuroimage Clin.* 2020. V. 25. P. 102095.
36. *Galinsky R., Draghi V., Wassink G. et al.* Magnesium sulfate reduces EEG activity but is not neuroprotective after asphyxia in preterm fetal sheep // *J. Cereb. Blood Flow Metab.* 2017. V. 37. № 4. P. 1362.
37. *van de Looij Y., Chatagner A., Quairiaux C. et al.* Multimodal assessment of long-term erythropoietin treatment after neonatal hypoxic-ischemic injury in rat brain // *PLoS One*. 2014. V. 9. № 4. P. e95643.
38. *Mordel J., Sheikh A., Tsohataridis S. et al.* Mild systemic inflammation and moderate hypoxia transiently alter neuronal excitability in mouse somatosensory cortex // *Neurobiol. Dis.* 2016. V. 88. P. 29.
39. *Bowers K., Wink L.K., Pottenger A. et al.* Phenotypic differences in individuals with autism spectrum disorder born preterm and at term gestation // *Autism*. 2015. V. 19. № 6. P. 758.
40. *Elgen I., Sommerfelt K., Markestad T.* Population based, controlled study of behavioural problems and psychiatric disorders in low birthweight children at 11 years of age // *Arch. Dis. Child. Fetal Neonatal Ed.* 2002. V. 87. № 2. P. F128.
41. *Herradón G., Pérez-García C.* Targeting midkine and pleiotrophin signalling pathways in addiction and neurodegenerative disorders: recent progress and perspectives // *Br. J. Pharmacol.* 2014. V. 171. № 4. P. 837.
42. *Kim Y.B., Ryu J.K., Lee H.J. et al.* Midkine, heparin-binding growth factor, blocks kainic acid-induced seizure and neuronal cell death in mouse hippocampus // *BMC Neurosci.* 2010. V. 11. P. 42.
43. *Takada J., Ooboshi H., Ago T. et al.* Postischemic gene transfer of midkine, a neurotrophic factor, protects against focal brain ischemia // *Gene Ther.* 2005. V. 12. № 6. P. 487.
44. *Ross-Munro E., Kwa F., Kreiner J. et al.* Midkine: The Who, What, Where, and When of a Promising Neurotrophic Therapy for Perinatal Brain Injury // *Front. Neurol.* 2020. V. 11. P. 568814.
45. *Vasung L., Lepage C., Radoš M. et al.* Quantitative and qualitative analysis of transient fetal compartments during prenatal human brain development // *Front. Neuroanat.* 2016. V. 10. P. 11.
46. *Volpe J.J.* Microglia: Newly discovered complexity could lead to targeted therapy for neonatal white matter injury and dysmaturation // *J. Neonatal-Perinatal Med.* 2019. V. 12. № 3. P. 239.
47. *Hammond T.R., Robinton D., Stevens B.* Microglia and the brain: Complementary partners in development and disease // *Annu. Rev. Cell. Dev. Biol.* 2018. V. 34. P. 523.
48. *Ponussamy V., Yip P.K.* The role of microRNAs in newborn brain development and hypoxic ischaemic encephalopathy // *Neuropharmacology*. 2019. V. 149. P. 55.
49. *Yang Y., Ye Y., Kong C. et al.* MiR-124 Enriched exosomes promoted the M2 polarization of microglia and enhanced hippocampus neurogenesis after traumatic brain injury by inhibiting TLR4 pathway // *Neurochem. Res.* 2019. V. 44. № 4. P. 811.
50. *Miron V.E., Boyd A., Zhao J.W. et al.* M2 microglia and macrophages drive oligodendrocyte differentiation during CNS remyelination // *Nat. Neurosci.* 2013. V. 16. № 9. P. 1211.
51. *Biran V., Phan Duy A., Decobert F. et al.* Is melatonin ready to be used in preterm infants as a neuroprotectant? // *Dev. Med. Child. Neurol.* 2014. V. 56. № 8. P. 717.
52. *Vaes J.E.G., van Kammen C.M., Trayford C. et al.* Intranasal mesenchymal stem cell therapy to boost myelination after encephalopathy of prematurity // *Glia*. 2021. V. 69. № 3. P. 655.
53. *Vaes J.E.G., Kosmeijer C.M., Kaal M. et al.* Regenerative Therapies to Restore Interneuron Disturbances in Experimental Models of Encephalopathy of Prematurity // *Int. J. Mol. Sci.* 2020. V. 22. № 1. P. 211.
54. *Heylen S.L., Gelders Y.G.* Risperidone, a new antipsychotic with serotonin 5-HT₂ and dopamine D₂ antagonistic properties // *Clin. Neuropharmacol.* 1992. V. 15. Suppl 1. Pt. A. P. 180A.
55. *Mattingly G.W., Wilson J., Rostain A.L.* A clinician's guide to ADHD treatment options // *Postgrad. Med.* 2017. V. 129. № 7. P. 657.
56. *Hong M.P., Erickson C.A.* Investigational drugs in early-stage clinical trials for autism spectrum disorder // *Expert Opin. Investig. Drugs.* 2019. V. 28. № 8. P. 709.
57. *Hill-Yardin E.L., McKeown S.J., Novarino G., Grabrucker A.M.* Extracerebral dysfunction in animal models of autism spectrum disorder // *Adv. Anat. Embryol. Cell Biol.* 2017. V. 224. P. 159.
58. *Iannone L.F., Gomez-Eguilaz M., Citaro R., Russo E.* The potential role of interventions impacting on gut-microbiota in epilepsy // *Expert Rev. Clin. Pharmacol.* 2020. V. 13. № 4. P. 423.

Encephalopathy of Prematurity: Invisible Cause of the Cognitive and Behavioural Disorders

A. B. Palchik*

Saint-Petersburg State Pediatric Medical University, Ministry of Health Care of the Russian Federation, St. Petersburg, Russia

**E-mail: xander57@mail.ru*

The article explores a relatively new concept in pediatrics, neonatology and neurology – encephalopathy of prematurity (EoP). The development of understanding of the term “encephalopathy” itself is considered. It is shown that the state occurs in premature babies predominantly in the middle of pregnancy, and may be caused by neuroinflammation, impaired oligodendrocytes maturation, hypomyelination, cerebral cortex volume reduction. EoP represents a sophisticated brain damage in a preterm baby involving gray matter, especially interneurons (axonal-neuronal disease), non-cystic leukomalacia (microglia activation) with nonspecific manifestation in neonatal period, and cognitive and behavioral disorders in early childhood. Possible mechanisms of early intervention, EoP targeted therapy, and its consequences in later childhood are discussed.

Keywords: encephalopathy, prematurity, neuroinflammation, microglia, neurocognitive disorders.